血管腫・脈管奇形・血管奇形・リンパ管奇形・リンパ管腫症 診療ガイドライン 2022

令和2-4年度厚生労働科学研究費難治性疾患政策研究事業
「難治性血管腫・脈管奇形・血管奇形・リンパ管腫・リンパ管腫症および関連疾患についての調査研究」班

第 1 版　2013 年 3 月 29 日
第 2 版　2017 年 3 月 31 日
第 3 版　2023 年 3 月 31 日

「血管腫・脈管奇形・血管奇形・リンパ管奇形・リンパ管腫症　診療ガイドライン2022」（第3版）

令和2年度－4年度厚生労働科学研究費補助金難治性疾患等政策研究事業（難治性疾患政策研究事業）
「難治性血管腫・脈管奇形・血管奇形・リンパ管腫・リンパ管腫症および関連疾患についての調査研究班」班（研究代表者　秋田定伯　）

作成協力
「難治性小児消化器疾患の医療水準向上および移行期・成人期のＱＯＬ向上に関する研究」班（研究代表者　田口智章）

「呼吸器系先天異常疾患の診療体制構築とデータベースおよび診療 ガイドラインに基づいた医療水準向上に関する研究」班（研究代表者 臼井規朗）

発行年月日 2023 年 3 月 31 日

第3版
序

「血管腫・血管奇形・リンパ管奇形診療ガイドライン 2017」（第 2 版）の発行から 5 年の歳月を経て改訂版である「血管腫・脈管奇形・血管奇形・リンパ管奇形・リンパ管腫症　診療ガイドライン 2022」（第 3 版）が完成しました。令和 2 年度―令和 4 年度「難治性血管腫・脈管奇形・血管奇形・リンパ管腫・リンパ管腫症および関連疾患についての調査研究班」（秋田班）の研究事業の 1 つとして第 2 版からの改訂作業を 2020 年度より開始しました。第 2 版以降の新知見を加え、継続採用すべきもの、改訂を加えるもの、新たに加えるものなどの検討を行い、全部で 38 個のクリニカルクエスチョン（CQ）を採用しました。「Minds 診療ガイドライン作成マニュアル 2017」に従って作成しました。

また本ガイドラインは第 2 版と同じく「難治性小児消化器疾患の医療水準向上および移行期・成人期のＱＯＬ向上に関する研究」班（研究代表者田口智章）、「呼吸器系先天異常疾患の診療体制構築とデータベースおよび診療 ガイドラインに基づいた医療水準向上に関する研究」班（研究代表者 臼井規朗）のリンパ管奇形疾患研究グループと共同作成を行い、最終的には本ガイドラインに統一されております。さらに本ガイドラインには「乳幼児巨大肝血管腫診療ガイドライン総説」も第 2 版と同様に併載しており、総説からなるガイドラインで、前述のガイドラインとは別の作成方法であるものの、関連する疾患として掲載しております（乳幼児巨大肝血管腫診療ガイドライン総説をご参照ください）。

様々なバックグラウンドを持つ横断的専門家の知識、経験、分析力が集約されたガイドラインとなっております。同一スコープを用いて同じ方針で作成されたガイドラインですが、いくつかのグループに分かれての作業となったため、形式に多少のばらつきがありますが、可能な限り統一しております。

このガイドラインが様々な用途で使用され、対象となった疾患で苦しまれる患者さんの診療・生活の質向上の一助になることを切に望みます。

最後に、本ガイドライン作成のために、文献スクリーニング・評価をはじめとする膨大な作業に献身的に取り組んでくださった皆様に、心より厚く御礼申し上げます。

令和5年3月

厚生労働科学研究費補助金難治性疾患等政策研究事業
難治性血管腫・脈管奇形・血管奇形・リンパ管腫・リンパ管腫症および関連疾患についての調査研究班
研究代表者　秋田定伯

第2版
序

「血管腫・血管奇形診療ガイドライン 2013」（第 1 版）の発行から約 4 年の歳月を経て改訂版である「血管腫・血管奇形・リンパ管奇形診療ガイドライン 2017」（第 2 版）が完成しました。前回ガイドラインは 2103 年版ですが、検索された文献は 2009 年までであり、up-to-date の情報を掲載するためには改訂を急ぐ必要がありました。前回ガイドラインの作成方針からいくつかの変更点があります。

前回は形成外科医、放射線科医（IVR 医）を中心として作成されましたが、他の様々な診療科、研究者の意見を取り入れるべきとの要望があり、今回多数の皮膚科医、小児外科医、小児科医をはじめとする臨床医および基礎研究者にご参加いただき、関連学会の多大なご協力、ご指導をいただきました。また刷新された「Minds 診療ガイドライン作成の手引き 2014」および「Minds 診療ガイドライン作成マニュアル」に従って作成したため、全面改定となりました。

厚生労働科学研究費補助金（難治性疾患等政策研究事業（難治性疾患政策研究事業））「難治性血管腫・血管奇形・リンパ管腫・リンパ管腫症および関連疾患についての調査研究」班（研究代表者三村秀文）が主体となってガイドラインを作成しましたが、「小児期からの希少難治性消化管疾患の移行期を包含するガイドラインの確立に関する研究」班（研究代表者田口智章）、「小児呼吸器形成異常・低形成疾患に関する実態調査ならびに診療ガイドライン作成に関する研究」班（研究代表者臼井規朗）のリンパ管疾患研究グループと共同の作成となりました。

様々なバックグラウンドを持つ専門家の知識、経験、分析力が集約されたガイドラインとなったのではないかと思います。同じスコープを用いて同じ方針で作成されたガイドラインですが、いくつかのグループに分かれての作業となったため、形式に多少のばらつきがあり、今後の改訂の際の課題とさせていただきたいと存じます。このガイドラインが様々な用途で使用され、対象となった疾患で苦しまれる患者さんの診療・生活の一助になることを切に望みます。

最後に、本ガイドライン作成のために、文献スクリーニング・評価をはじめとする膨大な作業に献身的に取り組んでくださった皆様に、心より厚く御礼申し上げます。

平成 29 年 3 月

厚生労働科学研究費補助金難治性疾患等政策研究事業
難治性血管腫・血管奇形・リンパ管腫・リンパ管腫症および関連疾患についての調査研究班研究代表者
三村秀文

第１版

序

体表・軟部の血管腫・血管奇形は慣用的に「血管腫」と呼称されることが多いのですが、血管腫・血管奇形診療の国際学会が提唱し、国際的に標準化されつつある ISSVA 分類では別の疾患です。血管腫・血管奇形の診断・治療法は確立していなかったために、治療方針に混乱を招いてきました。血管腫・血管奇形の診療にはその疾患概念の説明、適切な治療法についての指針が求められており、ガイドラインの果たす役割は非常に大きいと思われます。

本ガイドラインは平成 21－23 年度厚生労働科学研究費補助金（難治性疾患克服研究事業）「難治性血管腫・血管奇形についての調査研究班」（佐々木班）が日本形成外科学会、日本 IVR 学会と協力して作成し、平成 24 年度に最終的に完成しました。医療従事者にとって診断・治療指針になると共に、患者・市民にとっても疾患のガイドとなることを期待しています。ガイドラインは診療の進歩に伴い刷新されるべきものであり、改訂にむけての多くの関係者からのご意見・ご批判をいただきたいと存じます。

最後に日常診療・研究・教育にお忙しい中、本ガイドライン作成のための膨大な作業に取り組んでいただいた作成委員、協力委員の皆様に心より感謝申し上げます。

平成 25 年 3 月

KKR 札幌医療センター斗南病院形成外科、血管腫・血管奇形センター
佐々木　了
川崎医科大学 放射線医学（画像診断 2）
三村　秀文

血管腫・脈管奇形・血管奇形・リンパ管奇形・リンパ管腫症
診療ガイドライン 2022（第 3 版）
目次

序章

ガイドラインサマリー

診療アルゴリズム

用語・略語一覧

第１章　作成組織・作成方針

１．作成組織

１．作成主体

２．ガイドライン統括委員会

３．ガイドライン作成事務局

４．ガイドライン作成グループ

５．システマティックレビューチーム（SR チーム）

６．外部評価者

２．作成経過

１．作成方針

２．使用上の注意

３．利益相反

４．作成資金

５．組織編成

６．作成工程

第２章　スコープ

１．疾患トピックの基本的特徴

１．臨床的特徴

２．疫学的特徴

３．診療の全体的な流れ

２．診療ガイドラインがカバーする内容に関する事項

３．システマティックレビューに関する事項

４．推奨決定から最終化、公開に関する事項

第３章　総説

１．総論

１．ISSVA 分類

大須賀慶悟、神人正寿、小関道夫

２．画像診断

越智純子、野崎太希、野坂俊介

３．病理診断

①病理診断　血管系

森井英一、堀　由美子

②病理診断　リンパ管系

松岡健太郎

４．分子生物学

①分子生物学　血管系

高倉信幸

②分子生物学　リンパ管系

青木洋子

２．各論

１．乳児血管腫、先天性血管腫、房状血管腫

神人正寿、小関道夫、杠　俊介

２．毛細血管奇形

神人正寿、中岡啓喜

３．静脈奇形（海綿状血管腫）

杠　俊介

４．動静脈奇形

大須賀慶悟、尾崎　峰

５．リンパ管奇形（リンパ管腫）

藤野明浩

６．リンパ管腫症／ゴーハム病

小関道夫

７．脈管奇形症候群

古川洋志、力久直昭

第４章　クリニカルクエスチョン（CQ）および推奨

CQ１．（旧 CQ１）

動静脈奇形において治療開始時期の目安は何か？

CQ２．（旧 CQ３）

動静脈奇形の流入血管に対する近位（中枢側）での結紮術・コイル塞栓術は有効か？

CQ３．（新規 CQ）

動静脈奇形の塞栓術において血管造影による分類は有用か？

CQ４．（旧 CQ５）

顎骨の動静脈奇形の適切な治療は何か？

CQ５．（旧 CQ６）

手指の動静脈奇形の適切な治療は何か？

CQ６．（旧 CQ７改訂）

痛みを訴える静脈奇形にはどのような保存的治療が有効か？

CQ７．（旧 CQ８改訂）

静脈奇形にはどのようなレーザー療法が有効か？

CQ８．（旧 CQ９）

静脈奇形に対する硬化療法は有効か？

CQ９．（旧 CQ１０）

静脈奇形による血液凝固異常に対して放射線治療の適応はあるか？

CQ１０．（新規 CQ）

静脈奇形のフォローアップに血液凝固異常評価は有用か？

CQ１１．（旧 CQ１１）

毛細血管奇形に対する色素レーザー照射は部位によって効果に差があるか？

CQ１２．（旧 CQ１２）

毛細血管奇形に対する色素レーザー照射において再発があるか？

CQ１３．（旧 CQ１３）

毛細血管奇形に対する色素レーザー照射は治療開始年齢が早いほど有用か？

CQ１４．（新規 CQ）

毛細血管奇形に対し、色素レーザー以外に有効なレーザーや光治療はあるか？

CQ１５．（旧 CQ１４）

乳児血管腫に対してプロプラノロールは安全で有効か？

CQ１６．（旧 CQ１５）

乳児血管腫における潰瘍形成に対する有用な治療法は何か？

CQ１７．（旧 CQ１７）

乳児血管腫に対する薬物外用療法は有効か？

CQ１８．（旧 CQ１８）

乳児血管腫に対して圧迫療法は有用か？

CQ１９．（新規 CQ）

乳児血管腫に対するプロプラノロール内服療法の望ましい開始・中止時期はいつか？

CQ２０．（新規 CQ）

乳児血管腫に対する冷凍凝固法は有用か？

CQ２１．（新規 CQ）

乳児血管腫に対するプロプラノロール内服療法の注意すべき副作用と予防策は何か？

CQ２２．（旧 CQ２０）

青色ゴムまり様母斑症候群（Blue rubber bleb nevus 症候群）を疑った患児には、どのような消化管検査が有用か？また、いつから検査を開始したらよいのか？

CQ２３．（新規 CQ）

クリッペル・トレノネー症候群のフォローアップに有用な検査は何か？

CQ２４．（新規 CQ）

混合型脈管奇形を呈する症候群に有効な薬物療法は何か？

CQ２５．（新規 CQ）

カポジ肉腫様血管内皮細胞腫と房状血管腫によって起こったカサバッハ・メリット現象に対する適切な治療法は何か？

CQ２６．（旧 CQ２２）

軟部・体表リンパ管奇形（リンパ管腫）に対する切除術は有効か？

CQ２７．（旧 CQ２３）

軟部・体表リンパ管奇形（リンパ管腫）に対する適切な手術時期はいつか？

CQ２８．（旧 CQ２４改訂）

顔面（眼窩眼瞼を含む）ミクロシスティックリンパ管奇形（リンパ管腫）に対する有効な治療は何か？

CQ２９．（旧 CQ２５，２６，２８改訂）

腹部リンパ管奇形（リンパ管腫）に有効な治療は何か？

CQ３０．（旧 CQ２７）

難治性乳び腹水に対して有効な治療は何か？

CQ３１．（旧 CQ２９）

縦隔内で気道狭窄を生じているリンパ管奇形（リンパ管腫）に対して効果的な治療法は何か？

CQ３２．（旧 CQ３０改訂）

頚部の気道周囲に分布するリンパ管奇形（リンパ管腫）に対して、乳児期から治療を行うべきか？行う場合はどの治療が望ましいか？

CQ３３．（旧 CQ３１改訂）

舌のリンパ管奇形（リンパ管腫）に有効な治療は何か？

CQ３４．（旧 CQ３２）

新生児期の乳び胸水に対して積極的な外科的介入は有効か？

CQ３５．（旧 CQ３３）

難治性の乳び胸水や心嚢液貯留、呼吸障害を呈するリンパ管腫症やゴーハム病に対して有効な治療法は何か？

CQ３６．（新規 CQ）

リンパ管奇形（リンパ管腫）に漢方薬は有効か？

CQ３７．（新規 CQ）

皮膚・粘膜のリンパ管奇形（限局性リンパ管腫）に有効な治療は何か？

CQ３8.（新規 CQ）

原発性リンパ浮腫に対する圧迫療法は有効か？

第５章　公開後の取り組み

１．公開後の組織体制

２．導入

３．英文化

４．改訂

併載

乳幼児巨大肝血管腫診療ガイドライン

ガイドラインサマリー（CQ と推奨の一覧）

推奨の強さ、エビデンス総体の強さは下記の通り「Minds 診療ガイドライン作成マニュアル 2017」に従った。

推奨の強さ：1（強い）、２（弱い）

エビデンス総体の強さ：A（強）、B（中）、C（弱）、D（非常に弱い）

CQ１．（旧 CQ１）

動静脈奇形において治療開始時期の目安は何か？

推奨文：動静脈奇形における外科的切除あるいは画像下治療の治療開始時期は、症状の進行期や病変の存在部位、進展範囲を考慮し、治療で期待される効果と治療に伴う合併症の危険性を総合的に考慮し、個別に判断する必要がある。ただし、動静脈奇形は、多くが進行性の経過をたどり、それに伴って部位によっては機能障害も進行する。病期が進行すると治療の困難性が増大するため、病期の低い症例に対しては、治療の合併症による QOL 低下のリスクを考慮したうえで早期の治療介入を検討すべきである。

推奨の強さ２　実施することを提案する

エビデンス D

CQ２．（旧 CQ３）

動静脈奇形の流入血管に対する近位（中枢側）での結紮術・コイル塞栓術は有効か？

推奨文：動静脈奇形の流入血管の結紮術・塞栓術は一時的に病変の縮小を得られる可能性もあるが、多くは複雑な側副路を介して再発を認め、症状増悪をきたす。さらに、その後の治療が困難になることが予測される。このため、術前や特殊な動静脈瘻のような形態の動静脈奇形以外では結紮術・塞栓術を行うことは推奨されないと考えられる。

推奨の強さ１　実施しないことを推奨する

エビデンス D

CQ３．（新規 CQ）

動静脈奇形の塞栓術において血管造影による分類は有用か？

推奨文：血管造影による分類は、根治率や治療回数の推定に有用な可能性がある。ただし、分類の提唱は複数あり、それらの統合や互換を行うことは容易でないが、動静脈の解剖が複雑であるほど、治療が難しいと考えられる。

推奨の強さ２　実施することを提案する
エビデンス D

CQ４．（旧 CQ５）
顎骨の動静脈奇形の適切な治療は何か？

推奨文：放射線治療や手術的治療単独は推奨されない。血管内塞栓術（硬化療法を含む）単独ないし、必要に応じて血管内塞栓術と比較的侵襲の少ない手術的治療の併用が推奨される。
推奨の強さ１　実施することを推奨する
エビデンス D

CQ５．（旧 CQ６）
手指の動静脈奇形の適切な治療は何か？

推奨文：塞栓硬化療法は単独での根治は難しく、疼痛などの症状緩和を目的にすることが望ましいが、ときに手指壊死や神経障害を起こすことがある。外科的切除において、部分切除は増大の可能性が高いため、全切除を推奨する。術前塞栓硬化療法は有用だが、手指壊死や神経障害のリスクがあり十分な検討を要する。
推奨の強さ２
エビデンス D

CQ６．（旧 CQ７改訂）
痛みを訴える静脈奇形にはどのような保存的治療が有効か？

推奨文：静脈奇形病変の部位、大きさまたは症状に応じて圧迫療法、消炎鎮痛薬、経口アスピリン、経口シロリムス、低分子量ヘパリンなどの保存的治療が有効とされる。部位によっては伝達麻酔が有効となり得る。
推奨の強さ２
エビデンス D

CQ７．（旧 CQ８改訂）
静脈奇形にはどのようなレーザー療法が有効か？

推奨文：治療後の瘢痕形成があまり問題にならない粘膜・舌・口唇・亀頭や小さな静脈奇形についてはネオジム・ヤグレーザーや半導体レーザーによるレーザー治療が有効

な選択肢となり得る。症例ごとに病変の部位・大きさ・症状によって、硬化療法や切除術などの他の治療法と比較検討することを勧める。
推奨の強さ２
エビデンス C

CQ８．（旧 CQ９）
静脈奇形に対する硬化療法は有効か？

推奨文：静脈奇形に対する硬化療法は、症状の改善、病変の縮小のために有効であり、行うことを推奨する。
推奨の強さ１　実施することを提案する
エビデンス C

CQ９．（旧 CQ１０）
静脈奇形による血液凝固異常に対して放射線治療の適応はあるか？

推奨文：多くの報告で静脈奇形と血管性腫瘍の混在が疑われ、治療効果の判断ができない。また、晩期合併症として、悪性腫瘍の発症や成長障害、機能障害が報告されていることから、安易に施行するべきではない。
推奨の強さ１　実施しないことを提案する
エビデンス D

CQ１０．（新規 CQ）
静脈奇形のフォローアップに血液凝固異常評価は有用か？

推奨文：静脈奇形のフォローアップに血液凝固異常評価、特に D ダイマー値での評価を提案する。その他、血算やフィブリノーゲン、PT、APTT での評価も合わせて検討される。
推奨の強さ２
エビデンス B

CQ１１．（旧 CQ１１）
毛細血管奇形に対する色素レーザー照射は部位によって効果に差があるか？

推奨文：毛細血管奇形に対する色素レーザー照射は顔面、頚部ではその他の部位に比べ有効性が高く、四肢では色素沈着などの合併症をきたしやすい可能性がある。

推奨の強さ２
エビデンス C

CQ１２．（旧 CQ１２）

毛細血管奇形に対する色素レーザー照射において再発があるか？

推奨文：色素レーザー照射は毛細血管奇形の治療法として確立しているが、治療後の経過が長いほど再発率が高くなる可能性がある。
推奨の強さ２
エビデンス C

CQ１３．（旧 CQ１３）

毛細血管奇形に対する色素レーザー照射は治療開始年齢が早いほど有用か？

推奨文：1 歳前のレーザー治療が有効性が高い可能性があり、できるだけ早期に治療を開始することを選択肢の一つとして提案する。
推奨の強さ２
エビデンス D

CQ１４．（新規 CQ）

毛細血管奇形に対し、色素レーザー以外に有効なレーザーや光治療はあるか？

推奨文：毛細血管奇形に対する色素レーザー以外のレーザーや光治療は、色調を改善する可能性があるが、色素レーザーより有効であるというエビデンスは、肥厚した毛細血管奇形に対するアレキサンドライトレーザーやヤグレーザー治療以外はないため治療の第一選択とはならない。色素レーザーに抵抗性の症例に対しては試みてもよい可能性がある。
推奨の強さ２
エビデンス D

CQ１５．（旧 CQ１４）

乳児血管腫に対してプロプラノロールは安全で有効か？

推奨文：慎重な観察の下に投与されるのであれば、プロプラノロール内服療法は治療が必要な乳児血管腫に対し第一選択の薬剤である。
推奨の強さ１

エビデンスA

CQ１６．（旧CQ１５）

乳児血管腫における潰瘍形成に対する有用な治療法は何か？

推奨文：潰瘍形成に対し、プロプラノロール内服治療を行うことを推奨する。
推奨の強さ１
エビデンスB

推奨文：潰瘍形成に対し、チモロール外用を行うことを提案する。
推奨の強さ２
エビデンスD

推奨文：特に感染が疑われる潰瘍形成に対し、抗菌薬局所投与、抗菌薬全身投与を行うことを推奨する。
推奨の強さ２
エビデンスD

推奨文：潰瘍形成に対し、ドレッシング材の使用を提案する。
推奨の強さ２
エビデンスD

推奨文：潰瘍形成に対するレーザー治療は、エキスパートによる一部の症例に対する施術においては効果のある可能性もあるが、エビデンスが十分であるとは現時点では言い難い。
推奨の強さ２
エビデンスD

推奨文：潰瘍形成に対し、ステロイド全身投与は行わないことを提案する。
推奨の強さ２
エビデンスD

CQ１７．（旧CQ１７）

乳児血管腫に対する薬物外用療法は有効か？

推奨文：β遮断薬*、イミキモド*、副腎皮質ホルモンなどの外用療法は全身的に投与

される薬剤と比べて改善度は低いが、副作用が少ない薬剤を選択すれば、合併症のない乳児血管腫に対しては選択枝の一つになり得る。
*保険適用外
推奨の強さ２
エビデンス B

CQ１８．（旧 CQ１８）
乳児血管腫に対して圧迫療法は有用か？

推奨文：個々の症例に応じた圧迫方法を選択する必要性はあるが、熟練者が皮膚障害や局所・周囲の発育障害に十分注意しながら行うことを条件に選択肢にしても良い。
推奨の強さ２
エビデンス D

CQ１９．（新規 CQ）
乳児血管腫に対するプロプラノロール内服療法の望ましい開始・中止時期はいつか？

推奨文：乳児血管腫に対するプロプラノロール内服療法は、生後 6 ヵ月未満で治療を開始すると効果が高く、生後 12～15 ヵ月未満の間に治療を終了すると再増大のリスクが低くなる可能性がある。治療の早期開始時期に関しては、生後 5 週未満の児に対する治療の優位性は明らかではない上、早産児への治療において無呼吸、心拍数の低下による胸骨圧迫を必要とした症例も報告されていることから厳重な監視体制が必要である。プロプラノロール内服療法において良い治療成績をおさめるには、発症早期から内服治療の準備（出生歴・心肺機能・肝機能の確認など）を進めることが重要であり、実際の投薬は個々の症例の病勢に合わせて、投与量の調節・レーザー治療併用なども含めたマネジメントを行う必要がある。
推奨の強さ２
エビデンス D

CQ２０．（新規 CQ）
乳児血管腫に対する冷凍凝固法は有用か？

推奨文：熟練者が皮膚障害に十分注意しながら行うことを条件に選択肢にしても良い。
推奨の強さ２
エビデンス C

CQ２１．（新規 CQ）

乳児血管腫に対するプロプラノロール内服療法の注意すべき副作用と予防策は何か？

推奨文：プロプラノロール療法の副作用は、低血圧、徐脈、気管支攣縮、睡眠障害、消化管異常、低血糖などがあり、時に重篤な後遺症を残す場合もあるため、注意が必要である。副作用は、低月齢（日齢 90 日未満）、低体重（5 kg未満）がリスク因子であり、より厳重なモニタリングなどが必要である可能性がある。治療前の心疾患スクリーニングとして、心電図、心超音波などの施行や血糖測定を行うことによる副作用の回避、予防を示したエビデンスは存在しなかった。しかし、総説などでもまとめられているように、高リスク症例などには入院での治療導入をすべきであり、かつ治療期間中は特に低血糖を起こさないよう、保護者に十分な教育が必要である。

推奨の強さ２

エビデンス D

CQ２２．（旧 CQ２０）

青色ゴムまり様母斑症候群（Blue rubber bleb nevus 症候群）を疑った患児には、どのような消化管検査が有用か？また、いつから検査を開始したらよいのか？

推奨文：血液検査や便潜血検査によるスクリーニングを、できるだけ早期から行うことを推奨する。消化管出血が疑われた場合、小児例での出血源の同定には内視鏡検査や Tc-99m 標識赤血球シンチグラフィー、SPECT-CT 検査の有用性が報告されている。スクリーニングで異常がなく、本症の診断や将来の出血リスク評価のための消化管病変の検索を行う場合、その時期に一定の基準はない。過去の報告において消化管病変を検出し得た検査の中では、CT や MRI が比較的低侵襲にかつ早期から施行できる可能性がある。

推奨の強さ２

エビデンス D

CQ２３．（新規 CQ）

クリッペル・トレノネー症候群のフォローアップに有用な検査は何か？

推奨文：クリッペル・トレノネー症候群では簡便で非侵襲的であることから超音波や MRI がフォローアップに有用な検査である。血液凝固異常を伴う症例においては採血検査を行い、特に D ダイマーが高値である場合には肺高血圧の可能性も念頭に心臓超

音波検査を行うことも推奨される。脚長差のフォローのために単純 X 線撮影検査を行うことも推奨される。
推奨の強さ２
エビデンス D

CQ２４．（新規 CQ）

混合型脈管奇形を呈する症候群に有効な薬物療法は何か？

推奨文：混合型脈管奇形に薬物療法は有効で、特に *PIK3CA* 遺伝子変異のある症例には mTOR 阻害剤（シロリムス*）や PI3K α 阻害剤（アルペリシブ**）の効果が期待できる。
*一部保険適用外、**保険適用外
推奨の強さ２
エビデンス D

CQ２５．（新規 CQ）

カポジ肉腫様血管内皮細胞腫と房状血管腫によって起こったカサバッハ・メリット現象に対する適切な治療法は何か？

推奨文：シロリムス、エベロリムス、ビンクリスチン、外科的介入、塞栓術、プロプラノロール*、放射線照射、インターフェロン α *、ステロイド、ステロイド局注療法の手段が抽出された。中でも、シロリムスの有効例は近年報告が増えており、システマティックレビューや、複数の後向き観察研究がみられたほか、血中濃度や副反応に言及した論文もみられた。ビンクリスチンに関する報告も多くみられたが、シロリムス普及前の論文が多かった。いずれの治療法においても、有効性や安全性について具体的な数値をもとに提示することは困難である。一方、治療効果に言及した報告と比べ、副作用、晩期合併症に言及している論文は少ない。ビンクリスチン、インターフェロン α などの薬物療法は晩期合併症を起こすリスクが懸念され、今後の情報の蓄積が待たれる。本 CQ の検討には、今後ランダム化比較試験などのデザインによる検証が必要と思われる。
*保険適用外（令和 5 年 1 月時点）
推奨の強さ２
エビデンス D

CQ２６．（旧 CQ２２）

軟部・体表リンパ管奇形（リンパ管腫）に対する切除術は有効か？

推奨文：切除術は有効な治療法の一つであるが、整容性、生命予後、機能的予後、切除可能性、再発・合併症発生の可能性を総合的に検討して選択すべきである。
推奨の強さ２
エビデンス D

CQ２７．（旧 CQ２３）
軟部・体表リンパ管奇形（リンパ管腫）に対する適切な手術時期はいつか？

推奨文：適切な手術時期は一概には決められず、個々の症例の状況に応じた判断が必要である。
推奨の強さ２
エビデンス D

CQ２８．（旧 CQ２４改訂）
顔面（眼窩眼瞼を含む）ミクロシスティックリンパ管奇形（リンパ管腫）に対する有効な治療は何か？

推奨文：硬化療法、外科的療法、ラジオ波焼灼療法、薬物療法が考慮される。有効性が示される一方で、機能損傷など合併症も報告されており、症例に応じて慎重に治療法を選択すべきである。
推奨の強さ２
エビデンス D

CQ２９．（旧 CQ２５，２６，２８改訂）
腹部リンパ管奇形（リンパ管腫）に有効な治療は何か？

推奨文：外科的切除、硬化療法が一般に行われることが多い治療法であるが、それぞれ合併症のリスクもあり、優劣は明らかでない。また病変の部位や大きさなど個々の患者さんの状態にあわせて慎重に選択することが必要である。
推奨の強さ２
エビデンス D

CQ３０．（旧 CQ２７）
難治性乳び腹水に対して有効な治療は何か？

推奨文：絶食、経静脈栄養、中鎖脂肪酸などの保存的治療やオクトレオチドなどの内科的治療が優先され、無効な場合には硬化療法、外科的治療、リンパ管塞栓術なども考慮される。いずれも有効性は不確実であり必要に応じて併用されている。
推奨の強さ２
エビデンスD

CQ３１．（旧CQ２９）
縦隔内で気道狭窄を生じているリンパ管奇形（リンパ管腫）に対して効果的な治療法は何か？

推奨文：外科的切除と硬化療法はともに病変縮小と症状改善に有効であるが合併症を生ずる可能性もある。それらの優劣は明らかでなく、また併用されることも多いが、個々の症例の状況により治療法を選択すべきである。
推奨の強さ２
エビデンスD

CQ３２．（旧CQ３０改訂）
頚部の気道周囲に分布するリンパ管奇形（リンパ管腫）に対して、乳児期から治療を行うべきか？行う場合はどの治療が望ましいか？

推奨文：病変による気道狭窄症状がある場合、もしくは症状出現リスクが高い場合は乳児期においても治療介入が必要である。外科的切除、硬化療法ともに効果を期待できるが、いずれも合併症のリスクがあり、個々の症例に応じて治療を選択する必要がある。また治療時には気道狭窄症状の増悪に備える必要がある。
推奨の強さ２
エビデンスD

CQ３３．（旧CQ３１改訂）
舌のリンパ管奇形（リンパ管腫）に有効な治療は何か？

推奨文：
外科的切除は病変の縮小や症状や機能障害の改善に有効な可能性があるが、硬化療法などと併用されることが多い。ただし、病変の分布により全摘除は困難であることが多く、合併症や再発の可能性も考慮して、慎重に適応を判断することが求められる。リンパ小疱などの限局した病変に対しては焼灼術やレーザーなども考慮し得る。
推奨の強さ２

エビデンスＤ

CQ３４．（旧 CQ３２）

新生児期の乳び胸水に対して積極的な外科的介入は有効か？

推奨文：

胸膜癒着療法、胸管結紮、胸腔腹腔シャントなどの外科的治療法が報告されているが、有効性については十分なエビデンスはなく、保存的治療が全て無効な場合にのみ考慮するべきである。

推奨の強さ２

エビデンスＤ

CQ３５．（旧 CQ３３）

難治性の乳び胸水や心嚢液貯留、呼吸障害を呈するリンパ管腫症やゴーハム病に対して有効な治療法は何か？

推奨文：

栄養療法、薬物療法、外科的治療、硬化療法、放射線治療などの治療が必要に応じて組み合わせて行われる。その中でもシロリムス療法は、優先的に考慮される治療である。

推奨の強さ２

エビデンスＤ

CQ３６．（新規 CQ）

リンパ管奇形（リンパ管腫）に漢方薬は有効か？

推奨文：

漢方薬が有効であった報告は複数あるが、有効性を確実に評価できる研究報告は現時点ではない。ただし、副作用などの合併症は少ないため、使用を検討してもよい。

推奨の強さ２

エビデンスＣ

CQ３７．（新規 CQ）

皮膚・粘膜のリンパ管奇形（限局性リンパ管腫）に有効な治療は何か？

推奨文：

外科的切除、硬化療法、炭酸ガスレーザー、ラジオ波焼灼、電気凝固療法、シロリムス

外用療法などの治療法が過去に報告されている。これらの治療はそれぞれ有効性を認めるが、合併症や再発を認めることもあり、症状に応じて慎重に選択する必要がある。
推奨の強さ２
エビデンス D

CQ３8.（新規 CQ）
原発性リンパ浮腫に対する圧迫療法は有効か？

推奨文：
症状の緩和に有効であったという報告が多いが、圧迫療法単独での治療効果については十分なデータはない。軽微な合併症や生活上の制限も起こり得るので適切な施行法の指導の下に実施することが望ましい。
推奨の強さ２
エビデンス C

動静脈奇形の診療アルゴリズム

病歴

- 発症時期・発症後の経過・治療歴・既往歴・家族歴
- 増悪要因（思春期・妊娠・外傷・手術・月経周期との関連など）
- 症状（疼痛・出血・運動機能障害・生活支障など）

↓

検査

身体所見：皮膚変化・温感・血管怒張・拍動・スリル・関節可動域など

超音波ドプラ血流計：血管雑音（動静脈シャント）の検出

画像診断：超音波・単純X線・MRI・CT・血管造影

※腫瘍の鑑別を要する非典型例では生検を考慮

↓

診断

- 臨床病期（Schöbinger分類）
- 病変部位・多発の有無
- 大きさ・進展範囲・深部組織への浸潤
- 血管構築・血行動態

CQ 3

↓

治療

治療法の選択　CQ 1　CQ 4　CQ 5

- 早期治療介入が必要か
- 治療目標は何か（根治、整容・症状・機能改善、進行抑制）
- 治療効果はしばしば予測困難
- 治療の侵襲度および合併症の評価

保存療法

- 圧迫療法

血管内治療
（塞栓術・硬化療法）

- ナイダスの血管造影分類
- 塞栓物質・硬化剤の選択
- アプローチの選択

CQ 2　CQ 3

外科手術

- 植皮・再建を要するか
- 術前塞栓術を併用するか

静脈奇形の診療アルゴリズム

病歴

- 発症時期・発症後の経過・治療歴・既往歴・家族歴
- 増悪要因（思春期・妊娠・外傷・手術・月経周期との関連など）
- 症状（疼痛・腫脹・運動機能障害・生活支障など）

↓

検査

身体所見：皮膚変化・圧縮性・硬結触知・圧痛・関節可動域など

画像診断：超音波・単純X線・MRI・CT

血液検査：血算・生化学・凝固系など

※診断のみを目的とした血管造影は不要
※腫瘍の鑑別を要する非典型例では生検を考慮

↓

診断

- 病変部位・多発の有無
- 大きさ・進展範囲・深部組織への浸潤
- 血液凝固異常の有無

CQ 10

↓

治療

治療法の選択　CQ 6　CQ 9

- 臨床経過（進行速度）や症状の程度
- 早期治療介入が必要か
- 治療目標は何か（根治、整容・症状・機能改善、進行抑制）
- 治療効果はしばしば予測困難
- 治療の侵襲度および合併症の評価

保存療法	血管内治療（硬化療法）	外科手術	レーザー治療
● 圧迫療法	● 硬化剤の選択 CQ 8	● 硬化療法を併用するか	● 機器の選択 CQ 7

毛細血管奇形の診療アルゴリズム

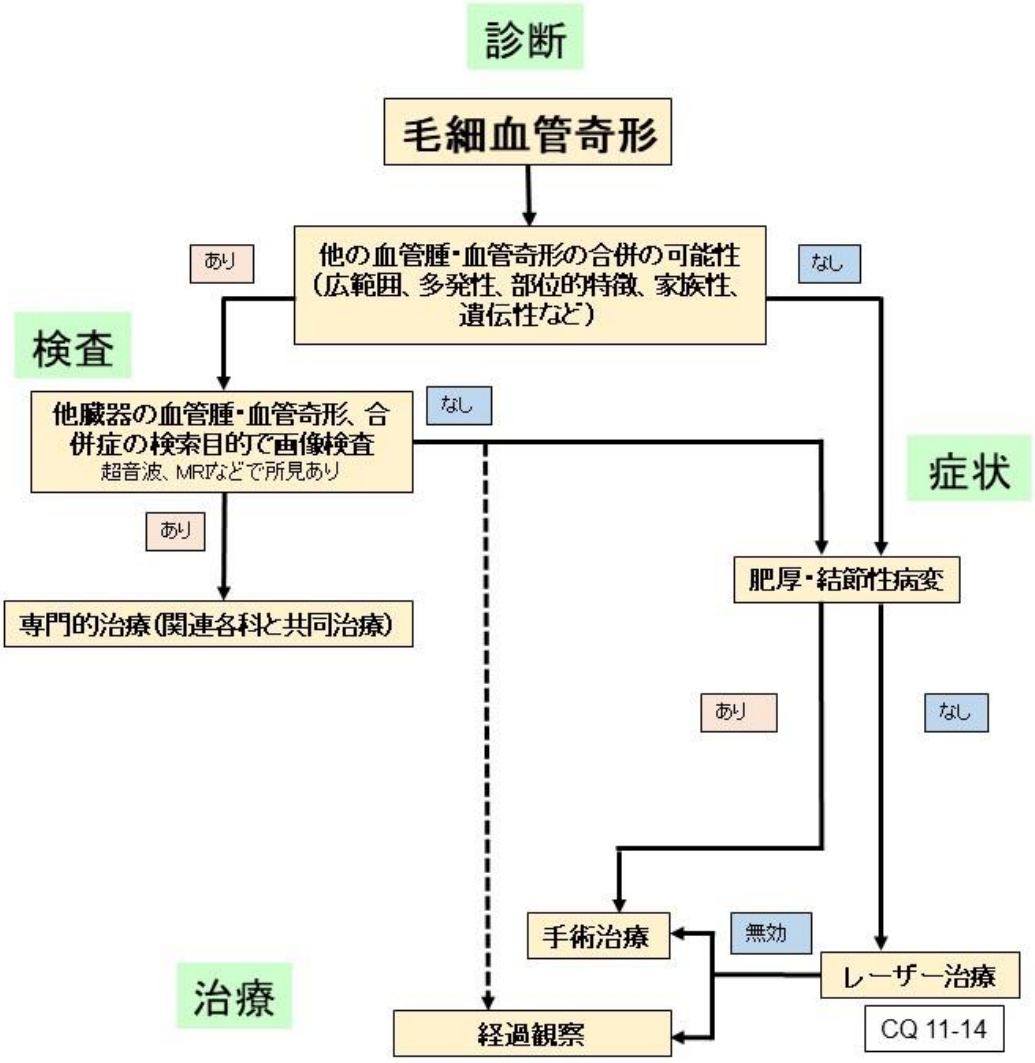

乳児血管腫の診療アルゴリズム

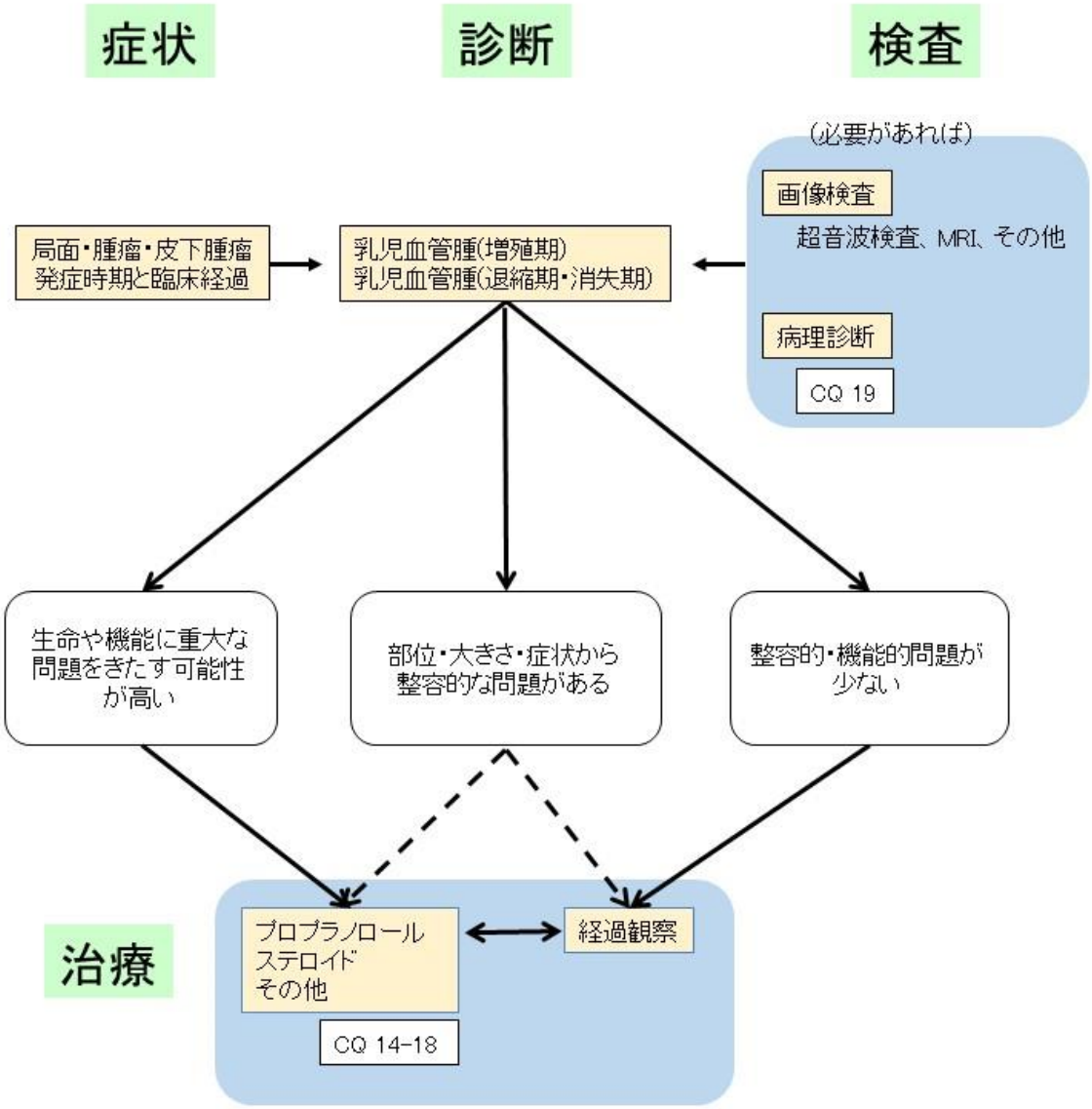

混合型脈管奇形・症候群の診療アルゴリズム

病歴

- 発症時期・発症後の経過・治療歴・既往歴・家族歴
- 増悪要因（思春期・妊娠・外傷・手術・月経周期との関連など）
- 症状（疼痛・腫脹・運動機能障害・生活支障など）

↓

検査

- 身体所見：皮膚病変・温感・血管怒張・片側肥大・脚長差など
- 超音波ドプラ血流計：動脈関与の有無
- 画像診断：超音波・単純X線・MRI・CT・血管造影・核医学検査
- 血液検査：血算・生化学・凝固系など

※脳脊髄・内臓病変も含めた全身検索を考慮
※既知の原因遺伝子がある疾患は遺伝子検査を考慮

CQ 22　CQ 23

↓

診断

- 病変部位・多発の有無
- 関与する脈管成分・進展範囲・深部組織への浸潤・骨格異常など
- 脳脊髄・内臓病変の有無
- 血液凝固異常の有無

↓

治療

治療法の選択

- 臨床経過（進行速度）や症状の程度
- 早期治療介入が必要か
- 治療目標は何か（根治、整容・症状・機能改善、進行抑制）
- 治療効果はしばしば予測困難
- 治療の侵襲度および合併症の評価

保存療法	血管内治療（塞栓術・硬化療法）	外科手術	レーザー治療	薬物治療
● 圧迫療法	● 塞栓物質・硬化剤の選択 ● アプローチの選択	● 血管内治療を併用するか	● 機器の選択	CQ 24

リンパ管疾患の診療アルゴリズム

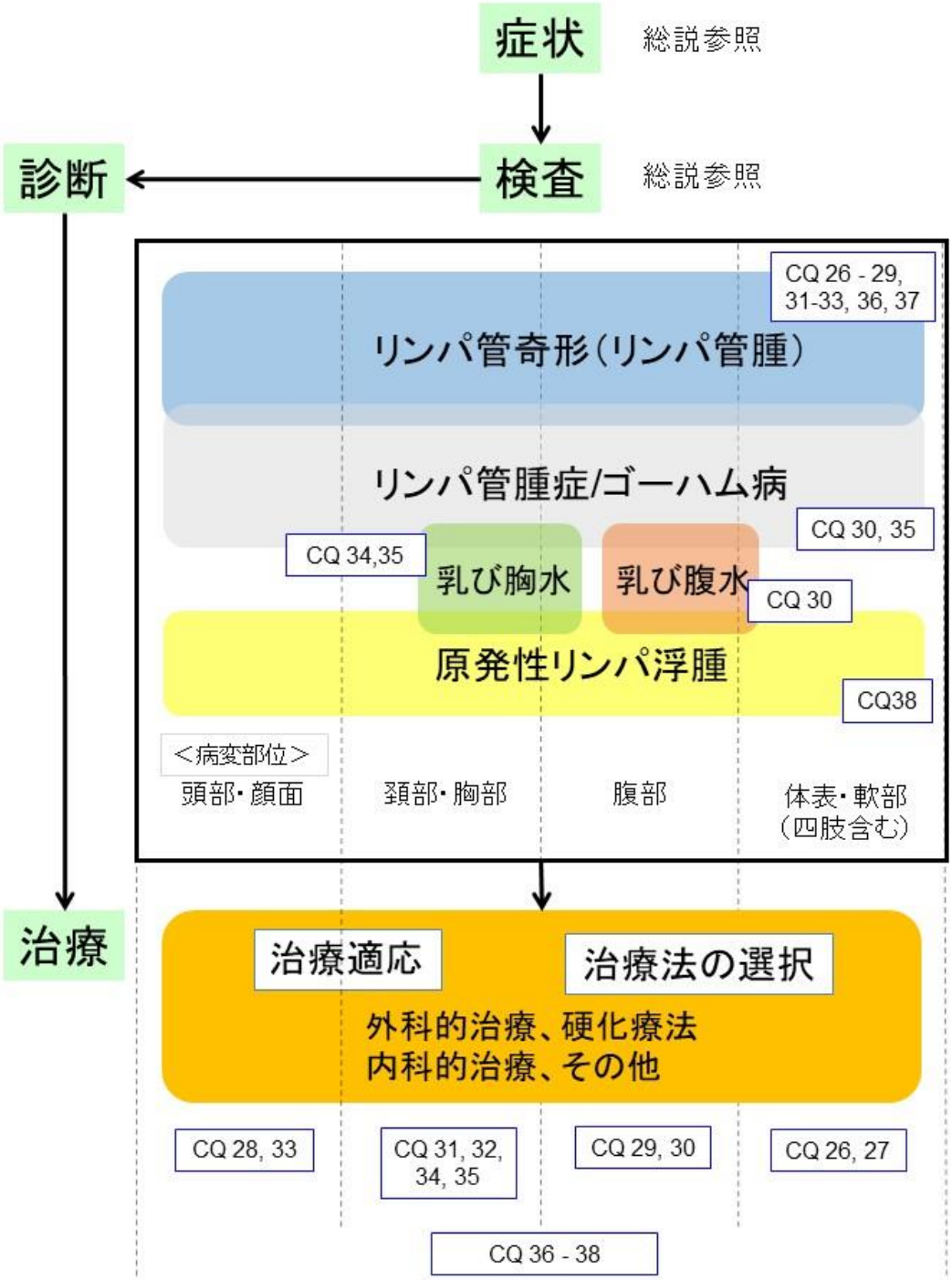

用語・略語一覧

説明用略号
［英］英語表記
［略］略語
［類同］類義語または同義語

あ

青色ゴムまり様母斑症候群［英］blue rubber bleb nevus syndrome［類同］Bean 症候群［説明］皮膚に多発する静脈奇形と消化管の静脈奇形を特徴とする疾患である。詳細は本文各論「脈管奇形関連症候群」の項を参照。

アララ（の原則）［英］As low as reasonably achievable［略］ALARA［類同］「合理的に達成可能な限り低く」の意。［説明］個人の被曝線量や被曝人数を、経済的及び社会的要因を考慮に入れたうえで、合理的に達成できるかぎり低く保つこと意味する。特に、放射線被曝を伴う医療行為（CT や血管内治療）においては、患者の被曝線量が医療目的に見合うよう放射線防護の最適化を管理することの重要性を象徴する言葉である。

アルペリシブ［英］alpelisib［説明］Phosphatidylinositol 3-kinase(PI3K)を阻害する分子標的薬。内分泌療法中または内分泌療法後に進行した乳癌の治療薬。

Alarming hemangioma［説明］厳重な経過観察または緊急性の高い血管性腫瘍。非常に大きな病変、潰瘍形成、外耳道の閉塞、視性刺激遮断性弱視のリスクなどに注意を要す。

ICG 蛍光リンパ管造影［説明］インドシアニングリーン（ICG）を血管や組織内に注射し、近赤外線カメラで ICG の蛍光を撮影する方法。表面から約 1 cm までの血管やリンパ管、リンパ節を観察することができる。

い

遺伝性出血性末梢血管拡張症［英］hereditary hemorrhagic telangiectasia［略］HHT［類同］オスラー病、Rendu-Osler-Weber 症候群［説明］皮膚や粘膜および内蔵の広範な毛細血管拡張を基盤とし、それにより鼻出血や消化管出血を繰り返す常染色体優性の疾患である。詳細は本文各論「脈管奇形関連症候群」の項を参照。

一般型（嚢胞状）リンパ管奇形［英］common （cystic） LM［説明］全身性リンパ管異常（generalized lymphatic anomaly, GLA)などを含む複雑型リンパ管異常疾患群と区別される疾患群。

イミキモド［英］imiquimod［説明］Toll-like receptor 7 のリガンドであるが、免疫応答の賦活化作用のほかアポトーシス誘導作用も有し、尖圭コンジローマや日光角化症に使用される。乳児血管腫に対する有効性も報告されている。

う

ウンナ母斑［英］Unna nevus［類同］正中線母斑［説明］項部正中部に好発する毛細血管奇形である。5歳頃までに自然消退するものもある。詳細は本文各論「毛細血管奇形」の項を参照。

Wait-and-see policy［類同］wait & see［説明］積極的な治療を行わず、乳児血管腫の退縮を経過観察する診療方針。

え

ADLおよびQOL［説明］ADLは「activities of daily living」を略した言葉で、日本語では「日常生活動作」。QOLは「quality of life」を略した言葉で、「生活の質」と訳される。QOLとADLは患者の精神的な満足感や充足感を評価するための概念。

MRI［英］magnetic resonance imaging［類同］核磁気共鳴画像法

・FSE法［類同］高速スピンエコー法［説明］磁気共鳴におけるFSE法は、スピンエコー法を応用したもので、1回の励起で複数のエコーの収集を行い、撮像時間を大幅に短縮したMRI撮像法である。

・MR angiography［略］MRA［類同］磁気共鳴血管画撮像法［説明］MR angiographyは、核磁気共鳴画像法(MRI)を用いて血管を描出する方法で、大きく分けてタイム・オブ・フライト法（time-of-flight, TOF）と位相コントラスト法（phase contrast, PC）がある。現在、非造影の3D-TOF法が簡便で撮像時間も短く、空間分解能が高いことから脳ドックなどのスクリーニング検査を含め、広く使われている。

・造影MR angiography［説明］高速グラディントエコー法（fast gradient echo）で自動注入器による造影剤注入を併用した造影MRAも、心・大血管描出目的などに対して行われている。

・MR lymphangiography［説明］MRIを用いて、リンパ管を描出するMRI撮像法。

・MR venography［説明］MRIを用いて、静脈を描出するMRI撮像法。

・SE法［類同］スピンエコー法［説明］基本的なMRI撮像法。SE法は、歳差スピン磁化の共鳴放射パルスによるリフォーカスである。

・STIR［説明］STIRはshort T1 inversion recoveryの略であり、水と脂肪の縦緩和時間の差を利用し、脂肪の信号がnull pointとなった時に撮像する方法論で、一般的には脂肪抑制法として使われている。

・Time-resolved MR angiography［説明］造影剤を用いて、空間分解能、時間分解能を高くして撮像するMR血管撮像法の一つ。

・ダイナミック撮影［類同］dynamic study［説明］経静脈的に造影剤を急速注入し経時的に撮像するダイナミック撮影では、病変の血流の多寡（vascularity）や間質の多寡を推定することが可能である。

n-ブチル-2-シアノアクリレート［英］n-butyl-2-cyanoacrylate［略］NBCA［説明］n-ブチル-2-シアノアクリレートは、シアノアクリル酸エステルである。無色の液体であり、鋭い、刺激臭を有する。水には不溶。医療用のシアノアクリレート系接着剤の主成分である。

お

オクトレオチド［英］octreotide［類同］サンドスタチン（商品名）［説明］オクトレオチドはソマトスタチン受容体に結合する。乳び胸水などの補助治療として使用される。

OK-432［英］OK-432［類同］ピシバニール（商品名）［説明］OK-432は、ストレプトコックス・ピオゲネス（A群3型）Su株をペニシリン処理後、凍結乾燥し粉末化（溶血性連鎖球菌としての性質を残したまま増殖できないように）した注射用製剤である。免疫細胞の活性化、免疫細胞にかかわるサイトカインの産出により免疫作用を増強する。消化器癌や肺癌の延命効果および他剤無効の頭頸部癌・甲状腺癌の腫瘍内局所注射治療とリンパ管腫の治療に保険適用がある。1975年に癌の免疫療法剤として認可され、1995年にリンパ管奇形（リンパ管腫）についても保険適用となった。一般型（嚢胞状）リンパ管奇形が縮小あるいは消失するためには、嚢胞上皮が壊れる必要があると考えられていたが、OK-432により引き起こされる強い炎症によってリンパ液の流入と排出のバランスが流入縮小に変化することの方が重要だとされる。

Onyx［説明］液状塞栓物質。視認性をもつ非接着性ポリマー凝集体で、ゆっくりとした注入によりデリバリーコントロールに優れる。注入中の血管造影が可能。

か

海綿状リンパ管腫［英］cavernous lymphangioma［類同］ミクロシスティックリンパ管奇形［説明］薬剤を嚢胞内に注入することが難しいほどの小さい嚢胞を主体とするリンパ管腫を指す。病変部の間質組織成分が多い。嚢胞の直径に数字による明確な定義はない。

カサバッハ・メリット現象［英］Kasabach-Merritt phenomenon［略］KMP［類同］カサバッハ・メリット症候群［説明］kaposiform hemangioendotheliomaやtufted angiomaにおいて、腫瘍内での血小板大量消費により血液凝固障害をきたす現象である。

画像下治療［英］interventional radiology［略］IVR［説明］超音波、CT、X線透視、血管造影などの画像誘導下に、体内にカテーテルや針を挿入して病変局所の処置を行う非外科的治療のことを指す。

カポジ型リンパ管腫症［英］kaposiform lymphangiomatosis［略］KLA［説明］全身性リンパ管異常（generalized lymphatic anomaly, GLA)の中に、病理組織で異常な紡錘形のリンパ管内皮細胞の集簇（kaposiform foci）を認める症例が存在し、それらは胸水や肺浸潤、凝固異常が多く、予後不良であったことがわかった。これらをkaposiform lymphangiomatosis, KLAという。臨床現場ではGLAとKLAは区別されず、総じて「リンパ管腫症」と呼ばれ、診断治療されることがほとんどである。

カポジ肉腫様血管内皮細胞腫［英］kaposiform hemangioendothelioma［略］KHE［類同］カポジ様幼児血管内皮腫、カポジ様(型)血管内皮腫、カポジ血管内皮腫［説明］局所浸潤傾向の強い、比較的まれな vascular tumor の一つである。カポジ肉腫に似た紡錘形の腫瘍細胞の増殖を特徴とする。詳細は本文各論「カポジ肉腫様血管内皮腫」の項を参照。

カルテオロール［英］carteolol［説明］β遮断薬。交感神経が興奮しているときはβ受容体抑制にはたらき、交感神経が興奮していない時には、β受容体をわずかに刺激するといった特徴がある。

き

局所浸潤・境界型［英］locally aggressive or borderline［説明］脈管腫瘍の悪性度分類の一型。他に良性、悪性があり、これらの間に位置する。

く

クモ状血管腫［英］vascular spider［説明］紅色丘疹を中心に放射状にみられる血管拡張で妊娠時や肝障害時に生じやすい。

クリッペル・トレノネー症候群［英］Klippel-Trenaunay syndrome［略］KTS［類同］クリッペル・トレノネー・ウェーバー症候群［説明］患肢の骨軟部組織の過成長と低流速性の血管奇形を伴う中胚葉系の異常を示す疾患である。詳細は本文各論「脈管奇形関連症候群」の項を参照。

グルコース輸送体 1［英］glucose transporter 1［略］GLUT-1［類同］solute carrier family 2A1 (SLC2A1)［説明］すべての細胞で、機能維持に必要な量のグルコースを血液中から取り込むために必要なグルコース輸送体である。胎児組織で強く発現しているが、成人でも赤血球膜や血液脳関門を構成する内皮細胞で発現がみられる。乳児血管腫の内皮細胞で発現しており、先天性血管腫との鑑別に有用である。

CLOVES 症候群［英］CLOVES syndrome［類同］CLOVE syndrome［説明］胎児期から体幹の嚢胞や四肢先端の奇形が指摘される疾患で 5 つの徴候の頭文字をとって命名されている。詳細は本文各論「脈管奇形関連症候群」の項を参照。

け

血管奇形［説明］狭義では毛細血管、静脈、動脈の奇形を含む疾患概念である。広義でリンパ管奇形を含むことがある。

限局性血管内凝固障害［英］localized intravascular coagulopathy［略］LIC［説明］びまん性静脈奇形や全身多発性の静脈奇形等における病変腔への血液うっ滞による凝固系の亢進状態を指す。血液学的にフィブリノーゲンの減少、D ダイマーの上昇、FDP の上昇を認めるが、血小板低下は軽度に留まることが多い。

こ

高流速［英］fast-flow［類同］high-flow［説明］病変内を流れる血液の流れの速さが早いことを指す。動脈血が直接病変に供給されていることを示唆する状態である。[例]高流速脈管奇形。

ゴーハム病［英］Gorham-Stout disease, Gorham's disease［略］GSD［類同］大量骨溶解症、massive osteolysis［説明］骨に血管やリンパ管が浸潤し、骨溶解を起こす非常に稀な疾患である。溶骨病変の周辺の軟部組織にリンパ浮腫やリンパ漏を起こすことがあり、病変部位によっては周辺の臓器に浸潤する。詳細は本文各論「リンパ管腫症、ゴーハム病」の項を参照。

さ

サーモンパッチ［英］salmon patch［類同］正中線母斑［説明］顔面正中部で眉間、上眼瞼、鼻背、上口唇などに好発する毛細血管奇形である。5 歳頃までに自然消退するものもある。詳細は本文各論「毛細血管奇形」の項を参照。

し

色素レーザー［英］dye laser［類同］pulsed dye laser, PDL、パルス幅可変式色素レーザー、Flash lamp-pumped pulsed laser, FPDL、Vbeam（商品名）、SPTL1-b（商品名）［説明］1980 年代から毛細血管奇形の治療に用いられるようになったローダミン色素を用いたパルス発振レーザーである。その後、長い波長、広いパルス幅、大きなスポット径、皮膚表面の冷却装置などの工夫がなされ現在に至る。詳細は本文各論「毛細血管奇形」の項を参照。

主幹型脈管奇形［英］anomalies of major named vessels (channel type, truncal vascular malformations)［説明］解剖学的名称を有する動静脈やリンパ管の起始・走行・形態・数などの異常や胎生期血管遺残を含む脈管奇形。

静脈奇形［英］venous malformation［略］VM［類同］海綿状血管腫［説明］先天性の拡張した静脈からなる病変である。

静脈湖［英］venous lake［説明］真皮浅層の表皮直下に一つもしくは互いに交通する数個の血管腔からなり、赤血球が充満する。高齢者の顔面、耳介、口唇部などの露光部に単発性に生じる。

シロリムス［英］sirolimus［類同］ラパマイシン、rapamycin、ラパリムス（商品名）［説明］マクロライド化合物の一つ。mTOR 阻害作用により免疫抑制作用と細胞増殖抑制作用を有する。2021 年 9 月、本邦にて難治性リンパ管疾患に対する治療薬として保険適用となった。ラパマイシンもシロリムスも同じ化合物を指す一般名である。

CT［英］computed tomography［類同］コンピュータ断層撮影

・CT angiography［略］CTA［類同］CT 血管撮影法［説明］CT angiography は、ヨード造影剤を静脈投与し、血管内を造影剤が通過して CT 値が上昇しているタイミングで撮像された

多数のCT画像から、血管を抽出し、三次元画像に再構成するものである。
・CT enterography［説明］消化管造影剤を使用して腸管を観察するCT撮像法。
CTCAE［説明］Common Terminology Criteria for Adverse Eventsの頭文字をとった略語。癌領域の有害事象評価において世界共通で用いられている有害事象共通用語基準のこと。

す

スタージ・ウェーバー症候群［英］Sturge-Weber syndrome［説明］三叉神経分枝領域における顔面のポートワイン母斑（毛細血管奇形）と脳軟膜、眼の脈絡膜の血管奇形を特徴とする症候群を指す。詳細は本文各論「脈管奇形関連症候群」の項を参照。
SPECT(SPECT/CT)［類同］単一フォトン放射断層撮影法［説明］single photon emission computed tomographyを略してSPECT（スペクト）と呼ばれるのが一般的。シンチグラフィの応用で、体内に投与した放射性同位体から放出されるガンマ線を検出し、その分布を断層画像にしたもの。
・SPECT/CT［説明］SPECTとCTを組み合わせたものがSPECT-CT装置で、SPECT画像とCT画像を重ね合わせることによって病変の正確な位置を同定することできる。

せ

先天性血管拡張性大理石様皮斑［英］cutis marmorata telangiectasia congenita［略］CMTC［説明］生下時から認める、青から淡い紫色の「大理石様」または「網状」の皮膚の変色を呈する疾患である。四肢体幹に多くみられる。皮膚表面で拡張する毛細血管と静脈に起因する。cutis marmorata（大理石様皮膚）と異なり加温しても皮膚色調異常は消退しない。詳細は本文各論「脈管奇形関連症候群」の項を参照。
先天性血管腫（急速退縮性先天性血管腫、非退縮性先天性血管腫、部分退縮性先天性血管腫）［英］congenital hemangioma（rapidly involuting congenial hemangioma［略］RICH、non-involuting congenital hemangioma［略］NICH、partially involuting congenital hemangioma［略］PICH)。詳細は本文各論「乳児血管腫」の項を参照。
全身RI 血液プールシンチグラフィー［説明］核種を静脈内に投与し、各種臓器・部位の血行動態および血管性病変の描出を行う核医学検査法。
・ダイナミック収集［説明］核種を投与直後から連続してデータを収集する撮像法。動的画像であり、体内分布が速やかに変化する薬品を用いた検査で、経時的局所動態機能を表すことができる。

そ

奏効率［説明］奏効率(%)＝(完全奏効(complete response, CR)の患者数+部分奏効(partial response, PR)の患者数 / 治療患者の総数) ×100。
・CR（complete response）：腫瘍が完全に消失。完全奏効。

・**PR**（partial response）：腫瘍の30%以上が消失。部分奏効。
・**SD**（stable disease）：腫瘍の大きさが治療前と比べて変化なし。
・**PD**（progressive disease）：腫瘍の大きさが治療前と比べて20%以上大きい。あるいは、新病変が出現。

増殖期、退縮期（消退期）、消失期［英］proliferating phase, involuting phase, involuted phase［説明］乳児血管腫の自然経過は3つの時期に分けられている。詳細は本文各論「乳児血管腫」の項を参照。

た

Tie2受容体変異［英］Tie2 mutation［類同］恒常的Tie2活性化変異［説明］血管内皮細胞に発現する受容体型チロシンキナーゼであるTie2の遺伝子変異がチロシンキナーゼの恒常的活性化をもたらし静脈奇形の原因となる。

ち

チモロール［英］timolol［説明］非選択的交感神経β受容体遮断薬。従来、緑内障に対する点眼薬として用いられていたが、近年乳児血管腫に対する有効性も報告されている。
中鎖脂肪酸［英］medium-chain triglycerides［略］MCT［説明］脂肪酸は、その長さによって消化・吸収後の経路が異なる。長鎖脂肪酸は小腸から消化・吸収されたあと、一部がリンパ管を通って脂肪組織や筋肉に運ばれ、必要に応じて分解・貯蔵される。中鎖脂肪酸は、長鎖脂肪酸に比べて長さが短いため、小腸から門脈を経由して直接肝臓に入り分解される。
Cho/Do分類［説明］動静脈奇形のナイダスの形態を分類したもの。治療法の選択においてはいずれの病型であるかが重要である。同分類が様々な名前で呼ばれているため、今回日本語の呼称名を「Cho/Do分類」とすることを提案する。

て

低流速［英］slow-flow［類同］low-flow［説明］病変内を流れる血液またはリンパ液の流れの速さが遅いことを指す。病変に動脈血が直接供給されてはいないことを示唆する状態である。［例］低流速脈管奇形。

と

動静脈奇形［英］arteriovenous malformation［略］AVM［類同］蔓状血管腫［説明］動脈と静脈とが直接短絡（シャント）から派生した先天性の血管性病変である。詳細については本文各論「動静脈奇形」の項を参照。
動静脈奇形のSchobinger臨床病期分類［説明］動脈奇形の臨床症状は進行性に変化するとされ、病期が分類・提案されている。同分類が様々な名前で呼ばれており、今回日本

語の呼称名を「動静脈奇形の Schobinger 臨床病期分類」とすることを提案する。

動静脈瘻［英］arteriovenous fistula［略］AVF［説明］動脈と静脈とが直接短絡（シャント）を形成した先天性あるいは後天性（外傷や医原性など）の血管性病変である。詳細については本文各論「動静脈奇形」の項を参照。

に

乳児血管腫［英］infantile hemangioma［略］IH［類同］いちご状血管腫、小児血管腫、strawberry mark, hemangioma of infancy, juvenile hemangioma［説明］良性の vascular tumor で乳幼児に高い頻度でみられる。生後しばらくして増大し、その後自然退縮する特徴的な経過を有する。詳細は本文各論「乳児血管腫」の項を参照。

乳び（胸水･腹水）［英］chylous ascites, chylous pleural effusion, chylothorax［説明］胸腔または腹腔に貯留したリンパ液を主体とした液体で、腸管で吸収されたカイロミクロンによりミルク様の外観を示すものである。胸腹水中のトリグリセリド≧110 mg/dl、総コレステロール値の比(胸腹水/血清)＜1 または、胸腹水中のカイロミクロンの存在などが診断の基準とされる。

ね

ネオジム･ヤグレーザー［英］neodymium-doped yttrium aluminum garnet laser［略］Nd:YAG laser［説明］治療目的に合わせて複数の波長が用いられており、文献を読むときなどには注意を要す。532 nm と 1064 nm の波長が代表的。

は

パークス　ウェーバー症候群［英］Parkes Weber syndrome［説明］患肢の過成長にびまん性の小さな動静脈瘻ないし動静脈シャントを伴う症候群である。詳細は本文各論「脈管奇形関連症候群」の項を参照。

ひ

被角血管腫［英］angiokeratoma［説明］真皮乳頭層の毛細血管拡張と表皮の角化亢進により生ずる暗赤色で中心部が疣贅状の外観を呈する病変である。

皮膚・粘膜のリンパ管奇形［英］superficial lymphatic malformation［類同］限局性リンパ管腫、lymphangioma circumscriptum［説明］リンパ管腫のうち体表に多発する小粒性の病変（リンパ小疱、vesicle、カエルの卵状の集簇性丘疹）をきたすものを指す。皮膚や粘膜に認められる。内容液によって粒の色調は透明なことが多いが、血液の割合によってピンクから紅色、黒色まで変化する。

PIK3CA 関連過成長スペクトラム［英］PIK3CA-related overgrowth spectrum［略］PROS［説明］PIK3CA 遺伝子の機能獲得変異の体細胞モザイクによって引き起こされる疾患群。

PT および APTT［説明］prothrombin time。プロトロンビン時間。activated partial thromboplastin time。活性化部分トロンボプラスチン時間。

ふ

ブレオマイシン［英］bleomycin［説明］抗腫瘍性抗生物質に分類され、皮膚癌、頭頸部癌、肺癌、食道癌、悪性リンパ腫、子宮頸癌、神経膠腫、甲状腺癌、胚細胞腫瘍の治療に用いられる抗癌剤である。静脈内注射、筋肉内注射、皮下注射、動脈注射、外用など様々の経路で投与ができる。間質性肺炎・肺線維症の合併に注意を要す。血管内リンパ管内に強い炎症を起こしながらも、全身状態および局所に対して比較的安全に使用できる実績を持つ薬品群のひとつである。保険適用外ではあるが、血管奇形・リンパ管奇形（リンパ管腫）に対する硬化剤として慎重に使用されることがある。リンパ管腫の硬化療法に用いた場合、OK-432 による治療よりも術後の腫脹が少ない。

プロプラノロール［英］propranolol［類同］ヘマンジオル（商品名）［説明］非選択的交感神経β受容体遮断薬。従来降圧剤として用いられていたが、近年乳児血管腫に対する有効性が注目されている。2016 年、本邦にて乳児血管腫に対する治療薬として保険適用となった。

FDP［説明］fibrin degradation product。フィブリン分解産物。フィブリノーゲン、及びフィブリンが、プラスミンの働きにより分解（線溶）されて生じる物質の総称。

Fibro adipose vascular anomaly［略］FAVA［類同］線維脂肪性脈管異常［説明］脈管豊富な線維性組織や脂肪からなる充実性病変が筋肉内に発生する。強い痛みを伴うことが特徴的で、下肢・下腿の関節拘縮や運動障害をきたすことがある。詳細は本文各論「脈管奇形関連症候群」の項を参照。

Flow［説明］病変内の血液やリンパ液の流れ。

Flow void［説明］flow void とは MRI での無信号領域のことである。MRI では静止した組織の水素原子の動きをみている。血流が早い組織では水素原子の動きをとらえることができず、その領域が無信号となってしまう。

Fluid-fluid レベル［類同］液面形成［説明］区画化された構造内において、信号強度 のことなる液体成分が存在することで生じる画像所見。

PHACE 症候群［英］PHACE syndrome［類同］PHACES 症候群［説明］外表の乳児血管腫に血管と非血管性の頭蓋内奇形を伴う疾患である。5 つないしは 6 つの徴候の頭文字をとって命名されている。詳細は本文各論「脈管奇形関連症候群」の項を参照。

ほ

房状血管腫［英］tufted angioma［略］TA［類同］血管芽細胞腫(中川)、angioblastoma of Nakagawa［説明］比較的まれな vascular tumor の一つで、圧痛・多汗や多毛を伴うことを特徴とする。詳細は本文各論「tufted angioma」の項を参照。なお「房状」は「ぼうじょう」と読む。

ポートワイン母斑［英］port-wine stain［略］PWS［類同］毛細血管奇形、単純性血管腫、火焔状血管腫、capillary hemangioma［説明］出生時より存在する皮膚、粘膜の毛細血管のネットワークにおける低流量性で活動性のない血管拡張性の病変である。平坦な赤色斑で、一生を通じて患者の体の成長に比例して面積を拡大する。詳細は本文各論「毛細血管奇形」の項を参照。

ポリドカノール［英］polidocanol［類同］ポリドカスクレロール（商品名）［説明］下肢静脈瘤硬化剤に分類される薬剤。本剤の界面活性作用により細胞膜を障害することで血管内皮細胞を障害する。下肢静脈瘤硬化療法において本剤は、血管内皮細胞を障害することにより内皮下組織の露出を起こし、圧迫により過剰な血栓形成を抑制しながら障害された血管を線維化することで、静脈瘤を退縮させるものと考えられており、治療後に弾性ストッキングで圧迫を行うように添付文書に記載がある。血管内に強い炎症を起こしながらも、全身状態および局所に対して比較的安全に使用できる実績を持つ薬品群のひとつである。保険適用外ではあるが、血管奇形に対する硬化剤として慎重に使用されることがある。薬剤の 4～5 倍量の空気や二酸化炭素と混和してフォーム(泡状)にして血管内に投与することができる。薬剤の持つ細胞膜障害作用は比較的マイルドでありながらも、泡で血液をよけることで局所の薬物濃度を濃くし、強い硬化作用を得ることができるとされる。

ま

マクロシスティックリンパ管奇形［英］macrocystic lymphatic malformation［類同］嚢胞性リンパ管腫［説明］臨床的には薬剤を嚢胞内に注入することが可能な嚢胞の集簇で構成されるリンパ管奇形を指す。嚢胞径1 cmを境界としてmacrocystic（マクロシスティック）とmicrocystic（ミクロシスティック）、そしてその混合型の3種に分けられている。治療法の選択においてはいずれの病型であるかが重要であるが、境界型の判定は難しい。

み

ミクロシスティックリンパ管奇形［英］microcystic lymphatic malformation［類同］海綿状リンパ管腫［説明］嚢胞内穿刺の困難な比較的小さな嚢胞で構成されるリンパ管奇形。嚢胞径 1 cm を境界として macrocystic（マクロシスティック）と microcystic（ミクロシスティック）、そしてその混合型の 3 種に分けられている。治療法の選択においてはいずれの病型であるかが重要であるが、境界型の判定は難しい。

脈管奇形［英］vascular malformation［説明］毛細血管、静脈、動脈、リンパ管奇形を含む疾患概念である。胸部大動脈の奇形や中枢神経系血管奇形を含まない。

脈管奇形関連症候群［英］vascular malformations associated with other anomalies［説明］ISSVA 分類で指定された、脈管奇形に加えて、脚長差や片側肥大など軟部組織や骨格異常を合併する疾患群。

ミランセルチブ［英］miransertib［類同］MK-7075［説明］経口的に利用可能な選択的汎 AKT

阻害剤。プロテウス症候群・AKT 変異型癌・PIK3CA 関連過成長スペクトラム(PROS)における治療結果の報告が続いている。

む

無水エタノール［英］Anhydrous ethanol, absolute ethanol［説明］無水エタノールはアルコール製剤で、15℃でエタノール(C_2H_6O)を 99.5vol%以上を含む。無水エタノールは無色澄明の液体で、特異なにおいがあり、燃えやすく、揮発性である。水と混和し、沸点は約 78～79℃で、比重は 0.794～0.797 である。エタノールは殺菌効果があり、微生物のタンパク質の変性凝固、代謝障害、溶菌により殺菌作用を示す。刺激性は易揮発性と組織水分を奪ってタンパク凝固をきたすことにより濃度が高いときに強い。精製水で 76.9～81.4vol%に希釈し、手指・皮膚の消毒、手術部位（手術野）の皮膚の消毒、医療用具の消毒に使用されている。また、肝細胞癌に対する経皮的エタノール注入療法に使用されている。

保険適用外ではあるが、血管奇形に対する硬化剤として慎重に使用されることがある。高濃度のエタノールによるタンパク変性は、タンパク質分子の水素結合を切断することでタンパク質の立体構造を破壊しゲル化することであり、この変性は不可逆的である。この作用は数秒以内で起こり、高濃度エタノールを血管内に注入すると、接触した赤血球や血管内皮細胞、血管周囲の組織が破壊される。赤血球の凝集しない血栓化が生じ、これが末梢血管の急性閉塞を起こす。また、同時に血管内皮および周囲の組織障害が広範に起こる。それに伴い血管の血流鬱滞が生じ、二次的に血栓が形成される。注入速度により閉塞までの経過は異なるが、最終的には血管は閉塞する。

も

毛細血管拡張症［英］telangiectasia［説明］真皮内の比較的浅い部位で毛細血管が拡張した状態を指す。

毛細血管奇形［英］capillary malformation［略］CM［類同］ポートワイン母斑、単純性血管腫、火焔状血管腫、capillary hemangioma［説明］出生時より存在する皮膚、粘膜の毛細血管のネットワークにおける低流量性で活動性のない血管拡張性の病変である。平坦な赤色斑で、一生を通じて患者の体の成長に比例して面積を拡大する。詳細は本文各論「毛細血管奇形」の項を参照。

モノエタノールアミンオレイン酸塩［英］ethanolamine oleate［類同］オルダミン（商品名）［説明］食道静脈瘤硬化療法・胃静脈瘤退縮剤に分類される。本剤の界面活性作用により細胞膜を障害することで血管内皮細胞を障害する。それに引き続き、フィブリン、血小板および赤血球の沈着、集積を起こさせると共に血栓を形成し、食道静脈瘤や胃静脈瘤を硬化退縮させる。使用時は 1 バイアルあたり 10 mL の注射用水又は血管造影用 X 線造影剤を加えて 5%溶液に調製する。血管内に強い炎症を起こしながらも、全身状態および局所に対して比較的安全に使用できる実績を持つ薬品群のひとつである。保険適用外ではあるが、血管

奇形に対する硬化剤として慎重に使用されることがある。2022 年 7 月現在、保険収載にむけての治験が国内で行われている。

ら

Life-threatening hemangioma［説明］生命に危機をもたらすリスクを持つ血管性腫瘍。リスクとして止血困難、潰瘍形成からの敗血症、血液凝固異常などが挙げられる。

り

臨床研究［英］clinical research［説明］臨床研究とは、病気の原因の解明、病気の予防・診断・治療の改善、患者さんの生活の質の向上などのために、人を対象に行われるすべての医学研究を指し、介入研究、調査研究、観察研究などに分類される。その中でも、薬の投与、手術、放射線治療などにより、人体に対して変化を伴う研究（介入研究）が臨床試験である。臨床試験の中でも特に、厚生労働省から薬・医療機器としての承認を得ることを目的として行う試験を治験という。治験はさらに企業主導型と医師主導型に分けることができる。治験のほかにも、よりよい診断や治療のために医学的なデータを得るさまざまな臨床試験（自主臨床試験）がある。

リンパ管拡張症［英］lymphangiectasia［類同］central conducting lymphatic anomaly, CCLA［説明］リンパ管拡張症はリンパ管の狭窄・閉塞に基づくリンパ管内圧の上昇や先天性の弁不全の結果、リンパ管の著明な拡張やリンパ液の漏出をきたす疾患と考えられている。特に肺や腸のリンパ管拡張症がよく知られている。リンパ管拡張症をリンパ管腫症、リンパ管腫と明確に分ける診断基準はない。

リンパ管奇形［英］lymphatic malformation［略］LM［類同］リンパ管腫、ヒグローマ、cystic hygroma［説明］広義にはリンパ管の発生期の異常に寄り生じた病変全体を示す。また狭義には、いわゆる「リンパ管腫」と呼ばれていた、主に小児に発生する大小のリンパ嚢胞を主体とした腫瘤性病変であり、腫瘍性を示さず生物学的にはリンパ管形成異常（良性病変）と考えられる。詳細は本文各論「リンパ管奇形（リンパ管腫）」の項を参照。

リンパ管腫［英］lymphangioma［類同］一般・嚢胞状リンパ管奇形、(common of cystic) lymphatic malformation、ヒグローマ、cystic hygroma［説明］ISSVA 分類でリンパ管奇形のうち common(cystic) LM に相当する。主に小児に発生する大小のリンパ嚢胞を主体とした腫瘤性病変であり、腫瘍性を示さず生物学的にはリンパ管形成異常（良性病変）と考えられる。詳細は本文各論「リンパ管奇形（リンパ管腫）」の項を参照。

リンパ管腫症［英］lymphangiomatosis［類同］全身性リンパ管異常 generalized lymphatic anomaly、GLA［説明］中枢神経系を除く軟部組織や骨、肝臓、脾臓、肺、縦隔などにびまん性にリンパ管組織が浸潤する原因不明の非常に稀な疾患である。詳細は本文各論「リンパ管腫症、ゴーハム病」の項を参照。

リンパ漏［英］lymphorrhea［説明］リンパ管が何らかの原因によって破綻し、リンパ液が

管外へ漏れ出す病態である。原因として医原性、外傷性、リンパ管そのものの異常などがある。皮下、体腔に漏出して貯留するほか、皮膚から体表に直接漏出することもある。外リンパ瘻とは異なる病態である。

第1章

作成組織
作成方針

≪血管腫・脈管奇形・血管奇形・リンパ管奇形・リンパ管腫症診療ガイドライン 2022（第３版）作成組織名簿≫

1. ガイドライン作成主体

厚生労働科学研究費補助金（難治性疾患政策研究事業）

「難治性血管腫・脈管奇形・血管奇形・リンパ管腫・リンパ管腫症および関連疾患についての調査研究」班

（研究代表者秋田定伯）

2. ガイドライン統括委員会

木下　義晶（委員長）	新潟大学大学院　小児外科	教授
秋田　定伯	医療法人城内会	理事長　病院長
	福島県立医科大学	特任教授
康　勝好	埼玉県立小児医療センター　血液腫瘍科	科長
佐々木　了	国家公務員共済組合連合会斗南病院	診療部長
	形成外科／血管腫・脈管奇形センター	センター長
神人　正寿	和歌山県立医科大学　皮膚科	教授
三村　秀文	聖マリアンナ医科大学　放射線医学講座	主任教授

3. ガイドライン作成事務局

秋田　定伯（代表）	医療法人城内会	理事長　病院長
	福島県立医科大学	特任教授

4. ガイドライン作成グループ

秋田　定伯（代表）	医療法人城内会	理事長　病院長
	福島県立医科大学	特任教授
青木　洋子	東北大学医学系研究科　遺伝医療学分野	教授
	東北大学病院　遺伝科	科長
	遺伝子診療部	部長
浅井　晶子	愛知医科大学　形成外科	助教
荒牧　典子	慶應義塾大学医学部　形成外科	専任講師
石浦　良平	三重大学大学院医学系研究科	
	生命医科学専攻臨床医学系講座	
	形成外科学分野	副科長・医局長・病棟医長・助教

石川　耕資	北海道大学大学院医学研究院 機能再生医学分野　形成外科学教室	助教
井上　政則	慶應義塾大学　医学部　放射線診断科	専任講師
岩科　裕己	杏林大学　医学部　形成外科	助教
大城　貴史	大城クリニック	院長
大須賀　慶悟	大阪医科薬科大学医学部 放射線診断学教室	教授
小川　恵子	広島大学病院　総合内科・総合診療科 漢方診療センター	特任教授
尾崎　峰	杏林大学　形成外科学	教授
小関　道夫	岐阜大学医学部附属病院　小児科	講師
越智　純子	吹田徳洲会病院　放射線科診断科	
小野澤　志郎	杏林大学医学部　放射線医学教室	講師
加藤　基	東京大学大学院医学研究科　形成外科	特別研究員
金子　高英	順天堂大学医学部附属浦安病院　皮膚科	准教授
川上　民裕	東北医科薬科大学医学部　皮膚科学教室	主任教授
北川　晃	愛知医科大学　放射線科	講師
栗田　昌和	東京大学医学部附属病院　形成外科・ 美容外科	講師
栗野　嘉弘	帝京大学医学部附属　溝口病院　皮膚科	教授
河野　太郎	東海大学医学部外科学系　形成外科	教授
清家　志円	大阪大学医学部　形成外科	助教
髙木　信介	昭和大学医学部　形成外科学講座	講師
高倉　伸幸	大阪大学微生物病研究所　情報伝達分野	教授
立花　隆夫	星ヶ丘医療センター　皮膚科	部長
田上　秀一	久留米大学医学部　放射線医学教室	准教授
中馬　久美子	公立学校共済組合関東中央病院　皮膚科	医長
中岡　啓喜	愛媛大学医学部附属病院　形成外科	准教授
中村　泰大	埼玉医科大学国際医療センター 皮膚腫瘍科・皮膚科	診療部長　教授
永井　史緒	信州大学医学部附属病院　形成外科	外来医長
長濱　通子	神戸大学医学部附属病院 神戸ほくと病院皮膚科　美容皮膚科	医員 部長
新見　康成	聖路加国際病院　神経血管内治療科	部長 脳神経センター長
野坂　俊介	国立成育医療研究センター　放射線診療部	統括部長

野崎　太希	聖路加国際病院　放射線科	副医長
野村　正	神戸大学医学部附属病院　形成外科	准教授
橋本　一樹	聖マリアンナ医科大学　放射線医学講座	講師
林　礼人	順天堂大学医学部附属浦安病院 形成外科・再建外科／ 横浜市立大学医学部医学科　形成外科学	主任教授
平川　聡史	浜松医科大学光尖端医学教育研究センター ナノスーツ開発研究部	特任研究員
平林　健	弘前大学医学部附属病院　小児外科	診療教授
藤野　明浩	国立成育医療研究センター 小児外科系専門診療部小児外科	診療部長
古川　泰三	京都府立医科大学　小児外科	准教授
古川　洋志	愛知医科大学　形成外科	教授
堀　由美子	国立病院機構大阪医療センター　臨床検査科	
前川　貴伸	国立成育医療研究センター 総合診療部・総合診療科	診療部長
松岡　健太郎	東京都立小児総合医療センター 病理診断科	部長
森　秀樹	愛媛大学医学部附属病院　形成外科	講師
森井　英一	大阪大学大学院医学研究科 病態病理学講座	教授
森本　哲	自治医科大学　医学部	客員教授
森脇　裕太	東京大学医学部附属病院　形成外科	助教
杠　俊介	信州大学医学部　形成再建外科学教室	教授
力久　直昭	おゆみの中央病院　形成外科	部長

5. システマティックレビューチーム（SR チーム）

朝山　祥子	東横皮膚科	院長
荒井　勇樹	新潟大学大学院　小児外科学	助教
岩田　洋平	藤田医科大学医学部　皮膚科学	准教授
宇賀　麻由	岡山大学病院　放射線科	助教
臼井　秀仁	神奈川県立こども医療センター　外科	医長
内山　美津希	順天堂大学附属浦安病院　形成外科	助手
遠渡　沙緒理	岐阜大学医学部附属病院　小児科	臨床講師
遠藤　英樹	大阪鉄道病院　皮膚科	部長
小野　林太郎	聖路加国際病院　小児科	医員

大島　直也	杏林大学医学部附属病院　形成外科	助教
大塚　俊宏	大阪医科薬科大学病院　皮膚科	講師　主任医長 病棟医長
大原　國章	赤坂虎の門クリニック　皮膚科	院長
鑑　慎司	関東中央病院　皮膚科	部長
柿原　知	東京大学医学部附属病院　小児外科	
加藤　基	東京大学大学院医学研究科　形成外科	特別研究員
加藤　源俊	慶應義塾大学医学部　小児外科	助教
金森　洋樹	慶應義塾大学医学部　小児外科	助教
鎌田　将史	慶應義塾大学医学部　形成外科	助教
川口　亜美	和歌山県立医科大学　皮膚科	助教
岸　晶子	虎の門病院　皮膚科	医長
北川　敬之	三重大学大学院医学系研究科　皮膚科	講師
金　聖和	京都府立医科大学　小児外科	助教
小林　完	弘前大学医学部附属病院　小児外科	病棟医長
齋藤　傑	弘前大学医学部附属病院　小児外科	助教
鹿野　雄介	大阪大学医学部　形成外科	特任助教
島田　秀一	熊本大学病院　皮膚科	診療助手
神人　正寿	和歌山県立医科大学　皮膚科	教授
鈴木　啓介	東京大学医学部附属病院　小児外科	助教
高橋　正貴	国立成育医療研究センター　小児外科	
高見　尚平	東京大学医学部附属病院　小児外科	医員
武田　玲伊子	神戸大学医学部附属病院　形成外科	特命助教 外来医長
田中　彩	香川大学医学部　小児外科	講師
田中　会秀	大阪大学附属病院　放射線診断・IVR 科	助教
田村　聡	防衛医科大学校病院　形成外科	助教
田村　全	慶應義塾大学医学部　放射線科学	助教
柤野　可南子	三重大学大学院医学系研究科 形成外科学分野	助教
坪井　憲司	愛知医科大学医学部　形成外科	助教　外来医長
出家　亨一	埼玉県立小児医療センター　外科	医長
戸澤　麻美	愛媛大学医学部附属病院　形成外科	助教
中嶋　優太	信州大学医学部　形成再建外科	助教
中谷　諒	聖路加国際病院　小児科	専攻医
野口　美帆	信州大学医学部　形成再建外科	医員

野澤　明史	東北大学　遺伝医療学分野	医員
橋詰　直樹	久留米大学医学部　小児外科	助教
長谷川　大輔	聖路加国際病院　小児科	医長
早川　将史	愛知医科大学病院　形成外科	助教
林　大地	岐阜大学医学部附属病院　小児科	医員
東山　央	大阪医科薬科大学医学部 放射線診断学教室	助教
平川　聡史	浜松医科大学光尖端医学教育研究センター ナノスーツ開発研究部	特任研究員
福本　隆也	福本皮フ病理診断科	院長
藤田　宗純	福島県立医科大学　形成外科	講師
本田　護	埼玉県立小児医療センター　血液腫瘍科	医員
前川　貴伸	国立成育医療研究センター 総合診療部・総合診療科	診療部長
前田　大介	大阪労災病院　形成外科	医員
松田　識郁	北海道大学病院　形成外科	医員
丸口　勇人	神戸大学医学部附属病院　形成外科	医員
村上　尚来	昭和大学藤が丘病院　形成外科	助教
矢口　貴一郎	長野県立こども病院　形成外科	医長
安江　志保	岐阜大学医学部附属病院　小児科	臨床助教
山端　康之	京都府立医科大学　放射線医学教室	助教
吉原　宏樹	聖路加国際病院　小児科	医幹
吉松　梨香	高知大学医学部　放射線診断・IVR	助教
山本　聖人	大阪医科薬科大学　放射線診断学教室	助教
和田　慎司	聖マリアンナ医科大学　放射線医学講座	助教

◆作成協力

河合富士美	聖路加国際大学学術情報センター図書館
宇佐見由美	特定非営利活動法人日本医学図書館協会

6. 外部評価担当者

学会（代表理事）

＜日本形成外科学会＞

森本　尚樹

＜日本皮膚科学会＞

天谷　雅行

＜日本医学放射線学会＞

青木　茂樹

＜日本 IVR 学会＞

山門　亨一郎

＜日本小児科医会＞

伊藤　隆一

＜日本小児外科学会＞

奥山　宏臣

疫学

田中　純子	広島大学大学院医系科学研究科疫学・疾病制御学　教授

病理学

小田　義直	九州大学大学院医学研究院形態機能病理　教授
都築　豊徳	愛知医科大学医学部病理診断学講座　教授

患者会（代表）

血管腫・血管奇形の患者会

阿部　香織

混合型脈管奇形の会

舟山　ゆかり

血管奇形ネットワーク

園田　由美

NPO 法人リンパ管腫と共に歩む会

仰木　みどり

ガイドライン作成経過

１．作成方針

「血管腫・血管奇形診療ガイドライン 2013」（第 1 版）は「難治性血管腫・血管奇形についての調査研究班」（佐々木班）の研究事業として、一般実施医ならびに一般市民を対象とし、血管腫・血管奇形に関して evidence based medicine（EBM）の手法に基づいて、効果的・効率的診療を整理し、安全性を検証し、体系化することを目的として形成外科医、放射線科医が中心となり、作成された。

「血管腫・血管奇形・リンパ管奇形診療ガイドライン 2017」（第 2 版）は「難治性血管腫・血管奇形・リンパ管腫・リンパ管腫症および関連疾患についての調査研究班」（三村班）の研究事業の 1 つとして「血管腫・血管奇形診療ガイドライン 2013」の改訂版として作成された。作成主体は形成外科医、放射線科医（IVR 医）以外に皮膚科医、小児科医、小児外科医、放射線科医（画像診断医）、病理学、分子生物学、疫学などの基礎研究者も加わり、また「Minds 診療ガイドライン作成の手引き 2014」および「Minds 診療ガイドライン作成マニュアル Ver.1.0 から Ver.2.0」に従って作成した。

今回の「血管腫・脈管奇形・血管奇形・リンパ管奇形・リンパ管腫症診療ガイドライン 2022」（第 3 版）は「難治性血管腫・脈管奇形・血管奇形・リンパ管腫・リンパ管腫症および関連疾患についての調査研究班」（秋田班）の研究事業の 1 つとして第 2 版からの改訂作業を 2020 年度より開始した。第 2 版以降の新知見を加え、継続採用すべきもの、改訂を加えるもの、新たに加えるものなどの検討を行い、全部で 38 個のクリニカルクエスチョン（CQ）を採用した。「Minds 診療ガイドライン作成マニュアル 2017」に従って作成した。

また本ガイドラインは第 2 版と同じく「難治性小児消化器疾患の医療水準向上および移行期・成人期のＱＯＬ向上に関する研究」班（研究代表者田口智章）、「呼吸器系先天異常疾患の診療体制構築とデータベースおよび診療 ガイドラインに基づいた医療水準向上に関する研究」班（研究代表者 臼井規朗）のリンパ管奇形疾患研究グループと共同作成を行い、最終的には本ガイドラインに統一されている。さらに本ガイドラインには「乳幼児巨大肝血管腫診療ガイドライン総説」も第 2 版と同様に併載した。総説からなるガイドラインで、前述のガイドラインとは別の作成方法であるが、関連する疾患として掲載した（乳幼児巨大肝血管腫診療ガイドライン総説参照）。

２．使用上の注意

ガイドラインは「難治性血管腫・脈管奇形・血管奇形・リンパ管腫・リンパ管腫症および関連疾患」診療についての指針であるが、作成時点での指針である。本疾患の進歩しつつある診療を規制するものではなく、診療環境や患者の個別性に応じて柔軟に使用されるべきものである。ガイドラインの記載そのものについては作成組織が責任を負うが、診療結果についての責任は治療担当医が負うべきで、ガイドライン作成組織が負うべきものではない。

本疾患の研究はエビデンスレベルの高い文献は乏しく、多くはケースシリーズや症例対象研究であり、CQ に対するエビデンス総体としては弱いものがほとんどであった。そのため EBM に基づく診療ガイドラインとしては十分なものとは言えず、今後研究の進歩に伴って改定されるべきものである。

３．作成資金

血管腫・脈管奇形・血管奇形・リンパ管奇形・リンパ管腫症診療ガイドライン 2022 の作成資金は、令和２-４年度厚生労働科学研究費難治性疾患政策研究事業「難治性血管腫・脈管奇形・血管奇形・リンパ管腫・リンパ管腫症および関連疾患についての調査研究」班（研究代表者　秋田定伯)、「難治性小児消化器疾患の医療水準向上および移行期・成人期のＱＯＬ向上に関する研究」班（研究代表者 田口智章)、「呼吸器系先天異常疾患の診療体制構築とデータベースおよび診療 ガイドラインに基づいた医療水準向上に関する研究」班（研究代表者 臼井規朗）の研究助成金によるものであるが、ガイドラインの内容はこの資金提供者の影響を受けていない。民間企業等の支援は受けていない。

４．COI（利益相反）

ガイドライン作成組織の COI は文書で提出され、統括委員会により管理されている。

５．組織編成

ガイドライン統括委員会、ガイドライン作成グループ、システマティックレビューチームのメンバーは「作成組織・作成方針」の項に明示した。

ガイドライン統括委員会委員は形成外科、放射線科、皮膚科、小児科、小児外科のそれぞれの代表者が選定された。CQ および推奨作成のためのガイドライン作成グループ・システマティックレビューチームは大きく分けて動静脈奇形、静脈奇形、毛細血管奇形、乳児血管腫、混合型・症候群、リンパ管奇形、基礎分野のグループから成る構成とした。それぞれのグループで中心のなる担当領域の診療科を設定し、さらに他の領域の診療科も加わり、それぞれの CQ に対して複数の担当者を設定した。またガイドライン総説も各グループから選ばれた担当者が作成した。総説基礎分野は病理医、分子生物学研究者が担当した。また本ガイドラインのうちリンパ管系は、前述の通り田口班、臼井班との共同作成となり、最終的に本ガイドラインに統一された。

６．作成工程

本ガイドラインは 2017 年に発表された「Mind 診療ガイドライン作成マニュアル 2017」に従って改訂された（Minds 診療ガイドライン作成マニュアル 2020 ver3.0 が作業開始途中の 2021 年 3 月にオープンとなったため)。文献検索に関しては各々の CQ 毎に文献検索のためのキーワードを設定し、1980 年から 2020 年 12 月末にかけて出版された文献を

PubMed、医学中央雑誌を用いて検索した。文献検索は特定非営利活動法人日本医学図書館協会に依頼した。エビデンスが乏しい、あるいはエビデンスが弱い CQ 推奨の決定には作成グループの議論およびその合意を反映させた。こうして多領域専門医が作成し、多領域専門医のコンセンサスを得たガイドラインが作成された。各グループに分かれて作業が行われたため、作成された推奨文の書式にややばらつきが生じたが、複数の研究班で作成された経緯があり、スコープに従っていれば各グループの意向を尊重した。

ガイドライン草案は 2022 年 11 月に完成し、2022 年 11 月から 2022 年 12 月にかけて「血管腫・血管奇形・リンパ管腫・リンパ管腫症および関連疾患についての調査研究」班ホームページにガイドライン案が公開され、日本形成外科学会、日本皮膚科学会、日本医学放射線学会、日本 IVR 学会、日本小児科学会、日本小児科医会、日本小児外科学会、日本分子生物学会、小田義直先生（日本病理学会所属）、都築豊徳先生（日本病理学会所属）にパブリックコメントを募った。また関係する 4 つの患者会「血管腫・血管奇形の患者会」「混合型脈管奇形の会」「血管奇形ネットワーク」「NPO 法人リンパ管腫と共に歩む会」にガイドライン案を提示し、コメントを受けた。これらを基にガイドライン案が検討・ブラッシュアップされ、CQ 推奨、解説が完成した。令和 5 年 1 月に最終化され完成した。ガイドライン作成工程の日程表は別表に示す。

文責　木下義晶

令和2年度	4月	5月	6月	7月	8月	9月	10月	11月	12月	1月	2月	3月
（2020年4月～2021年3月）	秋田班 第1回全体会議		第1回統括委員会 作成グループ会議		統括委員会 作成グループ臨時会議	第2回統括委員会 作成グループ会議秋田班 第2回全体会議				秋田班 第3回全体会議		
診療ガイドライン												
ガイドライン統括委員会		第1回会議 タイムスケジュール決定				COI手続手配						
ガイドライン作成グループ			作成グループ SR代表選出	改訂CQ決定 CQのレビュー スコープ作成	→	→	スコープ決定 CQ作成	→	CQ決定 SRグループ選出			
総説				担当者決定	→	→	→	→	→	→	→	→
SRチーム										SR開始	→	→
医学図書館協会									文献検索申込	→	文献検索結果	→

令和3年度	4月	5月	6月	7月	8月	9月	10月	11月	12月	1月	2月	3月
（2021年4月～2022年3月）		秋田班 第1回全体会議				秋田班 第2回全体会議				秋田班 第3回全体会議		
診療ガイドライン												
ガイドライン統括委員会										推奨草案の検討	→	→
ガイドライン作成グループ							推奨草案の作成	→	→	推奨草案の検討	→	→
総説	→	→	→	→	総説執筆依頼	→	→	→	→	総説草案検討	→	→
SRチーム	→	→	→	→	→	→						
医学図書館協会	→	→	→	→								

令和4年度	4月	5月	6月	7月	8月	9月	10月	11月	12月	1月	2月	3月
（2022年4月～2023年3月）	秋田班 第1回全体会議					秋田班 第2回全体会議				秋田班 第3回全体会議		
診療ガイドライン									**ガイドライン完成**			
ガイドライン統括委員会	ガイドライン総説 草案の検討	→	→	校正作業	→	→	→	外部評価依頼 関連学会へ査読依頼 パブコメ収集	最終化			
ガイドライン作成グループ	ガイドライン草案の作成	→	→	校正作業	→							
総説	総説草案完成	→	→									
SRチーム												
医学図書館協会												

第2章

スコープ

ガイドラインスコープ

１．疾患トピックの基本的特徴

１）臨床的特徴

体表・軟部の血管腫・脈管奇形（血管奇形・リンパ管奇形）の大半は原因不明で根本的な治療法が確立しておらず、多くの患者は専門医を求めて多数の医療機関を受診し、治療難民といえる状態にある。血管腫・血管奇形は慣用的に「血管腫」と呼称されることが多いが、血管腫・脈管奇形診療の国際学会が提唱している ISSVA 分類（ISSVA: The International Society for the Study of Vascular Anomalies）では両者は別の疾患であり、この分類は国際的に標準化されつつある。一般に「血管腫」と診断されるもので最も頻度の高いのは乳児血管腫であり、多くは小児期に自然消退する。一方、血管奇形は自然消退することはなく、疼痛、潰瘍、患肢の成長異常、機能障害、整容上の問題等をきたす。脈管奇形は動脈、静脈、毛細血管、リンパ管といった構成要素により細分され、その混合型も存在する。脈管奇形には、病変が小さく切除治療が可能なものから、多発性あるいは巨大で周囲組織に浸潤し治療に抵抗性を示す難治性のものまで幅広く含まれる。特に気道周囲の病変では生命的予後を左右するものもあり注意を要する。

２）疫学的特徴

乳児血管腫（いちご状血管腫）は乳児期で最も頻度の高い腫瘍の一つで、人種を問わず女児、また早期産児・低出生体重児に多い。発生頻度には人種差が存在し、白人での発症は 2～12%、日本人での発症は 0.8～1.7%とされている。多くは孤発例で家族性の発生はきわめて稀である。

毛細血管奇形（単純性血管腫、ポートワイン斑）は多くの場合が散発例であるが、家族例の報告もある。発生頻度は 1000 出生に 3 程度で、性差はないとされている。通常、治療を希望して医療機関を受診する割合は女性が多く、男性より女性が多いとする報告も多い。静脈奇形（海綿状血管腫）は脈管血管奇形の中では最も頻度が高く、発症率の男女比は１：１～２である。その殆どが孤発性又は散発性で 9 割以上をしめるが、家族性が見られる遺伝性のものや症候群を呈するものも 1%程度存在するとされる。症候群には、患肢の肥大を伴うクリッペル・トレノネー症候群やマフッチ症候群などが挙げられる。動静脈奇形（AVM）は基本的に孤発性で発症率の男女比はほぼ同等である。家族性を有する AVM として、遺伝性出血性末梢血管拡張症（Rendu- Osler-Weber 病）に合併する脳・脊髄・肺・肝臓の AVM や、RASA-1 遺伝子異常で知られる CM-AVM やパークスウェーバー症候群に合併する AVM などがある。リンパ管奇形（リンパ管腫）の発生率は不明であるが 1000-5000 出生に 1 人と推定される。正確な有病率は不明であるが、日本での患者数は推定 10,000 人程度である

（厚労科研三村班疫学調査 2014）。ほとんどが幼少期に発症し、男女差、遺伝性は認めない。人種差については特に検討された報告がない。リンパ管腫症は小児、若年者に多く発症し（約 80%）、ゴーハム病（Gorham-Stout disease, GSD）は全年齢から発症する。性差はない。両者合わせて国内では約 100 例の患者の存在が確認されている。ISSVA 分類においては generalized lymphatic anomaly（GLA）がリンパ管腫症に該当するが、2018 年の改訂版において特徴的な臨床像と病理所見を示す kaposiform lymphangiomatosis（KLA）が GLA のサブタイプとして新たに取り上げられた。

３）診療の全体的流れ

血管腫・脈管奇形の診断・治療法は確立しておらず、特に血管腫・血管奇形は慣用的表現である「血管腫」と一括して呼称されることが多いため、治療方針について混乱を招いており、誤った治療が行われることも少なくない。

乳児血管腫の多くは自然消退するため、一般に経過観察されるが、大きな病変は潰瘍形成、出血、二次感染、消退後の瘢痕、高拍出性心不全などをきたし、発生部位により気道閉塞、視野障害、哺乳障害、難聴、排尿排便困難などの機能障害をきたすことがあるため、プロプラノロールによる早期の治療介入を要する場合もある。

脈管奇形は成長と共に増大する傾向にある。治療としては切除術、硬化療法・塞栓術などが有効であり、特に小さく限局する病変に有効である。近年では、漢方や mTOR 阻害剤であるシロリムスなどの薬物療法も試されている。硬化療法は欧米では標準的に施行されているが、本邦ではリンパ管奇形（リンパ管腫）以外は保険認可されていない。主たる治療法が認可されていないことは混乱を生じている大きな原因となっている。血管腫・脈管奇形の診療にはその疾患概念の説明、適切な治療法についての指針が求められている。

２．診療ガイドラインがカバーする内容に関する事項

１）タイトル

血管腫・脈管奇形・血管奇形・リンパ管奇形・リンパ管腫症診療ガイドライン 2022

２）目的

血管腫・脈管奇形に関して evidence based medicine（EBM）の手法に基づいて、効果的・効率的診療を整理し、安全性を検証し、体系化し、現時点で最適の治療を行うための指針を作成することを目的とした。以下のアウトカムの改善を目標とする。疼痛、腫脹、整容障害、機能障害など。

３）トピック

静脈奇形、動静脈奇形、リンパ管奇形（リンパ管腫）、毛細血管奇形、混合型脈管奇形、脈管奇形症候群、リンパ管腫症・ゴーハム病、乳児血管腫、先天性血管腫、房状血管腫、カ

ポジ肉腫様血管内皮細胞腫、カサバッハ・メリット現象

４）想定される利用者、利用施設

利用者：形成外科、皮膚科、放射線科、小児外科、小児科、耳鼻咽喉科、整形外科、口腔外科、病理診断科などの専門医、一般実施医、患者、患者家族、医療従事者、一般市民

施設：大学病院、小児病院、周産期・小児センターなど

５）既存ガイドラインとの関係

血管腫・血管奇形・リンパ管奇形診療ガイドライン 2017 の改訂版となる。

６）重要臨床課題

①外科的治療の有効性

外科的切除は脈管奇形の治療の大きな柱である。全切除により根治し得るが、悪性病変ではないため必ずしも根治を要さない。外科的切除の目的は整容性、機能性、症状の改善であり、外科切除術による正常組織の損傷や術後瘢痕の発生などマイナス面とのバランスを重視した術式が選択される。頸部病変は耳下腺，頭蓋底にまで達していることが多く、完全摘出は困難である。また体表・軟部など浅層の病変に対しては整容性の問題が大きい。

切除による効果は当然期待できるが、実際には個々の症例に応じて判断されているのが実情である。いかなる場合も切除術が選択され得るのか、選択すべき適応基準は存在するのか、また状況に応じて合併症発生や治癒率、再発率などに差があり、異なる条件で適応を考えるべきであるのか、その有効性は異なるのかなどを文献をもとに検討する。

②硬化療法・塞栓術の有効性

硬化療法・塞栓術は脈管奇形の治療の大きな柱であり、外科的切除と比較して根治性が劣るものの、形態・機能を温存しやすく、症状の改善や病変の縮小が期待できる。特に顔面・頚部の軟部・体表の病変では治療による整容障害をきたすことは少ない。十分な治療効果を得るには複数回の治療が必要になる場合があるが、手術と比較して治療による侵襲が低いため、日帰りや短期間の入院での治療を段階的に繰り返すことが可能である。

高速の血流を有する動静脈奇形、低速の血流を有する静脈奇形、血流を有さないリンパ管奇形では治療に際しての手技や材料（硬化剤・塞栓物質）が異なり、治療成績・合併症は異なる。疾患ごとにその有効性を検討する。特に動静脈奇形では、血管造影による分類が提唱されており、治療計画や効果予測の一助になる。

③薬物療法、レーザー治療、放射線治療、その他保存的治療の有効性

薬物療法としては乳児血管腫に対するステロイド療法が従来より行われてきたが、2016 年本邦でプロプラノロール内服療法が保険適用となり、第一選択薬となりつつあるが、その

開始時期や中止時期、副作用対策については検討が必要である。また近年カサバッハ・メリット現象や房状血管腫、カポジ肉腫様血管内皮細胞腫、リンパ管奇形、静脈奇形などの脈管奇形に対する mTOR 阻害剤であるシロリムスの有効例が報告されている。また漢方治療については、症例報告や後向き研究において有効例が報告されている。

レーザー治療としては、毛細血管奇形に対してパルス色素レーザーが第一選択となっているが、パルス色素レーザー抵抗性の病変に対して他のレーザーも使用されてきている。また、乳児血管腫に対するパルス色素レーザーは乳児血管腫のタイプによる治療効果やプロプラノロールとの併用も含めて臨床研究が進んできている。

放射線治療はカサバッハ・メリット現象をきたしたカポジ肉腫様血管内皮細胞腫に対して有効であった報告があるが、静脈奇形に伴う限局性血管内凝固障害が同現象と混同される傾向にあり、静脈奇形に対する放射線治療は問題視されている。

弾性ストッキングによる患肢圧迫療法は、四肢の脈管奇形による浮腫、肥大、血液・リンパ液うっ滞に対する有効性が報告されている。

薬物療法、レーザー治療、放射線治療、その他の保存的治療の有効性について検討する。

④病変の部位による適切な治療の違い

眼窩・眼瞼、舌・口腔、気道周囲、顎骨、耳介、下肢、手指足趾、会陰部、関節など、病変の部位により治療が難しい場合があり、また治療効果や合併症に違いを生じる可能性がある。部位による適切な治療の違いについて検討する。

⑤症状による適切な治療の違い

同一の疾患であっても、症状により適切な治療の違いを生じる可能性がある。腫脹、疼痛、色調変化、潰瘍、出血、リンパ漏、感染、壊死、変形、機能障害など特徴的なあるいは特に問題となる症状について、適切な治療を検討する。特に動静脈奇形については、症状の進行に応じた臨床病期分類が提唱されており、治療適応の判断の一助となり得る。

⑥適切な検査・治療の時期

血管腫・脈管奇形・血管奇形・リンパ管腫症に対する適切な検査・治療の時期に関してエビデンスが整理されることが望ましい。各病型や病勢によって自然縮小傾向を示すもの、急速増大傾向を示すものまたは長期にわたって比較的安定するが緩徐に増悪するもしくは一過性の増悪を示すものなどが認められる。中には新生児期の生命予後や種々の機能的問題に影響を及ぼす場合もある。一方で、当該疾患群に対する標準的な検査および治療の時期については議論の余地を残すところである。それらの病状を踏まえ、病勢を見極める検査ならびに治療介入に適した時期、また症状安定期に適した検査および保存的治療を決定することは重要臨床課題のひとつである。検査方法の選択肢として採血項目、各画像検査モダリティなどが、治療方法の選択肢として外科的治療、硬化療法・塞栓術などが挙げられる。それ

ぞれの最適な施行時期について、メリットおよびデメリットのバランスを考慮したガイドライン作成のため、エビデンスをもとに検討する。

⑦診断の決め手となる病理診断

血管腫・脈管奇形の診断の多くは臨床診断・画像診断で行われているが、これらで診断困難な場合に病理診断が決め手となることがあり、キーとなる病理診断について検討する。

⑧関連する遺伝子

近年、血管腫・脈管奇形の原因として、血管・リンパ管形成に関わる分子の遺伝子変異が報告されている。特に PI3K/Akt/mTOR および、RAS/MAPK シグナル伝達経路が注目されており、これらは病因、病態の解明だけでなく、診断や治療への応用も期待される。これまで報告された遺伝子変異について検討する。

７）ガイドラインがカバーする範囲

①本ガイドラインがカバーする範囲

軟部・体表を主とした血管腫、脈管奇形が対象である。ISSVA 分類に従い、血管腫と脈管奇形を分けて記載する。

血管腫では乳児血管腫、先天性血管腫、房状血管腫、カポジ肉腫様血管内皮細胞腫を対象とする。その他の血管性腫瘍については適宜記載する。

脈管奇形では静脈奇形、動静脈奇形、リンパ管奇形（リンパ管腫）、毛細血管奇形、混合型脈管奇形、脈管奇形症候群、リンパ管腫症・ゴーハム病等を対象とする。

胸腹部臓器など内臓血管奇形単独例は除外しているが、肝血管性病変については取り上げる。

これらの疾患の診断・治療について概説、CQ 推奨を作成する。

②本ガイドラインがカバーしない範囲

脳神経領域血管奇形単独例（軟部・体表病変を伴う場合は記載する）。

８）クリニカルクエスチョン（CQ）リスト

CQ１．（旧 CQ１）動静脈奇形において治療開始時期の目安は何か？

CQ２．（旧 CQ３）動静脈奇形の流入血管に対する近位（中枢側）での結紮術・コイル塞栓術は有効か？

CQ３．（新規 CQ）動静脈奇形の塞栓術において血管造影による分類は有用か？

CQ４．（旧 CQ５）顎骨の動静脈奇形の適切な治療は何か？

CQ５．（旧 CQ６）手指の動静脈奇形の適切な治療は何か？

CQ６．（旧 CQ７改訂）痛みを訴える静脈奇形にはどのような保存的治療が有効か？

CQ７．（旧 CQ８改訂）静脈奇形にはどのようなレーザー療法が有効か？

CQ８．（旧 CQ９）静脈奇形に対する硬化療法は有効か？

CQ９．（旧 CQ１０）静脈奇形による血液凝固異常に対して放射線治療の適応はあるか？

CQ１０．（新規 CQ）静脈奇形のフォローアップに血液凝固異常評価は有用か？

CQ１１．（旧 CQ１１）毛細血管奇形に対する色素レーザー照射は部位によって効果に差があるか？

CQ１２．（旧 CQ１２）毛細血管奇形に対する色素レーザー照射において再発があるか？

CQ１３．（旧 CQ１３）毛細血管奇形に対する色素レーザー照射は治療開始年齢が早いほど有効率が高いか？

CQ１４．（新規 CQ）毛細血管奇形に対し、色素レーザー以外に有効なレーザーや光治療はあるか？

CQ１５．（旧 CQ１４）乳児血管腫に対してプロプラノロール内服療法は安全で有効か？

CQ１６．（旧 CQ１５）乳児血管腫における潰瘍形成に対する有用な治療法は何か？

CQ１７．（旧 CQ１７）乳児血管腫に対する薬物外用療法は有効か？

CQ１８．（旧 CQ１８）乳児血管腫に対して圧迫療法は有効か？

CQ１９．（新規 CQ）乳児血管腫に対するプロプラノロール内服療法の望ましい開始・中止時期はいつか？

CQ２０．（新規 CQ）乳児血管腫に対する冷凍凝固法は有効か？

CQ２１．（新規 CQ）乳児血管腫に対してプロプラノロール内服療法の注意すべき有害事象は？その予防策は何か？

CQ２２．（旧 CQ２０）青色ゴムまり様母斑症候群を疑った患児には、どのような消化管検査が有用か？またいつから検査を開始したらよいのか？

CQ２３．（新規 CQ）クリッペル・トレノネー症候群のフォローアップに有用な検査は何か？

CQ２４．（新規 CQ）混合型脈管奇形を呈する症候群に有効な薬物療法は何か？

CQ２５．（新規 CQ）カポジ肉腫様血管内皮細胞腫と房状血管腫によって起こったカサバッハ・メリット現象に対する適切な治療法は何か？

CQ２６．（旧 CQ２２）軟部・体表リンパ管奇形（リンパ管腫）に対する切除術は有効か？

CQ２７．（旧 CQ２３）軟部・体表リンパ管奇形（リンパ管腫）に対する適切な手術時期はいつか？

CQ２８．（旧 CQ２４改訂）顔面（眼窩眼瞼を含む）ミクロシスティックリンパ管奇形（リンパ管腫）に対する有効な治療は何か？

CQ２９．（旧 CQ２５，２６，２８改訂）腹部リンパ管奇形（リンパ管腫）に有効な治療は何か？

CQ３０．（旧 CQ２７）難治性乳び腹水に対して有効な治療は何か？

CQ３１．（旧 CQ２９）縦隔内で気道狭窄を生じているリンパ管奇形（リンパ管腫）に対し

て効果的な治療法は何か？

CQ３２．（旧 CQ３０改訂）頚部の気道周囲に分布するリンパ管奇形（リンパ管腫）に対して、乳児期から治療を行うべきか？行う場合はどの治療が望ましいか？

CQ３３．（旧 CQ３１改訂）舌のリンパ管奇形（リンパ管腫）に有効な治療は何か？

CQ３４．（旧 CQ３２）新生児期の乳び胸水に対して積極的な外科的介入は有効か？

CQ３５．（旧 CQ３３）難治性の乳び胸水や心嚢液貯留、呼吸障害を呈するリンパ管腫症やゴーハム病に対して有効な治療法は何か？

CQ３６．（新規 CQ）リンパ管奇形（リンパ管腫）に漢方薬は有効か？

CQ３７．（新規 CQ）皮膚・粘膜のリンパ管奇形（限局性リンパ管腫）に有効な治療は何か？

CQ３８．（新規 CQ）原発性リンパ浮腫に対する圧迫療法は有効か？

３．システマティックレビューに関する事項

1）実施スケジュール

文献検索に 2 か月、文献の選出に２か月、エビデンス総体の評価と統合に 1 か月。

2）エビデンスの検索

システマティックレビューチームがキーワードを設定し、文献検索を特定非営利活動法人日本医学図書館協会に依頼する。

①利用するエビデンスタイプ

システマティックレビュー（SR）/メタアナリシス（MA）論文、個別研究論文、症例報告、エキスパートオピニオンをこの優先順位で検索する。優先順位の高いエビデンスタイプで十分なエビデンスが見いだされた場合は、そこで検索を終了して、エビデンスの評価と統合に進む。ただし、該当する疾患領域ではエビデンスレベルの高い文献は非常に少ないと予想される。

個別研究論文としては、ランダム化比較試験（RCT）、非ランダム比較化試験、観察研究を検索の対象とする。偶発症など症例報告の検索が必要なものについては、症例集積、症例報告まで検索対象とする。

②利用するデータベース

SR/MA については、英文は PubMed、和文は医中誌とする。個別研究については、英文は PubMed、和文は医中誌とする。既存の診療ガイドラインについては、英文は Guideline International Network の International Guideline Library、和文は日本医療機能評価機構 EBM 普及推進事業（Minds）とする。文献検索期間は 1980～2020 年 12 月末とする。

3）文献の選択基準、除外基準

RCT や MA、SR 論文が存在すれば採用する。合併症に関しては 1 例報告も除外しない。

会議録や本文のない文献は除外する。採用基準を満たす診療ガイドライン、SR 論文が存在する場合は、それを第一優先とする。

採用条件を満たす診療ガイドライン、SR 論文がない場合は、個別観察研究論文を対象として denovo でシステマティックレビューを実施する。Denovo システマティックレビューでは採用条件を満たす RCT を優先して実施する。

採用条件を満たす RCT がない場合には観察研究を対象とする。採用条件を満たす観察研究がない場合はシステマティックレビューは実施しない。

4）エビデンスの評価と統合の方法

Minds 診療ガイドライン作成マニュアル 2017 に基づき、エビデンス総体の評価と統合を行う。ただし、適当な PICO を設定できない CQ については、キーワードをもとに検索した文献を総合的に勘案してエビデンスを評価する。

４．推奨作成から最終化、公開までに関する事項

1）推奨作成の基本方針

Minds 診療ガイドライン作成マニュアル 2017 年則って作成する。文献検索を行ってもエビデンスレベルの高い文献はほとんど無いと予想されている。システマティックレビューでは実際に検索を行い、それを確認する。その上で、研究班メンバーを中心としたエキスパートオピニオンにより推奨文及び解説文を作成し、研究班の作成グループの審議により決定する。推奨の決定は、作成グループの審議に基づく。意見の一致をみない場合には、投票を行って決定する。推奨の決定には、エビデンスの評価と統合で求められた「エビデンスの強さ」、「益と害のバランス」の他、「患者の価値観の多様性」、「経済学的な視点」も考慮して、推奨とその強さを決定する。

2）最終化

外部評価を実施する。パブリックコメントを募集して結果を反映させる。

3）外部評価の具体的方法

外部評価者が個別にコメントを提出する。ガイドライン作成グループは、各コメントに対して診療ガイドラインを変更する必要性を討議して、対応を決定する。

日本形成外科学会、日本皮膚科学会、日本医学放射線学会、日本 IVR 学会、日本小児科学会、日本小児外科学会、日本病理学会、日本血管腫血管奇形学会のガイドライン担当部門に科学的妥当性や推奨の適応・実現可能性等につき評価を受ける。

パブリックコメントに対しても同時に、ガイドライン作成グループは、各コメントに対して診療ガイドラインを変更する必要性を検討して、対応を決定する。

4）公開の予定

外部評価、パブリックコメントへの対応が終了したら、ガイドライン統括委員会が公開の最終決定をする。

公開の方法は、ガイドライン作成グループとガイドライン統括委員会が協議の上決定する。２０２２年度公開の予定である。Web 上で公開する。

文責　木下義晶

第3章−1

総説（総論）

1. ISSVA 分類

従来、「血管腫（hemangioma）」「リンパ管腫（lymphangioma）」「血管性母斑（vascular birthmarks）」などと呼称されてきた脈管の異常(vascular anomalies)には、発生機序・病理病態や臨床経過が異なる多彩な病変が混在している。しかし、病変部位・症状・年齢などにより患者の初療科が多岐に渡ること、診療科毎に扱う臓器・器官が異なり、疾患概念・呼称や治療方針が異なるなどの混乱も多く、患者を適切なマネージメントから遠ざけてきた。このような問題の解消のため、 international society for the study of vascular anomalies (ISSVA) は、脈管異常に関する用語の統一や系統的な分類の作成に取り組んできた。その源流は、1982年にMullikenとGlowackiが、血管内皮細胞の増殖性を有する乳児血管腫(infantile hemangioma)と細胞増殖性を有さない形成異常である脈管奇形(vascular malformations)が異なる病態であると報告したことに由来する [1]。1992年にMullikenらが中心となりISSVAが創設され、1996年のローマでのワークショップで採択されたISSVA分類は、脈管異常を脈管性腫瘍(vascular tumors)と脈管奇形に大別している。但し、当時の初版は、世界共通用語として極力単純化に努めたため、脈管性腫瘍は乳児血管腫とそれ以外、脈管奇形は毛細血管奇形(capillary malformations, CM)、静脈奇形(venous malformations, VM)、リンパ管奇形（リンパ管腫）(lymphatic malformations, LM)、及び、動静脈奇形(arteriovenous malformations, AVM)・動静脈瘻(arteriovenous fistula, AVF)など包括的な病名だけを並べた簡素なものであった。その後、病理学的・分子生物学的な研究の進歩による対象疾患の多様化と増加に対応するため、2014年のメルボルンでのワークショップで、ISSVA分類が18年ぶりに大幅に変更され、2018年にさらに改訂された[2,3]。

現在のISSVA分類は、ISSVAのホームページ(http://www.issva.org)でダウンロード可能であり、PDF形式で20ページに及ぶ[2]。1ページ目が目次のような概略表（表1）になっており、各グループ名をクリックすると、対応する疾患リストのページに自動的にジャンプする仕組みである。脈管異常を脈管性腫瘍と脈管奇形の二つのカテゴリーに大別する概略表の基本骨格は初版を踏襲している。脈管性腫瘍には、腫瘍性あるいは反応性の細胞増殖性病変が多数含まれており、乳児血管腫、先天性血管腫、房状血管腫などの「良性」、カポジ肉腫様血管内皮細胞腫を始めとする血管内皮腫の亜型やカポジ肉腫などの「局所浸潤・境界型」、そして血管肉腫や類上皮型血管内皮腫などの「悪性」の3つのタイプに分類されている（表2）。このうち、最も頻度の高い乳児血管腫については、形態・局在の分類や特殊型のPHACE症候群やLUMBAR症候群が別表に示されている（表3）。一方、脈管奇形は、「単純型」「混合型」「主幹型」「脈管奇形関連症候群」の4つのタイプに分類されている。「単純型」は、主たる脈管成分によって、CM、VM、LM、及びAVM/AVFに分けられており、各グループに含まれる多数の疾患が別表に挙げられる（表4-8）。特に、LMでは、原発性リンパ浮腫がさらに細分化されている（表6）。「混合型」では、同一部位に複数の脈管成分が混在したもので、種々の組み合わせが挙げられる（表9）。「主幹型」には、解剖学的名称を有する動静脈やリンパ管の起始・走行・形態・数などの異常や胎生期血管遺残が含まれる（表10）。「脈管奇形関連症候群」では、脈管奇形に加えて、脚長差や片側肥大など軟部組織や骨格異常を合併する疾患が挙げられる（表11）。さらに、PTEN過誤腫症候群や線維脂肪性脈管異常(fibro adipose vascular anomaly, FAVA)など現時点では脈管性腫瘍か脈管奇形か分類が困難な稀な病変が、「暫定的に分類困難な病変」として分けられている（表12）。

また、ISSVA分類の新たな特徴として、いずれのカテゴリーの疾患にも、これまでに解明された原因遺伝子が付記されている。特に、脈管奇形の原因遺伝子は、

RAS/MEK/ERK経路やPI3K/Akt/mTOR経路など、細胞分化・増殖など重要な細胞機能に関わる情報伝達経路に集中しており、同じ原因遺伝子が異なるグループの複数の疾患に関与している場合もある[4]。特に低流速型の疾患に関わるPIK3CAの変異に過成長を合併する症候群はPIK3CA関連過成長スペクトラム(PROS)としてまとめられている（表13）。最近では、mTORやPIK3CAなどを標的とした分子標的薬が開発されており、脈管異常の分野でもオーダーメイド治療の導入が進むことが予想される[5, 6]。病態のさらなる解明とともに、ISSVA分類は今後より分子生物学的な要素を取り入れながら修正が重ねられる可能性がある。

WHOが2018年に約30年ぶりの改訂を公表した国際疾病分類(ICD-11)でも、ISSVA分類による疾患名が多く採用されており、脈管異常の体系的な分類としてISSVA分類は国際的にも受け入れられている。国内での認知度も高まってきているが、診療の現場では、従来の用語も併用されていると思われる（表14）。ISSVA分類の普及により、脈管異常に関する用語の統一と診断・治療の標準化が進むことが期待される。

尚、個別の疾患の解説については総説の各論を参照されたい。

＜参考文献＞

1) Mulliken JB, Glowacki J. Hemangiomas and vascular malformations in infants and children: a classification based on endothelial characteristics. *Plast Reconstr Surg*. 1982;69(3):412-422. doi: 10.1007/s00270-011-0123-0.

2) ISSVA Classification of Vascular Anomalies ©2018 International Society for the Study of Vascular Anomalies Available at "issva.org/classification" Accessed February 1, 2022.

3) Wassef M, Blei F, Adams D, et al; ISSVA Board and Scientific Committee. Vascular anomalies classification: recommendations from the International

Society for the Study of Vascular Anomalies. *Pediatrics*. 2015;136(1):e203-14. doi: 10.1542/peds.2014-3673.

4) Greene AK, Goss JA. Vascular anomalies: from a clinicohistologic to a genetic framework. *Plast Reconstr Surg*. 2018;141(5):709e-717e. DOI: 10.1097/PRS.0000000000004294.

5) Adams DM, Trenor CC 3rd, Hammill AM, et al: Efficacy and safety of sirolimus in the treatment of complicated vascular anomalies. *Pediatrics*. 2016;137(2):e20153257. doi: 10.1542/peds.2015-3257.

6) Venot Q, Blanc T, Rabia SH, et al. Targeted therapy in patients with PIK3CA-related overgrowth syndrome. *Nature* 2018;558(7711):540-546. DOI: 10.1038/s41586-018-0217-9.

以下に、ISSVA分類 2018年改訂版(文献2)より一部和訳改変して抜粋して引用する。

（表1）概略表 性：性質や傾向　型：形式

Vascular tumors / 脈管性腫瘍	Vascular malformations / 脈管奇形			
	Simple / 単純型	Combined / 混合型	of major named vessels / 主幹型	associated with other anomalies / 脈管奇形関連症候群
(表 2-3 参照) Benign / 良性 Locally aggressive or borderline / 局所浸潤・境界型 Malignant / 悪性	(表 4-8 参照) Capillary malformations (CM) / 毛細血管奇形 Lymphatic malformations (LM) / リンパ管奇形（リンパ管腫） Venous malformations (VM) / 静脈奇形 Arteriovenous malformations (AVM) / 動静脈奇形 Arteriovenous fistula (AVF) / 動静脈瘻	(表 9 参照)	(表 10 参照)	(表 11 参照)

（表 2）脈管性腫瘍 の分類

Benign vascular tumors / 良性	原因遺伝子
Infantile hemangioma, hemangioma of infancy / 乳児血管腫　(表 3 参照) Congenital hemangioma / 先天性血管腫 Rapidly involuting (RICH) / 急速退縮性 Non-involuting (NICH) / 非退縮性 Partially involuting (PICH) / 部分退縮性	*GNAQ / GNA11*

Tufted angioma / 房状血管腫 Spindle-cell hemangioma / 紡錘型細胞血管腫 Epithelioid hemangioma / 類上皮血管腫 Pyogenic granuloma / 化膿性肉芽腫, 毛細血管拡張性肉芽腫 その他	*GNA14* *IDH1 / IDH2* *FOS* *BRAF / RAS / GNA14*
Locally aggressive or borderline vascular tumors / 局所浸潤・境界型	
Kaposiform hemangioendothelioma / カポジ肉腫様血管内皮細胞腫 Retiform hemangioendothelioma / 網状血管内皮腫 Papillary intralymphatic angioendothelioma (PILA), Dabska 腫瘍 /乳頭状リンパ管内血管内皮腫 Composite hemangioendothelioma / 複合型血管内皮腫 Pseudomyogenic hemangioendothelioma / 偽性筋原性血管内皮腫 Kaposi sarcoma / カポジ肉腫 その他	*GNA14* *FOSB*
Malignant vascular tumors / 悪性	
Angiosarcoma / 血管肉腫 Epithelioid hemangioendothelioma / 類上皮血管内皮腫 その他	*MYC*(放射線照射後) *CAMTA1 / TFE3*

（表 3）乳児血管腫の分類

Pattern	Different types
Focal / 単病巣型 Multifocal / 多病巣型 Segmental / 分節型 Indeterminate / 不定形型	Superficial / 表在型 Deep / 深在型 Mixed / 混合型 Reticular / abortive / minimal growth その他
Association with other lesions / 他の病変を合併する特殊型	
PHACE 症候群	Posterior fossa malformations / 後頭蓋窩奇形 Hemangioma / 顔面血管腫 Arterial anomalies / 脳動脈異常 Cardiovascular anomalies / 心血管異常 Eye anomalies / 眼異常 Sternal clefting and/or supraumbilical raphe / 胸骨分離・臍上縫線

LUMBAR (SACRAL, PELVIS) 症候群	Lower body hemangioma / 下半身の血管腫 Urogenital anomalies / 尿生殖器異常 Ulceration / 潰瘍 Myelopathy / 脊髄症 Bony deformities / 骨変形 Anorectal malformations / 肛門直腸奇形 Arterial anomalies / 動脈異常 Renal anomalies / 腎異常

（表 4）毛細血管奇形に含まれる疾患

Capillary malformations (CM) / 毛細血管奇形	原因遺伝子
Nevus simplex / サーモンパッチ, “angel kiss”, “stork bite”	
Cutaneous and/or mucosal CM / 皮膚粘膜CM, ポートワイン母斑	
Nonsyndromic CM / 非症候性 CM	*GNAQ*
CM with CNS and/or ocular anomalies / 中枢神経・眼異常を伴うCM, Sturge-Weber症候群	*GNAQ* *GNA11*
CM with bone and/or soft tissues overgrowth/ 骨軟部組織の過成長を伴う CM	*GNA11*
Diffuse CM with overgrowth (DCMO) / 過成長を伴うびまん性 CM	
Reticulate CM / 網状 CM	*STAMBP*
CM of MIC-CAP (microcephaly-CM) / 小頭症-毛細血管奇形	*PIK3CA*
CM of MCAP (megalencephaly-CM-polymicrogyria) /巨脳症-毛細血管奇形-多小脳回症	*RASA1 / EPHB4*
CM of CM-AVM	
Cutis marmorata telangiectatica congenita / 先天性血管拡張性大理石様皮斑	
その他	*ENG / ACVRL1*
Telangiectasia / 血管拡張症	*SMAD4*
Hereditary hemorrhagic telangiectasia / 遺伝性出血性抹消血管拡張症（オスラー病）	
その他	

（表 5）リンパ管奇形(リンパ管腫)に含まれる疾患

Lymphatic malformations (LM) / リンパ管奇形（リンパ管腫）	原因遺伝子
Common (cystic) LM / 一般型（嚢胞状）リンパ管奇形 Macrocystic / マクロシスティック Microcystic / ミクロシスティック Mixed cystic / 混合型 Generalized lymphatic anomaly（GLA) / 全身性リンパ管異常 Kaposiform lymphangiomatosis（KLA) / カポジ型リンパ管腫症 LM in Gorham-Stout disease / Gorham-Stout 病に伴う LM Channel type LM / リンパ管拡張症 Acquired progressive lymphatic anomaly いわゆる acquired progressive lymphangioma Primary lymphedema / 原発性リンパ浮腫（表 6 参照） その他	*PIK3CA*

（表 6）原発性リンパ浮腫に含まれる疾患

Primary lymphedema / 原発性リンパ浮腫	原因遺伝子
Nonne-Milroy syndrome	*FLT4 / VEGFR3*
Primary hereditary lymphedema	*VEGFC*
Primary hereditary lymphedema	*GJC2 / Connexin 47*
Lymphedema-distichiasis	*FOXC2*
Hypotrichosis-lymphedema-telangiectasia	*SOX18*
Primary lymphedema with myelodysplasia	*GATA2*
Primary generalized lymphatic anomaly	*CCBE1*
(Hennekam lymphangiectasia-lymphedema syndrome)	
Microcephaly with or without chorioretinopathy, lymphedema, or mental retardation syndrome	*KIF11*
Lymphedema-choanal atresia	*PTPN14*

（表 7）静脈奇形に含まれる疾患

Venous malformations (VM) / 静脈奇形	原因遺伝子
Common VM / 一般型静脈奇形	*TEK (TIE2) / PIK3CA*
Familial VM cutaneo-mucosal (VMCM) / 家族性皮膚粘膜静脈奇形	*TEK (TIE2)*
Blue rubber bleb nevus (Bean) syndrome VM / 青色ゴムまり様母斑症候群	*TEK (TIE2)*
Glomuvenous malformation (GVM) / グロムス静脈奇形	*Glomulin*
Cerebral cavernous malformation / 脳海綿状奇形	*KRIT1 / Malcavernin*
Familial intraosseous vascular malformation (VMOS) / 家族性骨内脈管奇形	*PDCD10*
Verrucous VM (verrucous hemangioma) / 疣状静脈奇形（疣状血管腫）	*ELMO2*
その他	*MAP3K3*

（表 8）動静脈奇形・動静脈瘻に含まれる疾患

Arteriovenous malformations / 動静脈奇形	原因遺伝子
Sporadic / 孤発性	*MAP2K1*
In HHT / オスラー病に伴うもの	*ENG / ACVRL1 / SMAD4*
In CM-AVM / CM-AVM に伴うもの	*RASA1 / EPHB4*
その他	
Arteriovenous fistula / 動静脈瘻	
Sporadic / 孤発性	*MAP2K1*
In HHT / オスラー病に伴うもの	*ENG / ACVRL1 / SMAD4*
In CM-AVM / CM-AVM に伴うもの	*RASA1 / EPHB4*
その他	

（表 9）混合型脈管奇形の種類

Combined vascular malformations / 混合型脈管奇形		略称
CM + VM	capillary-venous malformation	CVM
CM + LM	capillary-lymphatic malformation	CLM
CM + AVM	capillary-arteriovenous malformation	CAVM
LM + VM	lymphatic-venous malformation	LVM
CM + LM + VM	capillary-lymphatic-venous malformation	CLVM
CM + LM + AVM	capillary-lymphatic-arteriovenous malformation	CLAVM
CM + VM + AVM	capillary-venous-arteriovenous malformation	CVAVM
CM + LM + VM + AVM	capillary-lymphatic-venous-arteriovenous malformation	CLVAVM

（表 10）主幹型脈管奇形の分類

Anomalies of major named vessels （Channel type, truncal vascular malformations) / 主幹型脈管奇形
異常脈管
リンパ管
静脈
動脈
異常の種類
起始
走行
本数
長さ
径（無形成，低形成，狭窄，拡張，動脈瘤）
弁
交通（AVF）
胎生期血管の遺残

（表 11）脈管奇形関連症候群に含まれる疾患（抜粋）

Vascular malformations associated with other anomalies / 脈管奇形関連症候群		
疾患名	特徴	原因遺伝子
Klippel-Trenaunay 症候群	CM + VM +/- LM + 四肢過成長	*PIK3CA*
Parkes Weber 症候群	CM + AVF + 四肢過成長	*RASA1*
Servelle-Martorell 症候群	四肢 VM + 骨過低成長	
Sturge-Weber 症候群	顔面 + 脳軟髄膜 CM + 眼異常 +/-	*GNAQ*
四肢 CM + congenital non-progressive limb hypertrophy	骨軟部過成長	*GNA11*
Maffucci 症候群		*IDH1/IDH2*
Macrocephaly - CM (M-CM / MCAP)	VM +/- 紡錘細胞血管腫 + 内軟骨腫	*PIK3CA* *STAMBP*
Microcephaly - CM (MICCAP)		*PIK3CA*
CLOVES 症候群	LM + VM + CM +/- AVM + 脂肪性過成長	*AKT1*
Proteus 症候群		*PTEN*
Bannayan-Riley-Ruvalcaba 症候群	CM + VM + LM + 非対称性過成長 AVM + VM + 大頭症，脂肪性過成長	*PIK3CA*
CLAPO 症候群	下口唇 CM + 顔面頸部 LM + 非対称性過成長	

（表 12）暫定的に分類困難な脈管異常に含まれる疾患

Provisionally unclassified vascular anomalies / 暫定的に分類困難な脈管異常	原因遺伝子
Intramuscular hemangioma / 筋肉内血管腫	
Angiokeratoma / 被角血管腫	
Sinusoidal hemangioma	
Acral arteriovenous “tumour”	
Multifocal lymphangioendotheliomatosis with thrombocytopenia / cutaneovisceral angiomatosis with thrombocytopenia (MLT/CAT)	
PTEN hamartoma of soft tissue (PHOST) / PTEN 過誤腫症候群	*PTEN*
Fibro adipose vascular anomaly (FAVA) / 線維脂肪性脈管異常	*PIK3CA*

（表 13）PIK3CA 関連過成長症候群(PROS)に含まれる疾患

PIK3CA-related overgrowth spectrum / PIK3CA 関連過成長症候群
Fibroadipose hyperplasia or Overgrowth (FAO) Hemihyperplasia Multiple Lipomatosis (HHML) Congenital Lipomatous Overgrowth, Vascular Malformations, Epidermal Nevi, Scoliosis / Skeletal and Spinal syndrome (CLOVES 症候群) Macrodactyly / 巨指症 Fibroadipose Infiltrating Lipomatosis / Facial Infiltrative Lipomatosis Megalencephaly-Capillary Malformation (MCAP or M-CM) / 巨脳症-CM Dysplastic Megalencephaly (DMEG) Klippel-Trenaunay 症候群

（表14）ISSVA分類と従来の疾患名の対比

従来の疾患名	ISSVA 分類における疾患（群）名
	＜脈管性腫瘍＞
Strawberry hemangioma / いちご状血管腫	Infantile hemangioma / 乳児血管腫
	＜脈管奇形＞
Hemangioma simplex / 単純性血管腫 Portwine stain / ポートワイン母斑 Telangiectasia / 毛細血管拡張症	Capillary malformation / 毛細血管奇形
Lymphangioma / リンパ管腫 Cystic hygroma / 嚢胞性ヒグローマ	Lymphatic malformation / リンパ管奇形（リンパ管腫）
Cavernous hemangioma / 海綿状血管腫 Venous hemangioma / 静脈性血管腫 Intramuscular hemangioma / 筋肉内血管腫 Synovial hemangioma / 滑膜血管腫	Venous malformation / 静脈奇形

※典型的な組合せの例を示しているが、明確な対応ではなく、実際とは異なる場合もある。

2. 画像診断

1) 画像診断総論

脈管奇形の画像診断に使われるモダリティ(単純X線撮影、US、CT、MRI)の特徴と選択、および撮影方法

脈管性腫瘍・脈管奇形の診療における画像診断の役割は、(1) 診断(局在、広がり、他疾患との鑑別)、(2) 治療計画、(3) 治療後評価・経過観察である。

用いられるモダリティは超音波検査、単純X線撮影、CT、MRIである。中でも、診断能と侵襲性の観点から超音波検査とMRIが中心となる。血管造影は侵襲が大きいため、一部の特殊な場合を除いて、診断のみを目的として行うことは基本的に勧められない。これらの中から、疑われる病変の種類と画像診断の目的に応じてモダリティとその撮影方法を選択する。ただしcapillary malformationなど体表に限局する病変は、視診や臨床経過で診断しやすいため、必ずしも画像診断を必要としない。臨床所見に上記のモダリティから得られる画像所見を組み合わせ、venous malformationやlymphatic malformationのようなslow-flow vascular malformationと動静脈奇形のようなfast-flow vascular malformationおよび脈管性腫瘍を分類し、治療方針を決定する(図1)。

超音波検査は簡便、安価、低侵襲かつ空間・時間的な分解能に優れたモダリティであり、脈管性腫瘍・脈管奇形を疑った際の第一選択となる。超音波検査の基本はB(brightness)モード画像であり、乳児血管腫を代表とする血管原性腫瘍は低～等輝度の充実性病変として、脈管奇形は正常組織の中に存在する種々の形態をした脈管様の低輝度病変として認められることが一般的には多い [1,2]。Bモード画像にカラードプラを重ねて表示することで、病変内部の血流の有無、血流の速さや向きをリアルタイムに評価できる。パルスドプラ法ではある一点における血流の経時的な変化を表示でき、動脈性の拍動流と静脈性の定常流を区別できる。Bモード画像にドプラ検査を組み合わせることで、脈管性腫瘍・脈管奇形の診断と分類の鑑別がおおよそ可能である [2,3]。ただし、超音波検査は比較的浅い部位の病変の評価には有用だが、頭頸部や関節内など骨に隣接する病変や深部の病変の評価、大きな病変の広がり診断は難しい。

MRIは軟部組織において高いコントラスト分解能を有しており、脈管性腫瘍・脈管奇形を含む軟部病変の診断に優れたモダリティである。MRIでは病変の部位に応じて適切なサイズのコイルを選択し、軸位断像に冠状断像あるいは矢状断像を加えた二方向以上からの評価が望ましい。

基本となるMRIのシーケンスはspin echo (SE)またはfast SE (FSE)法のT1強調像と、脂肪抑制T2強調像またはshort TI inversion recovery (STIR)である [4-7]。脂肪抑制T2強調像あるいはSTIRでは、脈管性腫瘍・脈管奇形の多くが強い高信号を呈する一方で周囲の脂肪組織の信号が抑制され、病変部とのコントラストが明瞭となって病変の範囲が明確となる [8]。SEあるいはFSE法のT2強調像は省略しても良いが、STIRは

T2強調像と比べて周囲の正常組織のコントラストが悪いため、T2強調像を撮像しない場合にはSTIRを短めのTE（エコー時間）に設定したほうが全体像を評価しやすい。MRIで脈管性腫瘍は限局性の腫瘤性病変として、脈管奇形は複数の組織にまたがって浸潤性に広がる脈管様あるいは嚢胞状の病変として認められることが多い [9]。またfast-flow vascular malformationや脈管性腫瘍の一部は、動脈性の血流の速い血管構造を有しており、これはSEあるいはFSE法でflow voidによって内腔が無信号となった脈管様構造として認められる。Slow-flow vascular malformationでは、病変内の血流が遅いあるいは乏しいため、flow voidは認められない。さらにvenous malformationでは、静脈石と呼ばれる小さな石灰化が特徴的所見である。静脈石もflow voidと同じくSEあるいはFSE法で低信号の構造として描出されるが、血管と異なり結節状で連続性が追えない点や、T2スターのようなグラディエントエコー法 (GRE)では血管が高信号となるのに対して静脈石では低信号を示す、造影効果がないといった点から鑑別することができる [7]。それでも鑑別が難しい場合には、超音波検査や単純X線写真／CTの所見とあわせて判断するとよい。これらの画像で病変の質的診断や広がり、周囲の正常組織との位置関係を評価する。病変の形態やflow void、静脈石の有無などから脈管性腫瘍・脈管奇形の診断や分類の鑑別はある程度まで可能であるが [10]、できれば造影剤を用いたほうがより正確である [11,12]。

造影剤を使用する場合、通常の造影MRIのみならずMR angiography (MRA)を撮像することで、病変部における血管の走行や血行動態を詳しく知ることができる。一般的な造影MRAは造影剤を急速静注しながら同部位を数十秒単位で繰り返し撮像するものであり、FLASH (Siemens社)、SPGR (GE社)、 T1-FFE (Philips社)といったfast GRE法の3D-T1強調像のシーケンスが用いられることが多い。近年はtime-resolved MRAという高速撮像法も普及してきており、これは一般的な造影MRAより時間分解能が高く、秒単位の短い時間で繰り返し同部位を撮像することができる。したがってtime-resolved MRAでは動脈血流と静脈血流の区別ができるだけではなく、流入血管の描出、シャントの有無、血流の方向や造影剤到達時間の計測など、詳細な血行動態までも評価でき、特に治療計画において役立つ [4,7,8,12-14]。Time-resolved MRAの撮像には、TWIST・TREAT (Siemens社)、TRICKS (GE社)といった3D-T1WI fast GRE法のシーケンスが用いられる。これら造影MRAに続いて、最後に造影遅延相として造影後脂肪抑制T1強調像を撮像する。これを造影前の画像と比較することで、非常に遅い血流を含めて病変内部に血流があるかどうかの評価が可能となる。この際にもSEあるいはFSE法のT1強調像よりVIBE (Siemens社)、THRIVE (Philips社)、LAVA (GE社)といったGRE法の3D-T1強調像を用いたほうが、撮像時間が短く空間分解能も高い [4,7]。これら3D撮像法で得られた画像データは高い空間分解能に加え薄い連続スライスと等方向ボクセルといった特徴を有しており、造影前後でのsubtraction画像や3D再構成画像 (maximum intensity projection：MIP、volume rendering：VR)を容易に作成できるので適宜利用するのがよい。ただし、3D撮影にはブラーリングというデメリットもあり、体動には弱いといった弱点もある。また各施設間でMRIのスペックは異なるため、各施設のMRI装置の特性に応じて放射線診断医と連携して各施設でMRIの最適化を行い、撮像法を選択することが重要である。造影剤に関しては初回検査時や治療計画を立てる際には使用することが望ましいものの、サイズの経過観察目的のみの場

合には造影が省略可能であるように、目的に応じて使い分ける必要がある。なお、MRIは被曝がなく安全に行える検査であるが、乳幼児の場合にはしばしば鎮静が必要となることに留意する必要がある。

脈管性腫瘍・脈管奇形の診療における単純X線撮影の役割は限定的だが、病変に近接する骨・関節への浸潤を評価するのに有用なことがある。骨に浸潤している場合に骨びらんや骨硬化、骨吸収、時に骨膜反応や病的骨折を認めたり、関節に浸潤している場合に関節の変性・変形性変化を認めたりすることがある。また、単純X線写真は骨軟部組織の成長異常（脚長差など）やvenous malformationにおける静脈石の検出にも有用である［1］。 静脈石は小さな円形の石灰化結節として描出される。

CTも単純X線写真と同様に骨・関節の評価や静脈石の検出に優れる。さらにCTでは病変の局在や周囲の解剖なども評価可能であるが、病変の広がり診断の点ではコントラスト分解能の高いMRIの方が正確であることが多い［6］。しかし、CTではダイナミック造影を行うことで、病変の血行動態を評価することができる。特にfast-flow vascular malformationにおいては流入血管と流出血管を同定し、CT angiography (CTA)を作成することが治療計画の上で役立つ。一方でCTは放射線被曝の問題があり、頻回のCT検査や無用なCTAの撮影は避けるべきである。特に脈管性腫瘍・脈管奇形の患者は成長発達期にある乳幼児や小児に多く、放射線被曝を伴う検査については「合理的に達成できる限り低くする（as low as reasonably achievable, ALARA)」の原則にのっとり、被曝のリスクを考慮した上で検査されなければならない。

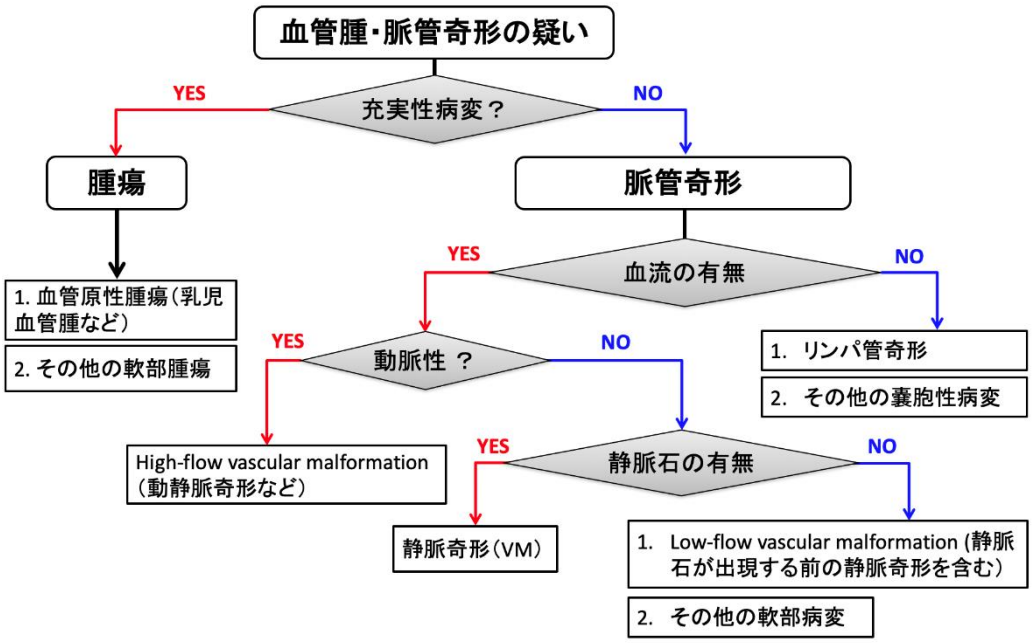

図1　診断のフローチャート（文献[13,15]より改変して引用）

2）画像診断各論

1. 脈管性腫瘍の画像診断

脈管性腫瘍には良性腫瘍、局所浸潤・境界型腫瘍（locally aggressive or borderline）、血管肉腫などの悪性腫瘍まで様々な種類の病変が存在する[16]。本項では、良性腫瘍として乳児血管腫と先天性血管腫、中間悪性腫瘍としてカポジ肉腫様血管内皮腫の画像所見について解説する。

1）乳児血管腫（infantile hemangioma)(図 2)

〈一般的事項〉

乳児期に最も頻度の高い腫瘍の1つであり、従来の苺状血管腫と同義である。約60%は生下時には認めない。腫瘍は生後数週で出現し、1.5 歳頃まで増大する時期(増殖期)を経て、5 歳頃までに消退(退縮期)する。男女比は 1：3 で女児に多い。好発部位は頭頸部、体幹部、四肢の順である。外観は皮下に発生した場合は strawberry appearance、深部発生では blue appearance を呈する。

〈超音波〉

境界明瞭で内部は低輝度と高輝度が混在した充実性腫瘍である。増殖期においては血流豊富な fast-flow 型の病変である。カラードプラ法では流速の速い動脈血流が確認される。

〈MRI〉

増殖期では境界明瞭、分葉形を呈し、T1 強調像で筋肉と等～低信号、T2 強調像で高信号を呈する。腫瘍内や辺縁に flow void による無信号域を認めるが、動静脈奇形で認めるようなシャントはない。Dynamic study では早期より均一に強く造影される。腫瘍は浸潤所見に乏しく、周囲の浮腫は認めない [17]。退縮期では線維脂肪組織に置換されるため、T1 強調像で脂肪を反映した高信号域が目立つようになり、造影効果は低下する [17]。

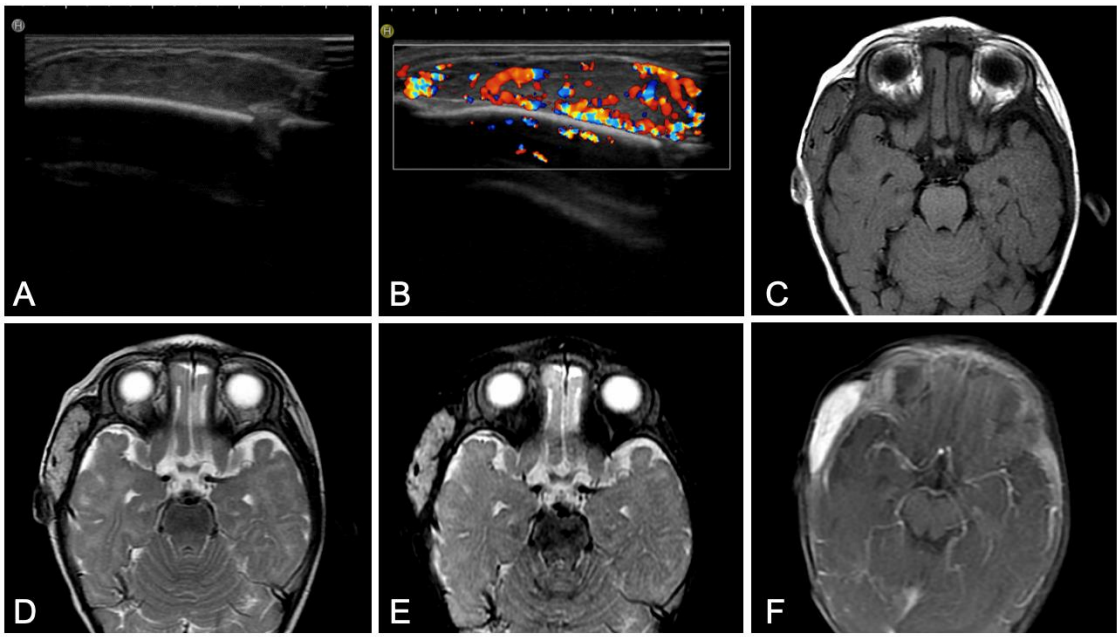

図 2　男児　乳児血管腫 infantile hemangioma
(A) 右側頭部超音波像、(B) 右側頭部超音波像: 生後 4 ヶ月時、右側頭部に動脈血流を伴う等～低エコーの軟部腫瘤を認める。(C) T1 強調画像横断像、(D) T2 強調画像横断像、(E) 脂肪抑制 T2 強調像軸横断像、(F)造影後脂肪抑制 T1 強調画像横断像: 生後 6 ヶ月時、MRI では、同腫瘤は T1WI では等信号、T2 強調/脂肪抑制 T2 強調画像では高信号で内部に flow void を認め、Gd では均一に造影されている。

2) 先天性血管腫(congenital hemangioma) (図 3)
〈一般的事項〉
　しばしば乳児血管腫と混同されるが、乳児血管腫と異なり生下時から完成した状態で存在するまれな脈管性腫瘍である。生後は患児の成長速度を超えて大きく増大することはない[18]。臨床経過に基づき急速退縮性先天性血管腫(RICH)、非退縮性先天性血管腫(NICH)、部分退縮性先天性血管腫(PICH)の3種類に分類されている。ある一時期だけの画像のみでの診断は難しく、経過をみないとわからないものが多い。

〈超音波〉
　乳児血管腫に類似した充実性病変を呈するが、乳児血管腫に比べると境界が不明瞭で内部も不均一なことがある。病変内部に流速の速い流入動脈や動静脈シャントが確認される。腫瘤内の血栓や壊死が不均一なエコー領域として認められることがある。

時に石灰化も認められる[19,20]。

〈MRI〉

T1 強調像で筋肉と等～低信号、T2 強調像で高信号を示す境界明瞭あるいはやや不明瞭な腫瘤性病変を呈する。しばしば腫瘍内や辺縁に flow void による無信号域を認め、造影剤で均一に造影される[19,20]。腫瘤内の血栓や壊死は MRI で造影不良域となる。大きな病変の場合には胎児 MRI で診断されるケースもある。

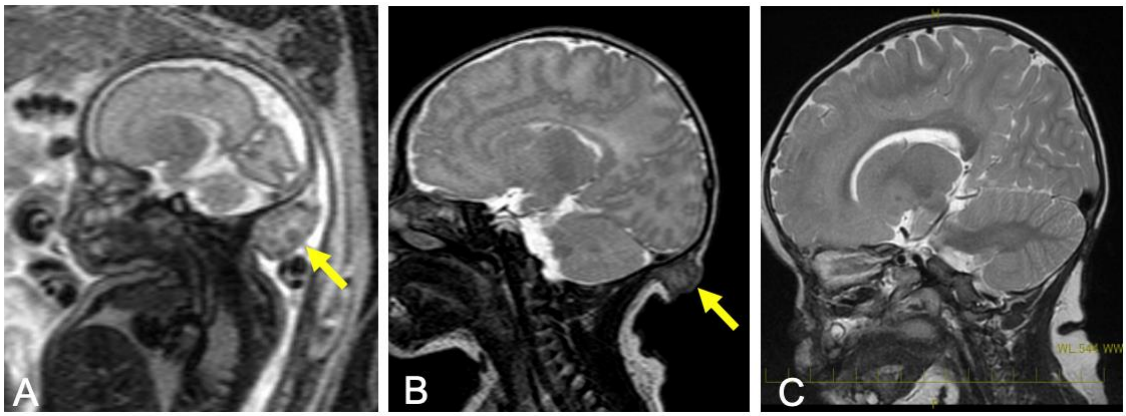

図 3　先天性血管腫　congenital hemangioma (RICH)

(A) 胎児 MRI 矢状断像、(B) T2 強調画像矢状断像：生後 5 日目

後頭部に不均一な高信号を示し、flow void を伴う腫瘤性病変を認める（矢印）。(C) T2 強調画像矢状断像：1 歳時、同腫瘤は消失している。

3) カポジ肉腫様血管内皮腫 (kaposiform hemangioendothelioma)(図 4)

〈一般的事項〉

約半数は生下時に存在し、多くは 1 歳までに発症する。発生頻度は 100 万人あたり 9 人と稀な疾患である [21]。臨床所見として、皮膚の色調変化、筋肉痛、関節の可動域制限などが認められる。70%にカサバッハ・メリット現象を合併する[21]。四肢、体幹部の皮膚から皮下組織に好発するが、後腹膜や縦隔などの深部にも発生することがある。腫瘍は浸潤傾向が強く、複数の組織間を超えて広がっているケースが多い。とくに筋肉へ進展する場合や後腹膜発生例でカサバッハ・メリット現象を合併しやすい。ISSAVA 分類では局所浸潤・境界型 (locally aggressive or borderline vascular tumor) に分類される。

〈超音波〉

腫瘍の境界は不明瞭であり、低輝度と高輝度が不均一に混在する。カラードプラでは血流信号が豊富に認められる。

〈MRI〉

腫瘍の境界は不明瞭であり、内部に小さな流入動脈や流出静脈を認めることがある。皮膚や皮下脂肪組織は肥厚し、T1 強調像で低信号、T2 強調像で高信号を呈する。造影剤では不均一に造影される。内部に出血をきたしたケースでは T2 強調像でヘモジデリン沈着による低信号域を認める。隣接する骨を破壊することがある[22]。

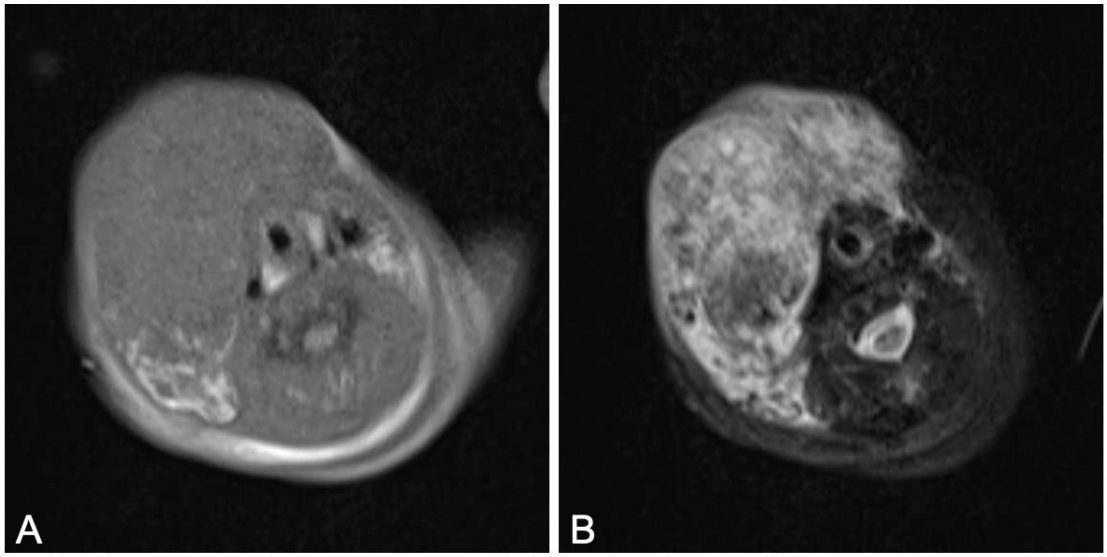

図 4　2ヶ月男児　カポジ肉腫様血管内皮腫　kaposiform hemangioendothelioma
(A) T1 強調画像横断像、(B) STIR 横断像
頸部に境界不明瞭で不均一な信号強度を呈する腫瘤性病変がみられる。

2. 脈管奇形の画像診断

ISSVA 分類で脈管奇形は単一の脈管奇形病変から成る単純型脈管奇形（simple vascular malformations）、2 つ以上の脈管奇形病変が混在した混合型脈管奇形（combined vascular malformations）、および脈管奇形症候群（vascular malformations associated with other anomalies）に大きく分類される。単純型脈管奇形はさらに毛細血管奇形、静脈奇形、リンパ管奇形（リンパ管腫）、動静脈奇形に分類される[16]。

1) 毛細血管奇形（capillary malformation）

皮膚、粘膜に生じた毛細血管の拡張病変である。表層の病変であるため画像所見に乏しく、通常は画像検査の対象とならない[23]。他の血管奇形との合併には注意する必要がある。

2) 静脈奇形（venous malformation）（図 5）

＜一般事項＞

脈管奇形の 44-64%に相当し、最も頻度が高い[24]。形態的には嚢胞状、静脈瘤状、拡張静脈様の管腔様構造、海綿状と様々な形態を呈することが知られている[25]。静脈奇形は生下時にすでに存在するものが多いとされるが、症状が発現するのは小児期後期から青年期が多い。皮下組織にある場合は、ほのかな青さを持った柔らかい圧迫可能な非拍動性の腫瘤として確認される [26]。思春期や妊娠でのホルモン変化、血栓症や感染症、外傷、不完全治療が増悪する因子となる。

病変分布は 40%が四肢、40%が頭頸部、20%が体幹である[24]。静脈奇形は、近傍の静脈に僅かな連続性を有する大小の異型性静脈から構成され、99％が孤発性かつ局所性分布である [27]。

治療前評価には病変のサイズ、位置、流速の情報が必要で、特にびまん性の病変だと血流の速い静脈との交通性の評価が重要である。

＜超音波＞

一般的には周囲の組織に比して均一あるいは不均一な低エコーの腔をもつ病変が浸潤性に分布するが、限局性分布のものや、海綿状構造を呈するもの、無エコーの拡張蛇行した静脈瘤様構造を呈するものまで様々である[28]。通常は圧迫で内腔が虚脱する所見がみられるが、小さな腔の集簇した病変は高輝度に描出され、圧迫で虚脱しにくいことがある。音響陰影（acoustic shadow)を伴う高輝度結節として描出される静脈石は、静脈奇形に特異度が高い所見である[3]。

ドプラでは、単相性（monophasic)で低速の血流が確認できるが、20％の静脈奇形はドプラで血流が確認できない[3]。これは血流が遅過ぎて確認できない場合と、血栓形成により実際に血流がない場合の両者がある[6]。圧迫やバルサルバ法を用いると内部にドプラシグナルが確認しやすいことがある。

＜MRI＞

脂肪抑制の T2 強調像や STIR は、病変進展範囲の検出に優れる[5]。通常、内部信号は T1 強調像で中間から低信号、T2 強調像や STIR で高信号を呈する。場合によっては、タンパク成分や出血成分を反映して fluid-fluid レベルを呈する。血栓や出血がある場合は、T1 強調像で不均一な高信号を呈することが多い。静脈腔のサイズが大きい病変は嚢胞様の高信号が T2 強調像でみられるが、小さな静脈チャンネルの病変は充実性で中間信号に描出されうる。血管腫とは異なり、侵入性で皮下組織や筋層など幾つもの層に渡り分布する。四肢では長軸に沿って筋膜と平行に分布する傾向がある[10]。時には骨、腱、関節内にも病変が及ぶ。診断に特異的な所見は静脈石が検出できるときであり[13]、静脈石はどのシーケンスでも低信号の結節状構造ないし点状構造として確認される。

静脈奇形における病変内部血流は遅く、SE 法で病変内部に flow void は認められない [8,10,26,29,30]。場合によっては低信号の筋状構造や隔壁、血栓化した脈管、静脈石などが flow void 様に見えることもあるが、GRE 法の造影後 T1 強調像で flow void は造影される点において鑑別が可能である [30]。

ダイナミック造影では病変に緩徐に造影剤が満たされていく所見が得られ、拡張蛇行した脈管構造内に造影効果が確認される[8,10,26,29,30]。通常は造影後 90 秒程度で病変に造影剤が到達し、AVM より明らかに遅い[8,10,26,29,30]。造影遅延相では通常びまん性の造影効果を認める[4,17,30]。深部静脈との連続性がある静脈奇形は、深部静脈血栓のリスクが高いとされている[4,17,30]。治療計画をたてる上でこの評価が重要であり、遅延相の造影 MRI はこの描出に適している[31]。明らかなドレナージ血管がないことや境界明瞭な病変は、経皮的な硬化療法で良い結果が得られる所見とされる[9,13,32]。

静脈奇形は周囲組織の浮腫や線維脂肪性の間質を合併するが、mass effect は一般的には伴わない[5,17,33]。通常と違った特徴があるようなら生検が必要である[5,17,33]。

＜血管造影＞

診断目的に血管造影が施行されることは通常ない。治療目的で行われる病変部の直接穿刺造影は、硬化療法のリスク推察には役立つ。直接穿刺による造影所見から、孤発性病変で還流血管が明らかではないもの、正常血管への還流がみられるもの、異型性のある還流血管が見られるもの、静脈拡張がみられるものの 4 型に分類し、硬化療法による塞栓リスクを判断している報告がある [6,34]。異型性のある還流血管が見られるもの、静脈拡張がみられるものは硬化剤が全身に流れるリスクがあり、治療適応について慎重に検討する必要があるとされる。

＜CT＞

超音波や MRI に比べて情報は少ないが、静脈石、骨浸潤の評価には利用可能である。病変は低吸収あるいは不均一な吸収値を呈し、遷延性の造影効果を伴うものが一般的である。CT は、MRI に比して進展範囲を評価するには適さない[6]。

＜単純 X 線撮影＞

軟部腫瘤の存在や静脈石を検出することができる。また、骨の直接浸潤や合併する過成長などの評価も可能である。

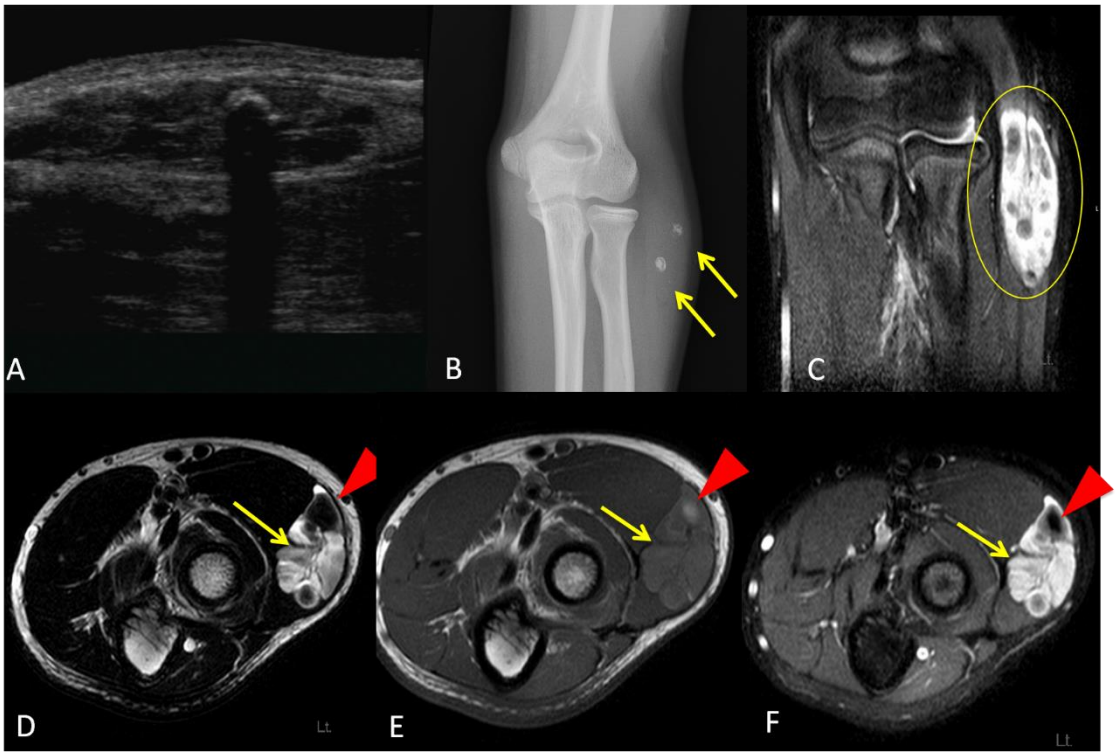

図 5 10 歳代　男児　静脈奇形 venous malformation

(A) 超音波(B モード)像：静脈石は音響陰影（acoustic shadow)を伴う結節構造として確認される。(B) 肘関節部単純写真：肘関節外側の軟部組織が腫脹し、内部に静脈石と考える石灰化を認める(矢印)。(C) MRI, STIR 冠状断像：同部位に一致して高信号を示す軟部腫瘤があり(丸囲み)、内部に静脈石が複数みられる。単純写真でみられるより多くの結節構造があるが、石灰化する前の静脈石も MRI では描出されるためと考えられる。(D) T2 強調画像水平断像、(E) T1 強調画像水平断像、(F) STIR 水平断像：静脈奇形は大部分が T2WI、STIR で高信号、T1WI で中間信号の病変として描出される。内部には出血成分を疑わせる T2WI 低信号、T1WI 高信号域を認める(矢頭)。静脈石はいずれのシーケンスでも低信号の類円形構造として描出される(矢印)。

3) リンパ管奇形(リンパ管腫)(lymphatic malformation, LM)

異常に拡張したリンパ管からなる slow-flow type の脈管奇形である。2018 年の ISSVA 分類でリンパ管奇形は表1のごとく細分類される[16]。本稿では、表に示した common (cystic) LM、GLA、LM in Gorham-Stout disease(ゴーハム病)の画像診断につき解説する。

表 1:ISSVA classification for vascular anomalies[16]を一部改変して引用

Simple vascular malformations Ⅱa
lymphatic malformations (LM)
Common (cystic) LM
Macrocystic LM
Microcystic LM
Mixed cystic LM
Generalized lymphatic anomaly (GLA)
Kaposiform lymphangiomatosis (KLA)
LM in Gorham-Stout disease

(a) 一般型(嚢胞状)リンパ管奇形(common (cystic) LM)

＜一般事項＞

病変の大きさにより、マクロシスティックリンパ管奇形(図6)とミクロシスティックリンパ管奇形 (図7)に分類される。嚢胞の大きさに関する明確な定義はないが、通常 1cm を境に区別されている。両者の混在もあり、これは混合型と言われる。通常は無症候性の腫瘤として確認され、出血や感染で増大する[17,35]。リンパ管奇形は圧迫により容積を変えずに変形するが、静脈奇形と異なり虚脱はしない。マクロシスティックリンパ管奇形のほうが頻度は高く、生下時に発見されることが多いのに対し、ミクロシスティックリンパ管奇形は生後期間を経て顕在化する傾向がある。マクロシスティックリンパ管奇形は主に皮下腫瘤としてみられ、ミクロシスティックリンパ管奇形は皮膚に浸透するように分布する[13]。ミクロシスティックリンパ管奇形では、びまん性の組織肥厚と周囲のリンパ浮腫を伴うことがある[5,17]。発生部位は頚部領域に多く(70-80%)、特に後頚部が多い。急激な増大時に気道や大血管などの構造を圧迫する事で、致死性病態となり得る。その他腋窩領域(20%)や、まれに四肢にも存在する [17,35,36]。四肢病変は局所の骨や軟部組織を含む肥大の原因になる。

＜超音波検査＞

超音波検査は浅層の限局性病変に対しては特に有用な検査法で、B モード像でリンパ管奇形の構造的特徴が評価できる[2]。マクロシスティックリンパ管奇形は典型的には隔壁で境界された無エコー病変として確認されるのに対して[2]、ミクロシスティックリンパ管奇形は小さな嚢胞構造により高エコーとして描出されることがある[37]。これは小嚢胞の無数の壁が interface になるからである[3]。マクロシスティックリンパ管奇形は出血や感染により内部に高輝度のデブリス様構造や液面形成を含む。カラードプラでは小さな動静脈構造が嚢胞壁や隔壁内、周囲間質にみられるが、嚢胞内に血流は確認されない[2,3,9]。

＜MRI＞

リンパ管奇形病変は T2 強調画像、STIR 像で高信号病変、T1 強調画像で低信号病変として検出される。浸潤性に存在し、脂肪層を横切り複数の組織を侵す[17]。周囲に拡張ないし異常形態の静脈が見られることがある [38,39]。

マクロシスティックのリンパ管奇形は、内部に出血や感染を伴った場合には不均一な信号強度を呈したり[35]、液面形成を伴ったりする場合がある[40]。嚢胞壁には、僅かな造影効果が見られる場合も、造影効果がはっきりしない場合もある。嚢胞腔内には造影効果は呈さない。これは静脈奇形が嚢胞構造内部に造影効果がみられる点で鑑別点となる[38]。

ミクロシスティックリンパ管奇形は嚢胞が小さいために嚢胞として認識しがたいことがあるが、信号は同様に T2 強調画像、STIR 像で高信号病変、T1 強調画像で低信号病変として検出される。通常は殆ど造影効果を呈さないが、小さな嚢胞の隔壁の造影効果や混在した静脈奇形成分によりびまん性の造影効果がみられ[17]、充実性腫瘍やその他の静脈奇形と鑑別が困難となることがある[26,39]。

＜CT＞

マクロシスティックリンパ管奇形は、均一または液面形成を伴う低吸収腫瘤として描出され、造影後に壁の造影増強効果を示す[35]。

＜単純 X 線撮影＞

単純 X 線撮影は胸部病変のスクリーニングに有用である。

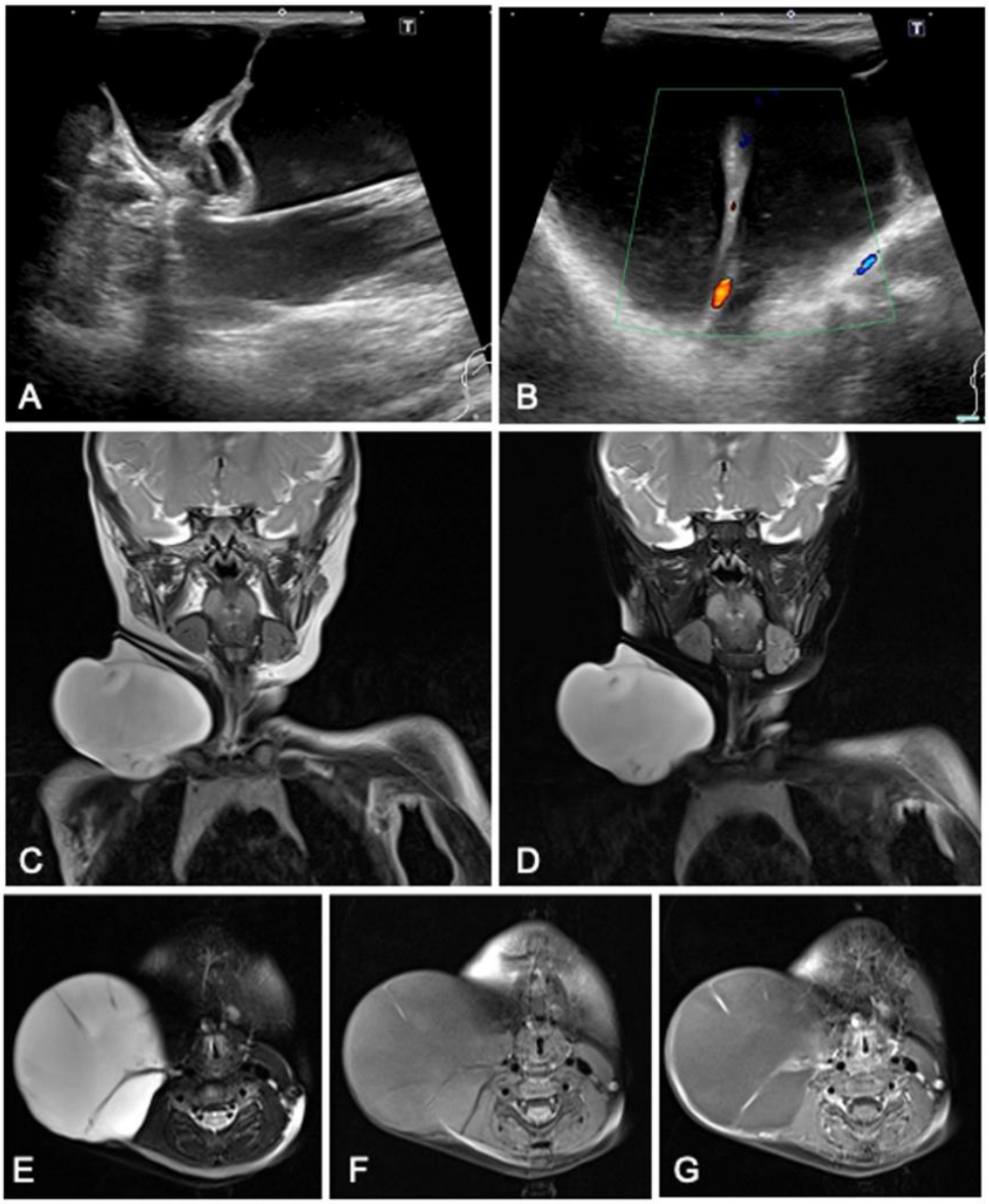

図 6　1 歳 2 か月　マクロシスティックリンパ管奇形

在胎 21 週に右頸部の嚢胞性病変を指摘され、前医紹介、在胎 37 週 4 日に帝王切開で出生。生下時、右頸部に突出した嚢胞性病変を認めるも、呼吸器症状なし。生後 8 か月に前医で頸部超音波検査が行われた。紹介後に精査目的の頸部 MRI が行われた。その後硬化療法が行われた。(A) 右頸部超音波検査縦断像、(B) 右頸部超音波検査横断像: 右頸部に隔壁を有する大きな嚢胞性病変があり、隔壁の一部に血流が確認できるが、内部に血流はみられない。(C) 冠状断 T2 強調画像、(D) 冠状断脂肪抑制 T2 強調画像、(E) 横断脂肪抑制 T2 強調画像、(F) 横断脂肪抑制 T1 強調

画像、(G) 造影後横断脂肪抑制 T1 強調画像：MRI では同頸部腫瘤は外方に凸の多房性嚢胞性病変で、隔壁の一部に造影効果を認めるが、内部は造影されない。

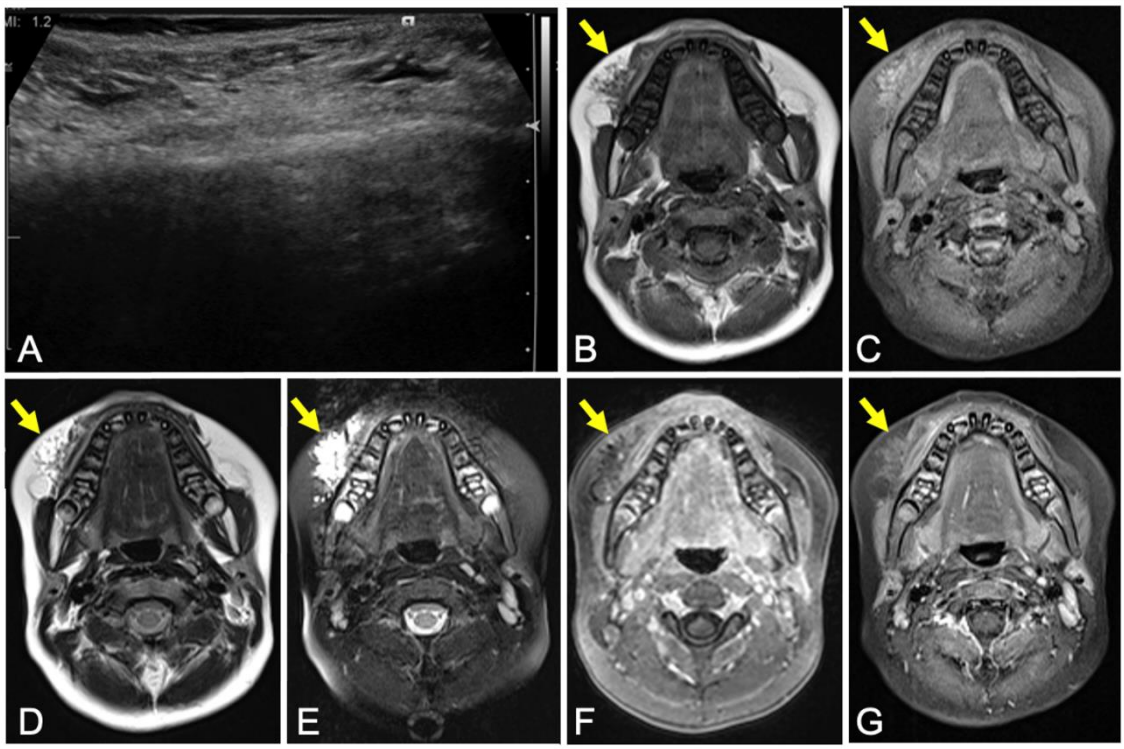

図 7　6 歳男児　ミクロシスティックリンパ管奇形
生下時より右頬部膨隆を指摘されていた。最近増大傾向となり受診となった。超音波検査ならびに MRI 検査（覚醒下）実施。その後硬化療法が行われた。(A) 右頬部超音波検査横断像：右頬部皮下に境界不明瞭な高エコー域を認める。(B) 横断 T1 強調画像、(C) 横断脂肪抑制 T1 強調画像、(D) 横断 T2 強調画像、(E) 横断 STIR 像、(F) 造影後 VIBE 横断 MPR、(G) 造影後横断脂肪抑制 T1 強調画像：MRI では右頬部皮下に、境界不整な限局異常信号域あり（矢印）、各シーケンスでの信号強度、造影後も造影されない点からミクロシスティックリンパ管奇形と考えられる。

(b) 全身性リンパ管異常（generalized lymphatic anomaly, GLA)とゴーハム病（Gorham-Stout disease, GSD）
＜一般事項＞
　GLA は、骨格系、肝臓、脾臓、縦隔、肺ならびに軟部組織といった様々な臓器にリンパ管組織が広がる稀な難治性疾患である(図 8)。なお、本疾患はこれまで

generalized lymphangiomatosis（全身性リンパ管異常） とも呼ばれてきたが、腫瘍性増殖ではないとの観点から、最近では GLA が呼称として用いられる[41]。リンパ管組織の浸潤に伴い、病的骨折や乳び胸あるいは胸水、心嚢水、腹水の貯留、縦隔や脾臓病変、リンパ浮腫などを認める。GLA のうち病理組織で異常な紡錘形リンパ管内皮細胞の集簇を含む症例はkaposiform lymphangiomatosis (KLA)と命名され、GLA の亜型として分類されている[16,42]。KLA の画像所見は GLA と類似するが、骨格病変周囲の軟部組織病変、造影効果を示す縦隔および後腹膜病変が目立つ傾向がある [43]。また KLA は胸水や肺浸潤を伴うことが多く、中等度の血小板減少(100,000/μ以下)や血胸をはじめとした病変内からの出血を合併したりすることがあり、予後不良である[43,44]。

ゴーハム病は骨溶解と病変部分の脈管ならびにリンパ組織の増殖を特徴とする病態である[45](図 9)。ゴーハム病は骨格系が主な病変の場であるが内臓病変を認めることもあり、臨床経過が GLA に類似する場合がある [41]。

＜単純 X 線撮影＞

GLA、ゴーハム病では骨病変を伴うため、単純 X 線撮影は有用である。また胸部病変も頻度が高く、胸部単純 X 線撮影は胸部病変のスクリーニングに用いられる。

GLA、ゴーハム病の画像所見にはオーバーラップもあるが、骨病変に関してはいくつか異なる画像的特徴が指摘されている。GLA では多発性の骨溶解像を認めるが、基本的に病変は骨髄に限局し骨皮質を侵さない。また経時的に病変の大きさならびに数は増加するものの、緩徐な経過をとる[41,46]。これに対しゴーハム病では、進行性の骨皮質の骨吸収像が特徴的で、しばしば病変は広範囲となる [46]。骨病変の数はゴーハム病と比較して GLA で有意に多いとされており、平均でゴーハム病の 7.5 病変に対し、 GLA では 30.7 病変という報告がある [46]。骨病変の分布についてもゴーハム病と GLA で異なった特徴がある。頭蓋骨、顔面骨、肋骨、胸骨、脊椎といった中軸骨格の病変は、ゴーハム病と GLA ともにほぼ全例で認められるのに対し、肩甲骨、骨盤、上下肢といった付属骨格の病変はゴーハム病で 26.3%、GLA で 87.5%と、GLA で頻度が高い[46]。また多くの場合、付属骨格の病変はゴーハム病では連続性であるが、GLA では非連続性である[46]。

＜MRI＞

ゴーハム病ではほぼ全例に軟部組織病変を認め、軟部組織病変は骨病変に隣接して存在する。軟部組織病変は T2 強調像で高信号を示し、造影後に強い造影効果を認める[46]。GLA では骨病変に隣接する軟部組織に病変を認める頻度は少ない[47]。

脾臓および/あるいは肝臓といった実質臓器病変は GLA で認められる頻度が高く、MRI の T2 強調画像で明瞭な高信号病変として描出される。

多発骨病変の評価に全身 STIR 像を推奨する報告もある[47]。STIR 像では病変が高信号に描出されることから、病変が低濃度となる CT と比べて病変の認識が容易である[48]。全身 MRI は撮像に 45 分から 60 分を要するものの、被曝することなく骨、骨軟部および実質臓器を評価可能であり、初診時の鑑別診断ならびに経過観察に有用である[48]。

＜CT＞

骨格系については、びまん性変化は MRI でより明瞭に描出されるが、病的骨折を来すような骨変化は CT でより明瞭に描出される場合がある[49]。

胸部 CT では胸水や心嚢水の貯留、小葉間隔壁や気管支血管束の肥厚を認める[50,51]。特に KLA では縦隔およびリンパ路に沿った後腹膜病変が目立つ傾向にあり、血性の胸水や心嚢水を伴うこともある[41,43]。胸水はゴーハム病でも半数程度に認められることから、胸水の存在により GLA とゴーハム病の両者を鑑別することは困難である。縦隔や後腹膜の腫瘤様病変は単純 CT で低吸収を示し、種々の程度の造影効果を伴う[43,51]。小葉間隔壁および間質の肥厚は、縦隔病変によるリンパ流の閉塞や還流異常に起因する可能性がある[49]。

腹部 CT では脾臓などの実質臓器に嚢胞様の多発低吸収域を認めることがあり、腹水もみられうる[41,42,49]。

＜核医学検査＞

99mTc-HSAD(人血清アルブミン)を用いた核医学検査では、リンパ液還流の異常経路や漏出点を評価可能である。検査では 99mTc-HSAD を両側足部第 1 趾間に皮下注し、検査部位に応じたタイミングで連続してデータを取得する動的画像のダイナミック収集を行った後、SPECT(SPECT/CT)撮影を行う。胸水や腹水への核種の広がりを確認する必要がある場合は、適宜、3 時間後、6 時間後、24 時間後、といったタイミングで追加撮影を行う。

リンパ管 scintigraphy では、筋肉内や骨内の拡張したリンパ管に核種の集積を認める[48]。SPECT/CT では、核種の集積部位を正確に評価できる [52]。

＜超音波検査＞

骨病変に隣接して軟部組織病変を認めることが多いため、表在臓器の評価に適した、リニア型高周波探触子による走査が理想的である。しかし、GLA や GSD は病変が広範囲にわたることが多いため全体像の評価には向かず、局所評価にとどまることが多い。

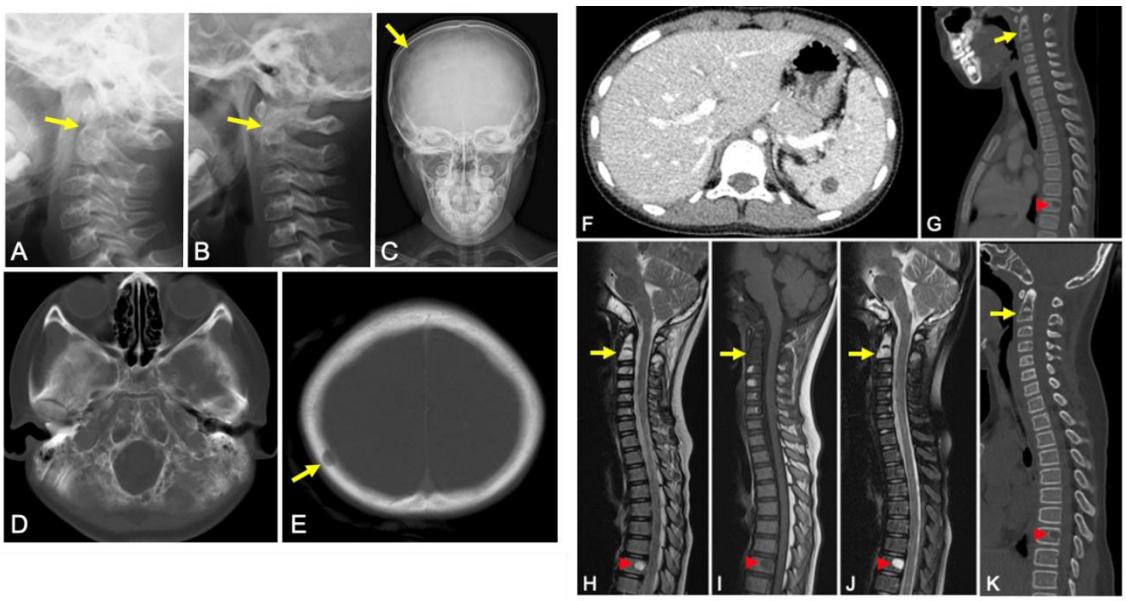

図 8　10 歳女児　全身性リンパ管異常（generalized lymphatic anomaly, GLA）
2 週間前からの頚部痛と発熱で発症。前医で化膿性脊椎炎として抗菌剤治療中であったが、家族の希望で転院となった。
(A) 前医での頚椎単純 X 線撮影側面像：C2 歯突起の骨皮質は保たれているが透過性が亢進している（矢印）。(B) 全身骨撮影の際の頚椎部側面像、(C)全身骨撮影の際の頭部正面像：頚椎は前医の画像と同様であるが、頭蓋骨には円形打ち抜き像が散見される（矢印）。(D, E) 頭部 CT 骨条件横断像: 斜台を含む頭蓋底に多数の打ち抜き像あり。頭蓋冠にも打ち抜き像を認める（提示画像は内板のみのようにみえる）（矢印）。(F) 体幹部造影 CT 横断像(1.25mm 厚)、(G) 体幹部造影 CT 骨条件矢状断再構成画像：複数の脾臓病変あり。C2（矢印）と T8（矢頭）には低吸収域あり。(H) 脊椎 MRI 矢状断 T2 強調画像(3.0mm)、(I) 脊椎 MRI 矢状断 T1 強調画像(3.0mm)、(J) 脊椎 MRI 矢状断脂肪抑制 T2 強調画像(3.0mm)：CT で見られる病変に一致して異常信号域を認める。(K) 紹介から 2 年後の体幹部 CT 骨条件矢状断再構成画像：病変はほとんど不変で、進行性に乏しい。

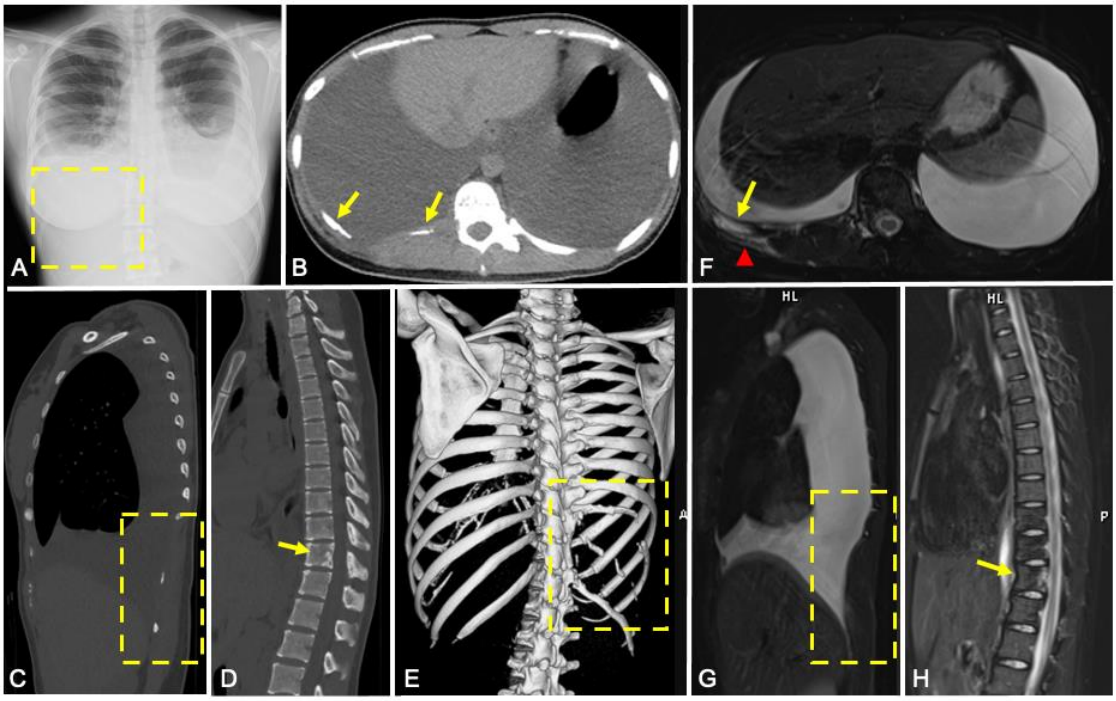

図 9　18 歳女性　ゴーハム病(Gorham-Stout disease, GSD)

両側胸水の精査目的で前医受診、精査が行われた。胸水は乳び胸水で、胸腔鏡下での右第 10 肋骨の溶骨部ならびに周囲軟部組織を検体として採取し、病理学的に Gorham-Stout disease であることが証明されている。その後、紹介となった。提示するのは、20 歳時の画像である。

(A) 立位胸部単純 X 線撮影正面像:両側胸水と右第 10-12 肋骨の溶骨性変化がみられる(点線)。(B) 胸部単純 CT 横断、(C) 骨条件再構成画像(右肺)、(D) 骨条件再構成画像(正中)、(E) 胸郭 3D 再構成画像:単純 X 線撮影と同様の所見が確認できる。椎体の変化も伴う(矢印)。3DCT で第 11 肋骨の溶骨性変化が最も高度であることがわかりやすい(点線)。(F) 横断脂肪抑制 T2 強調画像(第 11 肋骨レベル)、(G) 矢状断 STIR 像(右肺)、(H) 矢状断 STIR 像(正中):胸部 MR では溶骨性変化周囲(矢印、点線)に軟部組織は目立たないが、第 11 肋骨レベルの背部外側軟部組織(矢頭)には浮腫性変化を認める。

4) 混合型脈管奇形

混合型脈管奇形は 2 つ以上の脈管奇形病変が混在したものであり、以下のように様々な種類が存在する。脈管奇形症候群の一症状としての合併も知られている。

- Capillary-venous malformation

- Capillary-lymphatic malformation
- Lymphatic-venous malformation
- Capillary-arteriovenous malformation
- Capillary-lymphatic-arteriovenous malformation

画像上は、混合する各脈管奇形に相当する所見が得られる（各脈管奇形の項を参照）。混合型脈管奇形を合併する症候群については別項の通りである。

5) 動静脈奇形 (arteriovenous malformation)(図 10)

〈一般的事項〉

毛細血管を介さない動静脈の吻合異常であり、動静脈シャントを単一～複数有する。シャント部は異常血管の集合体であるナイダスや様々な太さの動静脈瘻を形成し、流入・流出血管の拡張・蛇行・瘤化などの 2 次的変化を伴う。生下時から存在し、成長とともに増大する。思春期や妊娠などホルモンバランスの変化や外傷を契機に増悪しやすい。動静脈奇形の Schobinger 臨床病期分類を用いて臨床像が説明されることが多い[53]。

〈超音波〉

B モード像では正常組織の中に低輝度を示す拡張･蛇行した血管を認める。カラードプラ法ではモザイク状のカラー表示が見られる。パルスドプラ法では、流速の早い拍動性のある乱流･シャント波形を認める[9]。

〈MRI〉

拡張した流入動脈やナイダスは T1 強調像、T2 強調像にて無信号の flow void として認められる。MRA は流入動脈や流出静脈の立体構造を見るのに有用である。Time-resolved MRA は、高い時間分解能と空間分解能の両立が可能であり、流入動脈のみの画像、シャント部の同定、早期静脈還流の描出も可能となる[14]。拡張血管以外の実質性部分は T1 強調像で低信号、T2 強調像で高信号を呈し、造影後脂肪抑制 T1 強調像で強く造影される。

表：動静脈奇形の Schobinger 臨床病期分類(文献[23]より改変して引用)

Stage I		静止期	皮膚紅潮、発赤
Stage II		拡張期	異常拍動音の聴取、増大
Stage III		破壊期	疼痛、潰瘍、出血、感染
Stage IV		代償不全期	心不全

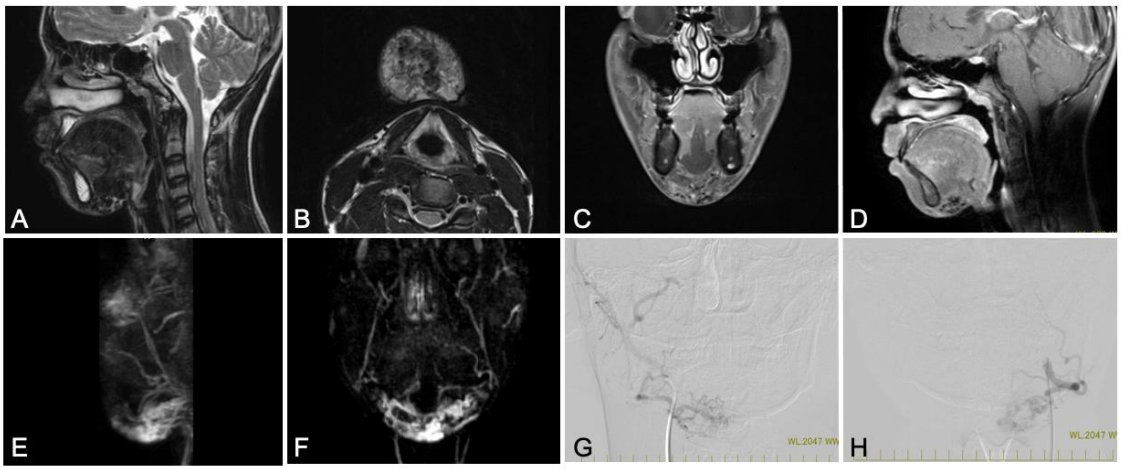

図 10 18 歳男性　顎下部の動静脈奇形(arteriovenous malformation, AVM)
(A) T2 強調矢状断像、(B) T2 強調横断像、(C)造影後脂肪抑制 T1 強調冠状断像、(D)造影後脂肪抑制 T1 強調矢状断像、(E) Time-resolved MR angiography　矢状断像、(F) Time-resolved MR angiography　冠状断像 (G, H) 血管造影
顎下部に腫瘤性病変として描出されない多数の flow void の集簇があり time resolved MR angiography では早期濃染、ナイダス、早期静脈還流が描出されている。血管造影でもそれらが確認される。

＜文献＞

1. Hyodoh H, Hori M, Akiba H, Tamakawa M, Hyodoh K, Hareyama M. Peripheral vascular malformations: imaging, treatment approaches, and therapeutic issues. Radiographics 2005;25 Suppl 1:S159-71.

2. Paltiel HJ, Burrows PE, Kozakewich HP, Zurakowski D, Mulliken JB. Soft-tissue vascular anomalies: utility of US for diagnosis. Radiology 2000;214:747-54.

3. Trop I, Dubois J, Guibaud L, Grignon A, Patriquin H, McCuaig C, et al. Soft-tissue venous malformations in pediatric and young adult patients: diagnosis with Doppler US. Radiology 1999;212:841-5.

4. Flors L, Leiva-Salinas C, Maged IM, Norton PT, Matsumoto AH, Angle JF, et al. MR imaging of soft-tissue vascular malformations: diagnosis, classification, and therapy follow-up. Radiographics 2011;31:1321-40; discussion 1340-1.

5. Donnelly LF, Adams DM, Bisset GS 3rd. Vascular malformations and

hemangiomas: a practical approach in a multidisciplinary clinic. AJR Am. J. Roentgenol. 2000;174:597-608.

6. Dubois J, Soulez G, Oliva VL, Berthiaume MJ, Lapierre C, Therasse E. Soft-tissue venous malformations in adult patients: imaging and therapeutic issues. Radiographics 2001;21:1519-31.

7. Flors L, Leiva-Salinas C, Norton PT, Park AW, Ogur T, Hagspiel KD. Ten frequently asked questions about MRI evaluation of soft-tissue vascular anomalies. AJR Am. J. Roentgenol. 2013;201:W554-62.

8. Herborn CU, Goyen M, Lauenstein TC, Debatin JF, Ruehm SG, Kröger K. Comprehensive time-resolved MRI of peripheral vascular malformations. AJR Am. J. Roentgenol. 2003;181:729-35.

9. Dubois J, Alison M. Vascular anomalies: what a radiologist needs to know. Pediatr. Radiol. 2010;40:895-905.

10. Rak KM, Yakes WF, Ray RL, Dreisbach JN, Parker SH, Luethke JM, et al. MR imaging of symptomatic peripheral vascular malformations. AJR Am. J. Roentgenol. 1992;159:107-12.

11. Lidsky ME, Spritzer CE, Shortell CK. The role of dynamic contrast-enhanced magnetic resonance imaging in the diagnosis and management of patients with vascular malformations. J. Vasc. Surg. 2012;56:757-64.e1.

12. van Rijswijk CSP, van der Linden E, van der Woude H-J, van Baalen JM, Bloem JL. Value of dynamic contrast-enhanced MR imaging in diagnosing and classifying peripheral vascular malformations. AJR Am. J. Roentgenol. 2002;178:1181-7.

13. Ernemann U, Kramer U, Miller S, Bisdas S, Rebmann H, Breuninger H, et al. Current concepts in the classification, diagnosis and treatment of vascular anomalies. Eur. J. Radiol. 2010;75:2-11.

14. Kramer U, Ernemann U, Fenchel M, Seeger A, Laub G, Claussen CD, et al. Pretreatment evaluation of peripheral vascular malformations using low-dose contrast-enhanced time-resolved 3D MR angiography: initial results in 22 patients. AJR Am. J. Roentgenol. 2011;196:702-11.

15. Nozaki T, Nosaka S, Miyazaki O, Makidono A, Yamamoto A, Niwa T, et al. Syndromes associated with vascular tumors and malformations: a pictorial review. Radiographics 2013;33:175-95.

16. ISSVA Classification of Vascular Anomalies ©2018 International Society for the Study of Vascular Anomalies [Internet]. Available from: https://www.issva.org/classification

17. Moukaddam H, Pollak J, Haims AH. MRI characteristics and classification of peripheral vascular malformations and tumors. Skeletal Radiol. 2009;38:535-47.

18. Krol A, Mac Arthur CJ. Rapidly Involuting and Noninvoluting Congenital Hemangiomas. tures, andtreatment. Arch Facial Plast Surg. 2005;7:307-11.

19. Gorincour G, Kokta V, Rypens F, Garel L, Powell J, Dubois J. Imaging characteristics of two subtypes of congenital hemangiomas: rapidly involuting congenital hemangiomas and non-involuting congenital hemangiomas. Pediatr. Radiol. 2005;35:1178-85.

20. Braun V, Prey S, Gurioli C, Boralevi F, Taieb A, Grenier N, et al. Congenital haemangiomas: a single-centre retrospective review. BMJ Paediatr. Open 2020;4:e000816.

21. Croteau SE, Liang MG, Kozakewich HP, Alomari AI, Fishman SJ, Mulliken JB, et al. Kaposiform hemangioendothelioma: atypical features and risks of Kasabach-Merritt phenomenon in 107 referrals. J. Pediatr. 2013;162:142-7.

22. Robertson RL, Robson CD, Barnes PD, Burrows PE. Head and neck vascular anomalies of childhood. Neuroimaging Clin. N. Am. 1999;9:115-32.

23. Enjolras O, Wassef M, Chapot R. Color Atlas of Vascular Tumors and Vascular Malformations. pp1-11. Cambridge University Press; 2007.

24. Loose DA. Surgical management of venous malformations. Phlebology 2007;22:276-82.

25. Mulliken JB, Fishman SJ, Burrows PE. Vascular anomalies. Curr. Probl. Surg. 2000;37:517-84.

26. Fayad LM, Hazirolan T, Bluemke D, Mitchell S. Vascular malformations in the

extremities: emphasis on MR imaging features that guide treatment options. Skeletal Radiol. 2006;35:964-964.

27. Dompmartin A, Vikkula M, Boon LM. Venous malformation: update on aetiopathogenesis, diagnosis and management. Phlebology 2010;25:224-35.

28. Laor T, Burrows PE. Congenital anomalies and vascular birthmarks of the lower extremities. Magn. Reson. Imaging Clin. N. Am. 1998;6:497-519.

29. Ohgiya Y, Hashimoto T, Gokan T, Watanabe S, Kuroda M, Hirose M, et al. Dynamic MRI for distinguishing high-flow from low-flow peripheral vascular malformations. AJR Am. J. Roentgenol. 2005;185:1131-7.

30. Dobson MJ, Hartley RW, Ashleigh R, Watson Y, Hawnaur JM. MR angiography and MR imaging of symptomatic vascular malformations. Clin. Radiol. 1997;52:595-602.

31. Konez O, Burrows PE, Mulliken JB, Fishman SJ, Kozakewich HPW. Angiographic features of rapidly involuting congenital hemangioma (RICH). Pediatr. Radiol. 2003;33:15-9.

32. Goyal M, Causer PA, Armstrong D. Venous vascular malformations in pediatric patients: comparison of results of alcohol sclerotherapy with proposed MR imaging classification. Radiology 2002;223:639-44.

33. Yun W-S, Kim Y-W, Lee K-B, Kim D-I, Park K-B, Kim K-H, et al. Predictors of response to percutaneous ethanol sclerotherapy (PES) in patients with venous malformations: analysis of patient self-assessment and imaging. J. Vasc. Surg. 2009;50:581-9, 589.e1.

34. Puig S, Aref H, Chigot V, Bonin B, Brunelle F. Classification of venous malformations in children and implications for sclerotherapy. Pediatr. Radiol. 2003;33:99-103.

35. Dubois J, Garel L. Imaging and therapeutic approach of hemangiomas and vascular malformations in the pediatric age group. Pediatr. Radiol. 1999;29:879-93.

36. Puig S, Casati B, Staudenherz A, Paya K. Vascular low-flow malformations in children: current concepts for classification, diagnosis and therapy. Eur. J. Radiol.

2005;53:35-45.

37. Sintzoff SA Jr, Gillard I, Van Gansbeke D, Gevenois PA, Salmon I, Struyven J. Ultrasound evaluation of soft tissue tumors. J. Belge Radiol. 1992;75:276-80.

38. Kern S, Niemeyer C, Darge K, Merz C, Laubenberger J, Uhl M. Differentiation of vascular birthmarks by MR imaging. An investigation of hemangiomas, venous and lymphatic malformations. Acta Radiol. 2000;41:453-7.

39. Konez O, Burrows PE. Magnetic resonance of vascular anomalies. Magn. Reson. Imaging Clin. N. Am. 2002;10:363-88.

40. Meyer JS, Hoffer FA, Barnes PD, Mulliken JB. Biological classification of soft-tissue vascular anomalies: MR correlation. AJR Am. J. Roentgenol. 1991;157:559-64.

41. Ozeki M, Fujino A, Matsuoka K, Nosaka S, Kuroda T, Fukao T. Clinical features and prognosis of generalized lymphatic anomaly, kaposiform lymphangiomatosis, and Gorham-Stout disease. Pediatr. Blood Cancer 2016;63:832-8.

42. Ozeki M, Fukao T. Generalized Lymphatic Anomaly and Gorham-Stout Disease: Overview and Recent Insights. Adv. Wound Care 2019;8:230-45.

43. Goyal P, Alomari AI, Kozakewich HP, Trenor CC 3rd, Perez-Atayde AR, Fishman SJ, et al. Imaging features of kaposiform lymphangiomatosis. Pediatr. Radiol. 2016;46:1282-90.

44. Croteau SE, Kozakewich HPW, Perez-Atayde AR, Fishman SJ, Alomari AI, Chaudry G, et al. Kaposiform lymphangiomatosis: a distinct aggressive lymphatic anomaly. J. Pediatr. 2014;164:383-8.

45. Radhakrishnan K, Rockson SG. Gorham's disease: an osseous disease of lymphangiogenesis? Ann. N. Y. Acad. Sci. 2008;1131:203-5.

46. Lala S, Mulliken JB, Alomari AI, Fishman SJ, Kozakewich HP, Chaudry G. Gorham-Stout disease and generalized lymphatic anomaly--clinical, radiologic, and histologic differentiation. Skeletal Radiol. 2013;42:917-24.

47. Yang DH, Goo HW. Generalized lymphangiomatosis: radiologic findings in three pediatric patients. Korean J. Radiol. 2006;7:287-91.

48. Herruela-Suffee C, Warin M, Castier-Amouyel M, Dallery F, Bonnaire B, Constans J-M. Whole-body MRI in generalized cystic lymphangiomatosis in the pediatric population: diagnosis, differential diagnoses, and follow-up. Skeletal Radiol. 2016;45:177-85.

49. Wunderbaldinger P, Paya K, Partik B, Turetschek K, Hörmann M, Horcher E, et al. CT and MR imaging of generalized cystic lymphangiomatosis in pediatric patients. AJR Am. J. Roentgenol. 2000;174:827-32.

50. Faul JL, Berry GJ, Colby TV, Ruoss SJ, Walter MB, Rosen GD, et al. Thoracic lymphangiomas, lymphangiectasis, lymphangiomatosis, and lymphatic dysplasia syndrome. Am. J. Respir. Crit. Care Med. 2000;161:1037-46.

51. Kato H, Ozeki M, Fukao T, Matsuo M. Chest imaging in generalized lymphatic anomaly and kaposiform lymphangiomatosis. Pediatr. Int. 2018;60:667-8.

52. Baulieu F, De Pinieux G, Maruani A, Vaillant L, Lorette G. Serial lymphoscintigraphic findings in a patient with Gorham's disease with lymphedema. Lymphology 2014;47:118-22.

53. Kohout MP, Hansen M, Pribaz JJ, Mulliken JB. Arteriovenous malformations of the head and neck: natural history and management. Plast. Reconstr. Surg. 1998;102:643-54.

3-1. 血管系病変（血管性腫瘍・血管奇形）の病理診断

１．血管の正常構造

血管は動脈系、毛細血管系、静脈系に分けられる（図 1)。動脈は心臓から駆出される血液を末梢に運搬し、毛細血管で血液と組織の間の物質交換がなされ、静脈は血液を貯留しつつ末梢から心臓へと運ぶ役割を果たす。それぞれの機能を反映して、血管の構造・性質にも違いがみられる。なお、この違いは血管腫・脈管奇形の病態においても引き継がれる。

動脈は太さによって弾性動脈、筋性動脈、細動脈に分類され、壁は静脈と比較して分厚く、管腔は張りのある円形を呈する。動脈壁は内膜・中膜・外膜の 3 層構造をとり、内膜は内皮細胞に覆われた薄い層、中膜は平滑筋を含む層、外膜は線維性結合組織からなる層である。内膜と中膜の間には内弾性板、中膜と外膜の間には外弾性板が存在する (図 2-1)。それぞれの層の厚さや構成成分の割合は、動脈の種類によって異なっている。血管腫・血管奇形の病変に含まれる動脈成分は、「主幹型脈管奇形(vascular malformation of major named vessels)」を除けば、ほとんどは筋性動脈から細動脈レベルであり、本稿では以後動脈とはこのレベルの動脈を指すこととする。

静脈は太さによって細静脈と静脈に分類され、それぞれ同等レベルの動脈の近傍に存在することが多い。低圧系であり、3 層構造は動脈と比較して不明瞭で壁も薄く、張りのない不整形の管腔を有する。静脈では内皮細胞に覆われた内膜、平滑筋を含む中膜、よく発達した線維性結合組織からなる外膜をもつが（図 2-2)、細静脈の最も細いものは中膜を持たない。内膜と中膜の間の内弾性板は連続性を欠き、細い静脈ではしばしば弾性線維を認識し難い。

毛細血管は内皮細胞、基底膜に裏打ちされたごく薄い壁をもち、しばしばその外側に周皮細胞を伴う（図 2-3)。細い動脈や静脈と、毛細血管との境界は必ずしも明瞭ではない。

脈管の構造・性質を認識しやすくする方法として、特殊染色の Elastica van Gieson (EVG)染色や、免疫組織化学染色（免疫染色）がある。EVG 染色では弾性線維が青黒色に染まり、動静脈壁の弾性板や弾性線維層が認識しやすくなるため、動脈、静脈、毛細血管の判別に有用である（図 3-1, 2)。免疫染色は、目

的のタンパク質を抗原として認識する抗体を用い、抗原抗体反応を利用して、その有無や局在を調べる方法である。血管・リンパ管内皮マーカー：CD31、血管内皮マーカー：CD34、Factor Ⅷ、ERG、リンパ管内皮マーカー：podoplanin（抗体名は D2-40）、Prox1、LYVE1 などに対する免疫染色抗体が、血管とリンパ管の判別に有用である（図 3-3, 4, 5）。周皮細胞や中膜における平滑筋は、平滑筋アクチン（SMA）に対する免疫染色で陽性となる（図 3-6）。なお免疫染色は、病理組織検体の固定や保存状態が不良であれば偽陰性となることもしばしば経験される。

２．血管腫・脈管奇形の病理診断の実際

健常部と比較して血管が多く分布する病変について、従来は一括りに「血管腫」という呼称が使用されてきた。しかしこの「血管腫」の概念には、細胞増殖を伴う腫瘍性病変の他、先天奇形や反応性血管増生など、様々な病態が含まれる。一方で、臨床症状、組織所見、構成成分、発生部位など、多岐にわたる観点から細分類された慣用的な疾患名が使用され、同一の病態に対して複数の呼称が存在する場合もある。このような呼称の複雑さが、病態の理解や取り扱いに混乱を生じさせてきた。これらを単純化し、臨床対応の異なる病態ごとに「腫瘍」と「奇形」に分類しようと試みたのが international society for the study of vascular anomalies (ISSVA)分類である [1)]。

ISSVA 分類をもとにした「腫瘍」と「奇形」の病理診断の方法は、次の通りである。病理組織標本全体を観察し、血管を構成する細胞そのものが増殖している場合を「腫瘍」、血管の形状や分布などの形態異常がある場合を「奇形」と判断する。次に、特殊染色や免疫染色を加えて、病変を構成する脈管の性質を検討し、病理診断名を決定する。正確な診断のためには、性別や年齢、生下時から病変が存在したか、退縮傾向があるか、などの臨床情報も重要である。また近年では、各脈管異常疾患に特有の遺伝子変異が報告されており、病理組織標本などを使用した遺伝子変異解析も診断の一助となる [1)]。

なお、脈管奇形関連症候群の血管病変については、個々の病変部の組織像から全身の病態を類推できるわけではない。病理所見としてどのような成分が含まれているかを記載する必要はあるが、全身管理の観点から、局所の病理診断名よりも臨床的な診断が優先される。

本ガイドラインではISSVA分類に沿った病理診断名を使用しているが、日常診療では混乱を避けるため、旧来の名称を必要に応じて併記することが望まれる。旧来「血管腫」として使用されてきた用語の数が多く、また各教科書でそれぞれの用語の意味するところが微妙に食い違うものもあるため、すべてを網羅した対応表を作成することは困難であるが、血管病変の教科書であるMulliken & Young's Vascular Anomalies[2]から抜粋・改変した大まかな対応表を表1に示す。また、病理診断によく用いられる代表的な成書における取り扱いを下に記す。

我が国の標準的な病理診断の教科書である外科病理学 第5版では、良性血管性腫瘍を「血管腫」として一つの項目にまとめて扱っている[3]。「増殖能を有する血管内皮性の良性腫瘍の他に、血管奇形とみなされる良性病変に対しても慣習的に用いられており」との記載があり、「奇形」の存在を認めてはいるものの、筋肉内血管腫など、発生部位による従来の名称についての解説も行っている。

骨軟部腫瘍WHO分類 第5版においても、ISSVA分類で「奇形」とされている病変はHemangiomasの項に分類されており、小項目ではvenous hemangiomaといった構成成分に由来する名称と、intramuscular hemangiomaといった発生部位に由来する名称が混在している[4]。「血管腫」については、本ガイドラインで主に解説している病変のうち、infantile hemangiomaやcongenital hemangiomaについての記載はなく、kaposiform hemangioendotheliomaとtufted angiomaについては、後述するように同一スペクトラムの病変として記載されている。

皮膚病理の標準的教科書であるLever's Histopathology of the Skin 第11版でも、vascular malformationsという用語は使用しておらず、良性血管性腫瘍のなかにcavernous hemangiomaやarteriovenous hemangiomaなどの小項目が設けられている[5]。「血管腫」については、congenital hemangiomaは独立した項目として扱われているが、infantile hemangioma、tufted angiomaはcapillary hemangioma variantsのうちの小項目とされており、kaposiform hemangioendotheliomaについてはkaposi-like infantile hemangioendotheliomaの同義語として記載されている。

一方、軟部腫瘍病理診断の標準的教科書であるSoft tissue tumors 第7版では、vascular malformationsという項が設けられており、「奇形」、「腫瘍」ともにISSVA分類に基づいた分類を採用している[6]。

３．脈管奇形（特に血管奇形）の病理診断

脈管奇形においては「弱拡大で脈管構造の異常が目立つ」印象が診断の一助となり、細胞密度の増加はみられない。ここで言う脈管構造には、脈管の分布密度、走行、分岐、壁構造などが該当する。病理診断では動脈、毛細血管、静脈、リンパ管のうち、どの成分がどのように分布するかを評価し、構成成分が単一であれば「単純型脈管奇形（simple vascular malformations)」、複数の成分が混在するならば「混合型脈管奇形（combined vascular malformations)」に分類する[1)]。前者には、動静脈奇形（arterio-venous malformation, AVM）（図 4）、静脈奇形（venous malformation, VM）（図 5）、毛細血管奇形（capillary malformation, CM）（図 6）、リンパ管奇形（リンパ管腫）（lymphatic malformation, LM)が含まれている。AVM は、奇形的な動脈成分のほかに、必ず流出静脈を伴うことから AVM と命名されているが、単純型脈管奇形に分類されている。混合型脈管奇形では、存在する構成脈管成分を列挙し、毛細血管静脈奇形（capillary-venous malformation, CVM)、リンパ管静脈奇形（lymphatic-venous malformations, LVM)などと呼ぶ（図 7)。

① 動静脈奇形（AVM)

動脈および流出静脈、これらをつなぐシャント領域（ナイダス）からなるが、どの成分がどのような割合で含まれるか、またどのように分布するかは各症例、病変によって様々であり、病変の一部から作製された病理組織標本のみでは AVM との断定が困難な場合も多い（図 4)。診断には拍動やシャント音のほか、ドップラーエコーや血管造影、手術時の出血などの情報から動脈血流の有無を確認することが重要である。

② 静脈奇形（VM)

結合組織中にいびつに拡張した血管、あるいはスリット状にひしゃげた血管が不規則に分布し、壁に薄く断片的な弾性線維が認められることが多い(図 5)。また、拡張血管の壁には不均一な平滑筋層も存在し、SMA に対する免疫染色を行うと容易に判断できる。また必須ではないが、拡張血管の中に血栓が認められ、石灰化を伴うこともある。X 線画像でみられる静脈石は、この石灰化をきたした血栓である。

③毛細血管奇形（CM）

VM と比較して円形に拡張した小型の血管からなる（図 6）。陳旧化した症例などで CM の血管壁が肥厚し、動脈成分と間違われることもあるが、EVG 染色により弾性線維を染色することで、毛細血管か小動脈かを判別できる。

４．脈管性腫瘍（特に血管腫）の病理診断

脈管性腫瘍では、「弱拡大像で脈管構造の異常よりも細胞密度の増加が目に付く」印象が診断の一助となる。ただし ISSVA 分類における細胞増殖の定義は曖昧であり、厳密に分裂像の数や、増殖マーカーである Ki-67 の免疫染色における陽性率などで規定されているわけではない。また、初版の ISSVA 分類では内皮細胞の増殖と規定されていたが、実際には周皮細胞も伴った血管の密な増生により、一見脈管腔が不明瞭な胞巣を形成する疾患が多い[2-4]。

ISSVA 分類はそもそも生下時の表在血管性病変の分類を行うことから始まったため、腫瘍性病変に関しても主に小児に見られる病変に重点を置いている。正確な診断のためには、性別や年齢、生下時から病変が存在したか、退縮傾向があるか、などの臨床情報が重要である。脈管奇形ほどではないものの、とくに乳児血管腫については旧来様々な名称が使用されている（表 1）。

本ガイドラインでは、小児に見られる代表的な血管腫として、乳児血管腫（infantile hemangioma, IH）（図 8）、先天性血管腫（congenital hemangioma, CH）（図 9）、カポジ肉腫様血管内皮腫（kaposiform hemangioendothelioma, KHE）（図 10）、房状血管腫（tufted angioma, TA）を紹介する。その他の脈管性腫瘍に関しては軟部腫瘍に関する成書を参考にされたい。

① 乳児血管腫（IH）

乳児血管腫は生下時には存在しないが、生後 2～3 週間で出現して急激に増大したのち、5 歳ごろまでに自然消退する病変である。増大している時期には内皮細胞や周皮細胞の著明な増生がみられる（図 8-1～3）。血管腔は圧排されて閉塞し、一見管腔構造を認識し難いが、消退が始まると、丸く開いた血管腔が目立つようになる。やがて内皮細胞や周皮細胞はアポトーシスに陥り、肥厚した基底膜のみがみられるようになり、最終的には病変部の大半が脂肪や線維性組織に置

き換わる（図 8-4～6）。乳児血管腫の内皮細胞は、増殖期から退縮期まで、いずれの時期においてもグルコーストランスポーターの一種である glucose transporter protein-1 (GLUT-1)に対する免疫染色に陽性を示す（図 8-3, 6）[7]。鑑別が必要な他の血管腫では内皮細胞が GLUT-1 陰性を示すことより、鋭敏な鑑別方法として用いられる。ただし GLUT-1 は、脳の毛細血管や胎盤の血管、verrucous hemangioma などの一部の血管性病変にも陽性となることが報告されているため、GLUT-1 陽性であればすなわち乳児血管腫と診断できるわけではない。

② 先天性血管腫（CH）

生下時から存在する病変で、その後自然消退する急速退縮性先天性血管腫(rapidly involuting CH, RICH)、一部消退する部分退縮性先天性血管腫(partially involuting CH, PICH)、消退しない非退縮性先天性血管腫(non-involuting CH, NICH)に細分類される [1]。退縮が始まる前の RICH、PICH と NICH は、組織学的には鑑別が困難である。いずれも、拡張した静脈性の血管周囲に、内皮細胞と周皮細胞の増殖を伴った網目状の小血管からなる房状病変が認められる（図 9）。乳児血管腫と鑑別が必要となる場合もあるが、GLUT-1 に対する免疫染色は陰性である。

③ カポジ肉腫様血管内皮腫／房状血管腫（KHE/TA）

KHE では、細かい脈管が密に集簇して分葉状の胞巣を形成し、紡錘形細胞の束状増殖を伴う（図 10）[4]。胞巣は癒合傾向を示し、胞巣辺縁には拡張した脈管を散見する。リンパ管に関連する疾患とされ、免疫染色では主に胞巣辺縁部に D2-40 や Prox1 が陽性を示す [8, 9]。一方、TA の胞巣は概して小型で癒合傾向に乏しく、真皮に散在性に分布する(cannonball pattern)。また脈管腔を形成しない紡錘形細胞の増生は目立たない。免疫染色ではリンパ管マーカー陰性の症例が多い。

ただし、ISSVA 分類では KHE と TA の関連性が示唆されており、WHO 分類でも同じスペクトラムの腫瘍として扱われている [1, 4]。なお、KHE についてはリンパ管奇形（リンパ管腫）の病理診断の項も参考にされたい。

参考文献

1) ISSVA classification for vascular anomalies. http://www.issva.org/
2) Mulliken JB, Burrows PE, Fishman SJ. Mulliken & Young's Vascular Anomalies: Hemangiomas and Malformations. Oxford University Press (UK). 2nd ed. 2013.
3) 深山正久，森永正二郎．外科病理学．第 5 版. 2020.
4) The WHO Classification of Tumours Editorial Board (IRAC Editors; Dilani Lokuhetty, Valerie A. White, Ian A. Cree): Soft tissues. In WHO Classification of Tumours Editorial Board; WHO Classification of Tumours, 5th ed. Soft tissue and bone tumours. 2020.
5) Elder DE, Elenitsas R, Rosenbach M, et al. LEVER's Histopathology of the skin. 11th ed. 2015.
6) Goldblum JR, Folpe AL, Weiss SW. Enzinger and Weiss's soft tissue tumors. 7th ed. 2020.
7) North PE, Waner M, Mizeracki A, Mihm MC Jr. GLUT1: a newly discovered immunohistochemical marker for juvenile hemangiomas. *Hum Pathol.* 2000;31(1):11-22. doi: 10.1016/s0046-8177(00)80192-6.
8) Arai E, Kuramochi A, Tsuchida T, et al. Usefulness of D2-40 immunohistochemistry for differentiation between kaposiform hemangioendothelioma and tufted angioma. *J Cutan Pathol.* 2006;33(7):492-497. doi: 10.1111/j.1600-0560.2006.00461.x.
9) Hori Y, Ozeki M, Hirose K, et al. Analysis of mTOR pathway expression in lymphatic malformation and related diseases. *Pathol Int.* 2020;70(6):323-329. doi: 10.1111/pin.12913.

表　ISSVA 分類と病理診断に用いる成書における名称との比較

ISSVA 分類	Mulliken & Young's Vascular Anomalies における Old terminology	その他の成書中で用いられている ISSVA 分類と異なる名称
Arterio-venous malformation (AVM)	Arteriovenous hemangioma	動静脈血管腫 [a)] Arteriovenous hemangioma/hemangioma [b, c)] 滑膜血管腫 [a)] Synovial hemangioma [b)] 筋肉内血管腫 [a)] Intramuscular angioma [b)]
Venous malformation (VM)	Venous hemangioma Cavernous hemangioma Venous angioma Cavernous angioma Capillary-cavernous hemangioma	静脈性血管腫 [a)] Venous hemangioma [b)] 海綿状血管腫・類洞状血管腫 [a)] Cavernous hemangioma, Sinusoidal hemangioma [c)] 滑膜血管腫 [a)] Synovial hemangioma [b)]
Capillary malformation (CM)	Capillary hemangioma Naevus flammeus Port-wine stain	滑膜血管腫 [a)] Synovial hemangioma [b)] 筋肉内血管腫 [a)] Intramuscular angioma [b)] Nevus flammeus [c)]
Capillary-venous malformation (CVM)		筋肉内血管腫 [a)] Intramuscular angioma [b)]
Capillary-lymphatic malformation (CLM)	Hemolymphangioma Lymphangiohemangioma	
Lymphatic-venous malformation (LVM)	Hemolymphangioma Lymphangiohemangioma	筋肉内血管腫 [a)] Intramuscular angioma [b)]

Infantile hemangioma	Capillary hemangioma Cellular capillary hemangioma Capillary-cavernous hemangioma Juvenile hemangioma Infantile hemangioendothelioma Strawberry hemangioma	乳児型（若年性）血管腫 a)

＊従来使用されてきた呼称の数が多く命名方法も多岐にわたるため、単純な比較は困難であり、例外も存在する。

出典

a) 参考文献 2: 外科病理学, 第 5 版. 2020.

b) 参考文献 3: WHO Classification of Tumours, 5th ed. Soft tissue and bone tumours. 2020.

c) 参考文献 4: LEVER's Histopathology of the skin. 11th ed. 2015.

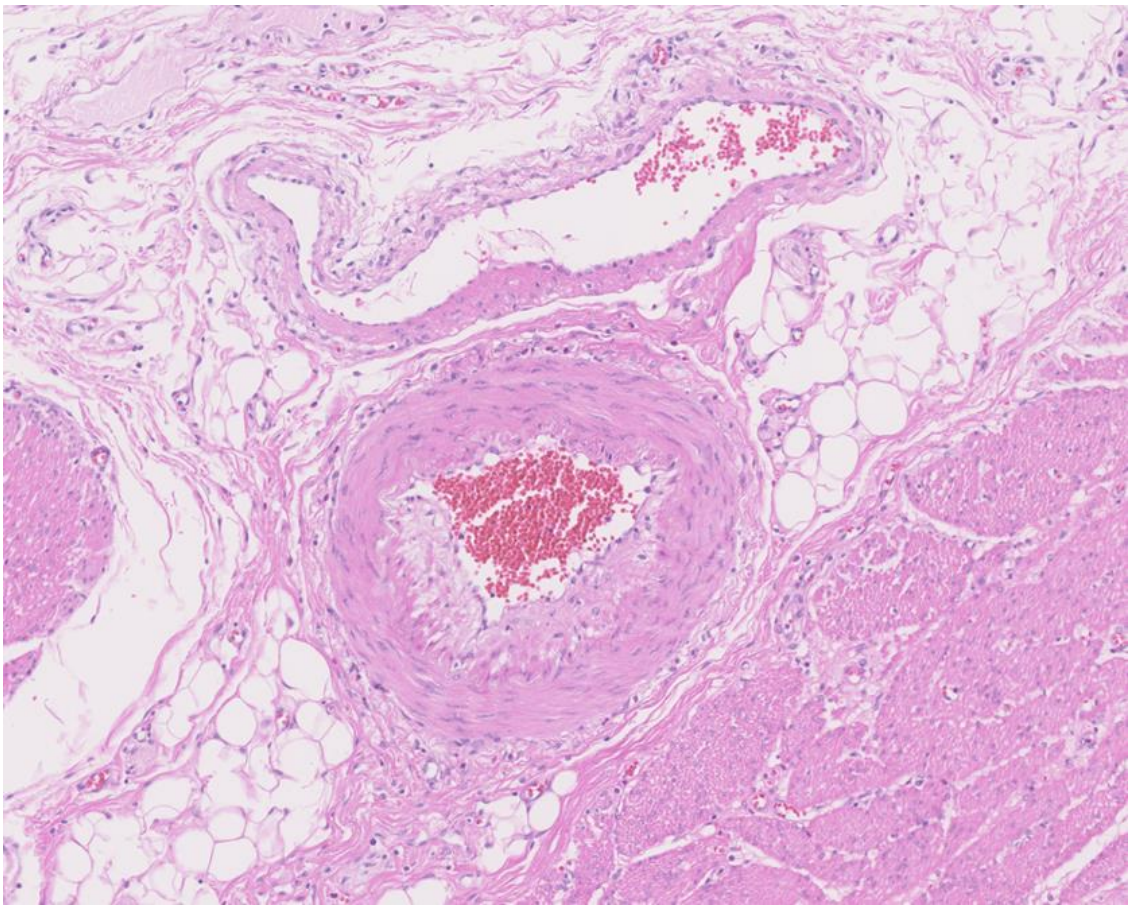

図1:厚い壁を持つ円形の動脈(A)と、薄い壁を持ち不整に拡張した静脈(V)が伴走しており、周囲の間質内には細い毛細血管(C)が散見される。

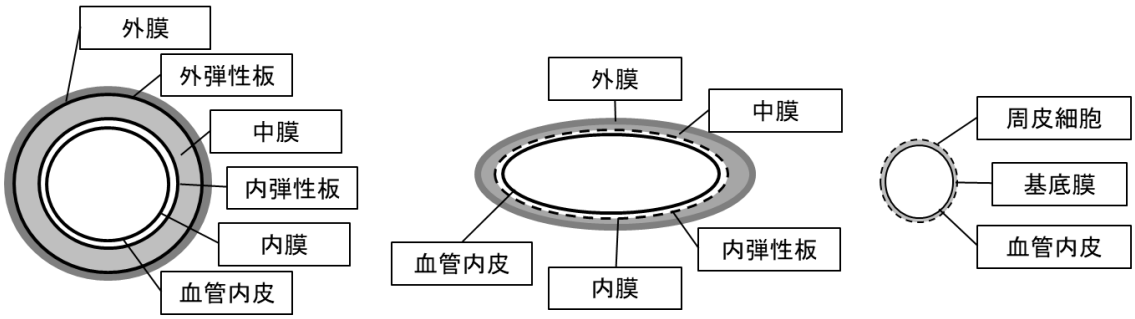

1: 動脈模式図　　2: 静脈模式図　　3: 毛細血管模式図

図 2 : 1. 動脈は薄い内膜、平滑筋を含む厚い中膜、線維性結合織からなる外膜をもつ。管腔の内側は内皮細胞に裏打ちされ、内膜と中膜、中膜と外膜はそれぞれ内弾性板、外弾性板に境されている。 2. 静脈は内皮細胞に裏打ちされた薄い内膜、平滑筋を含む中膜、よく発達した線維性結合織からなる外膜をもつ。内膜と中膜の間にみられる内弾性板は連続性を欠く。3. 毛細血管の壁は薄く、内側は内皮細胞に裏打ちされ、その外層に基底膜をもつ。基底膜のさらに外側にしばしば周皮細胞を認める。

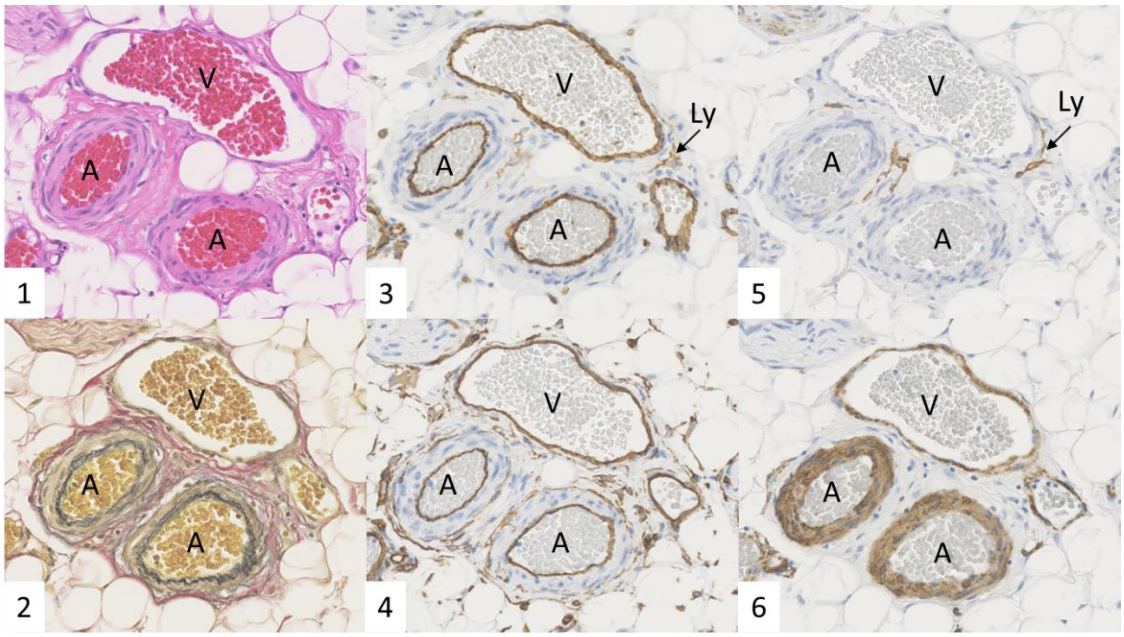

図 3 : 1. 小動脈と小静脈の HE 染色像。　2. EVG 染色では弾性線維が青黒色、平滑筋が黄色、膠原線維が赤色に染まる。動脈(A)には明瞭な内弾性板がみられるが、小静脈(V)壁の弾性線維層はほとんど認識できない。3. CD31 の免疫染色では血管内皮(A, V)が陽性となる。また一部のリンパ管(Ly)内皮も陽性を示す。 4. CD34 の免疫染色は CD31 と同様、血管内皮に陽性となるが、リンパ管内皮はほとんど染色されない。その他、背景の線維性結合織がしばしば陽性となる。 5. αSMA では動脈、静脈の周皮細胞および血管平滑筋が陽性となる。

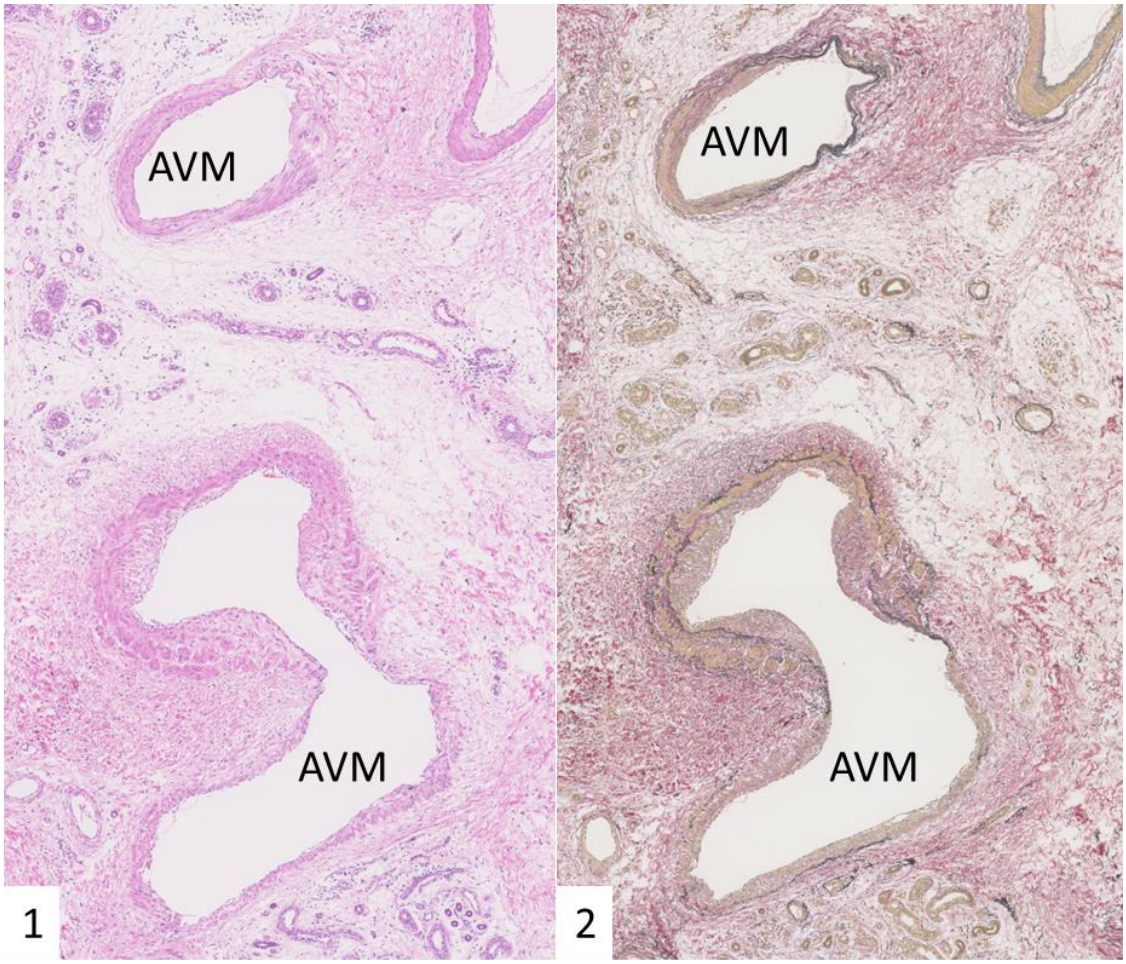

図 4：1. 動静脈奇形(AVM)の HE 染色像。不均一な厚さの壁を有し、不整な形態を示す、動脈とも静脈ともつかない奇形的な脈管構造が認められる。なお、ナイダスがどの脈管であるのかという点、背景の細かい脈管が病変の一部であるのか、既存の脈管であるのかという点については、分布から推測できることもあるが、病理組織標本での判定が困難なことも多い。 2. EVG 染色では、弾性線維や平滑筋などの成分が不均一に分布していることがわかる。

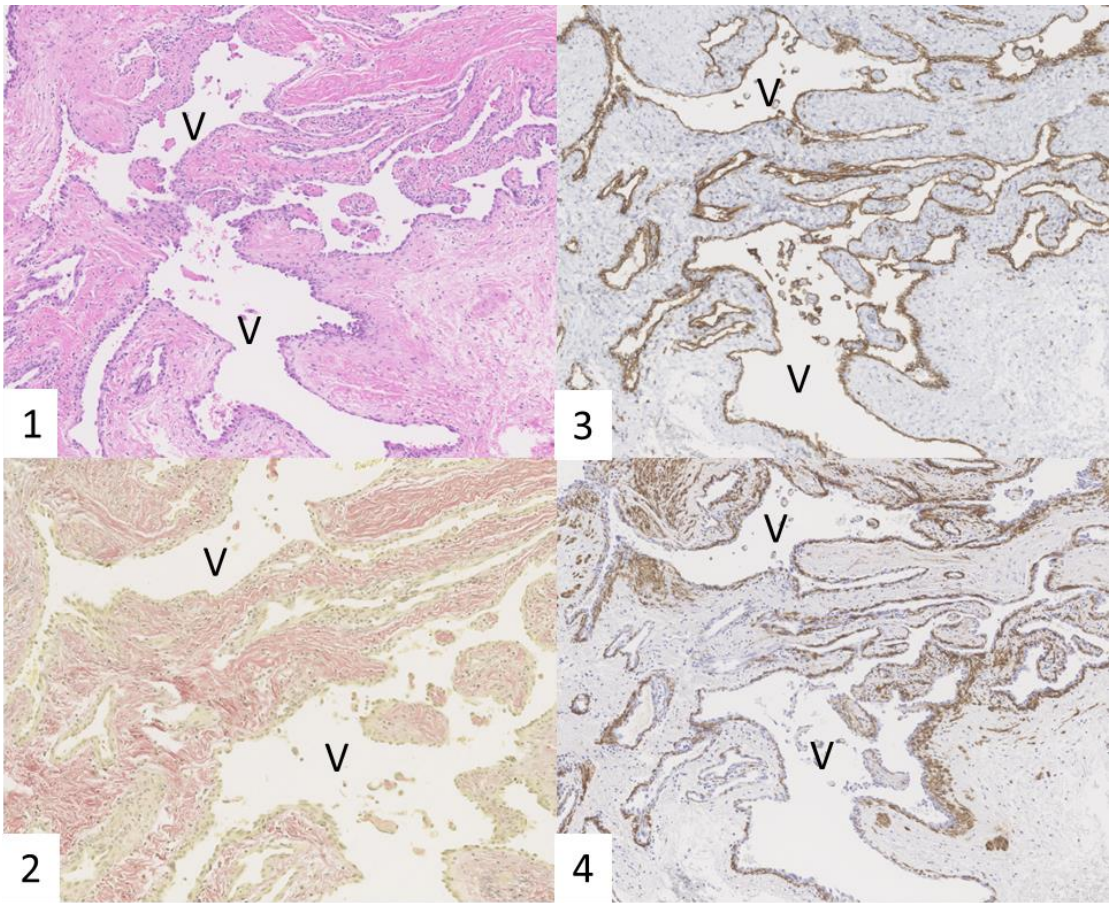

図 5 : 1. 静脈奇形(V)の HE 染色像。いびつに拡張した壁の薄い脈管構造が不均一に分布している。 2. EVG 染色では平滑筋が不均一に分布している。この症例では、弱拡大で容易に認識できるほどの弾性線維はみられない。3. CD31 の免疫染色では内皮が明瞭となるため、内腔の構造が認識しやすい。 4. α SMA 染色では平滑筋の不均一な分布が確認できる。

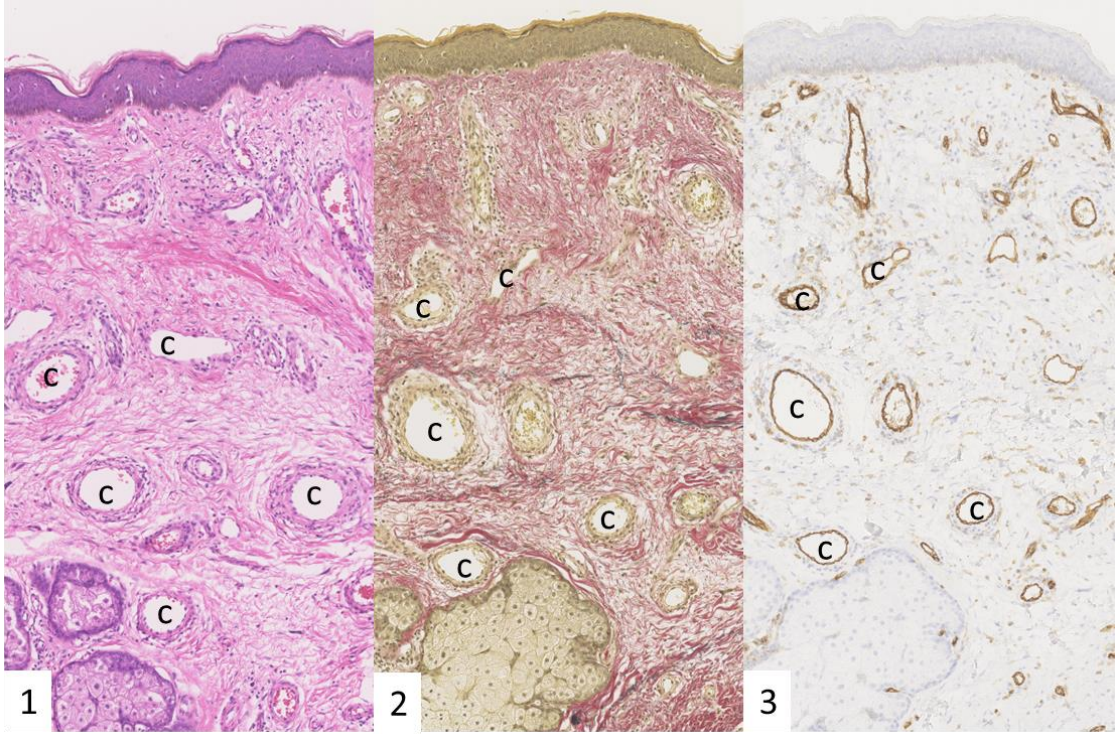

図 6：1. 壁肥厚をきたした毛細血管奇形(c)の HE 染色像。毛細血管にしては壁の肥厚が目立ち、円形に拡張した脈管も認められる。 2. EVG 染色で明瞭な内弾性板がみられず、小動脈ではなく毛細血管奇形の部分像として矛盾しない。 3. CD31 の免疫染色では内皮が陽性となり、病変の分布を認識しやすい。

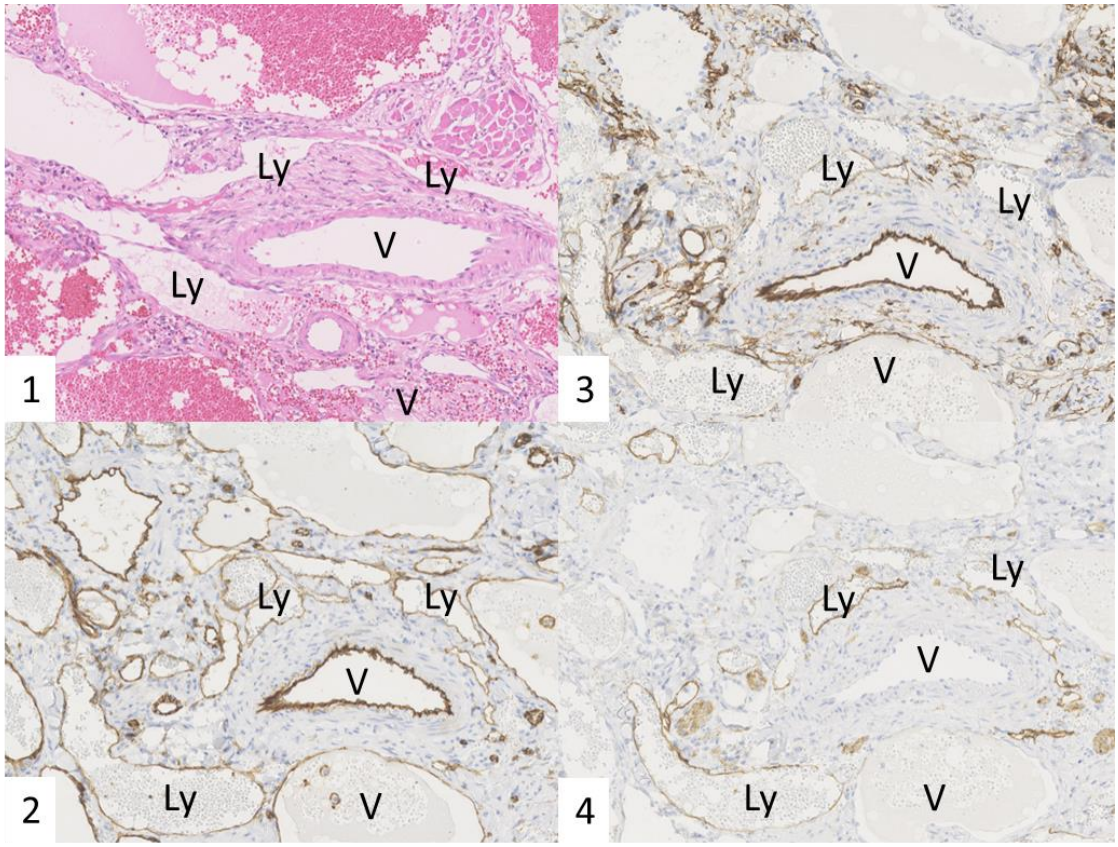

図 7：1. リンパ管静脈奇形（混合型脈管奇形のひとつ）の HE 染色像。不均一な構造の壁を有し、不整に拡張した脈管が集簇しており、一見、静脈奇形との鑑別が困難である。 拡張した脈管の一部には赤血球が充満しているが、同一の脈管内にリンパ液と考えられる好酸性の液体貯留もみられる。2. CD31 染色ではほぼすべての脈管の内皮が陽性を示す(V, Ly)。3. CD34 染色では、やや不明瞭であるが一部の脈管の内皮が陰性となる(Ly)。 4. D2-40 染色では CD34 染色で陰性であった脈管が陽性となり(Ly)、リンパ管成分の混在と考える。

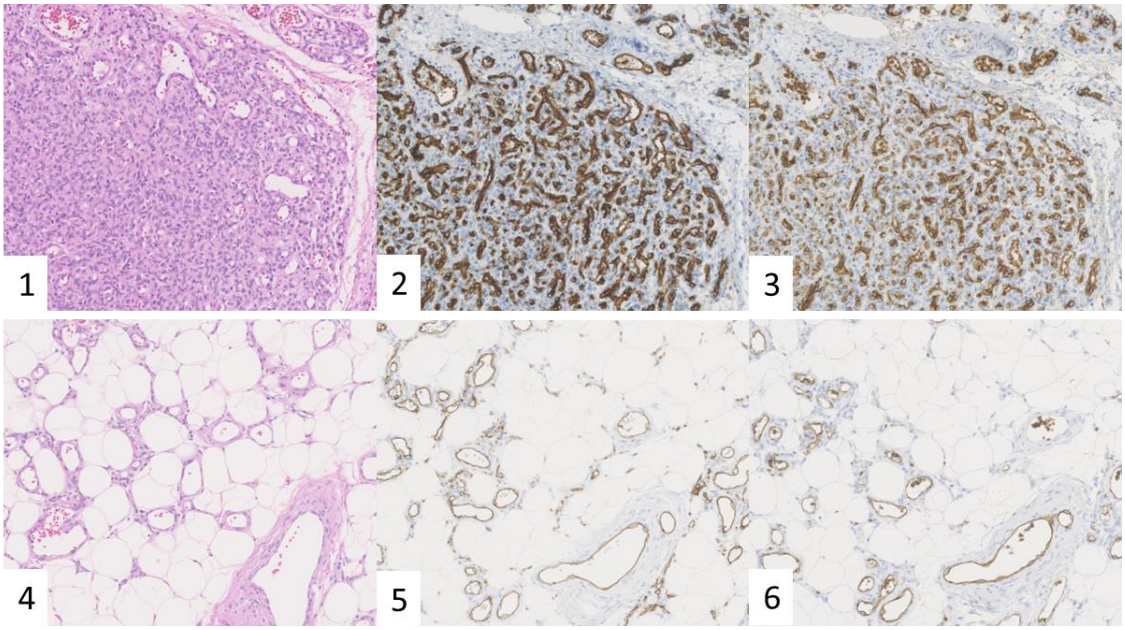

図 8：1. 乳児血管腫、増殖期の HE 像。細かい脈管構造が密に増生し、管腔が不明瞭な部分も多い。 2. CD31 染色では脈管構造を認識しやすい。 3. 内皮細胞には GLUT-1 が陽性を示す。 4. 乳児血管腫、退縮期（消退期）の HE 像。脈管構造の密度は著減し、脂肪織のなかに拡張した脈管が散在している。 5. CD31 染色における比較でも、脈管の減少が明らかである。 6. 退縮期（消退期）でも内皮細胞は GLUT-1 陽性となる。

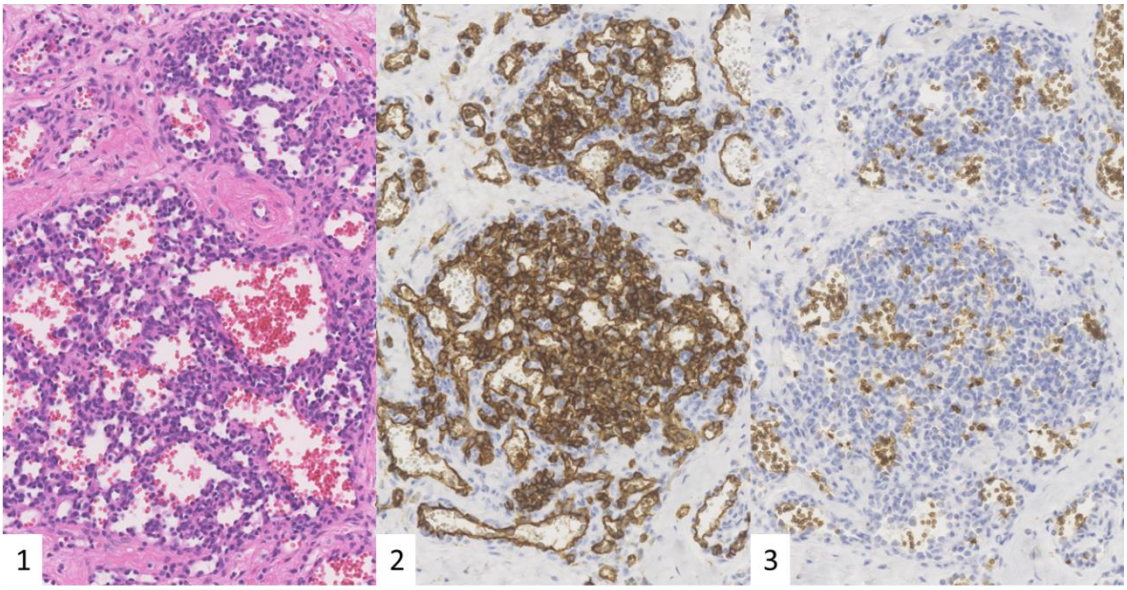

図 9：1. 先天性血管腫の HE 像。内皮細胞と周皮細胞の増殖を伴った房状の小血管の増生がみられ、拡張した血管が混在している。 2. CD31 染色では脈管の構造が認識しやすい。3. GLUT-1 染色では赤血球が陽性を示すが、先天性血管腫の増殖細胞は陰性である。

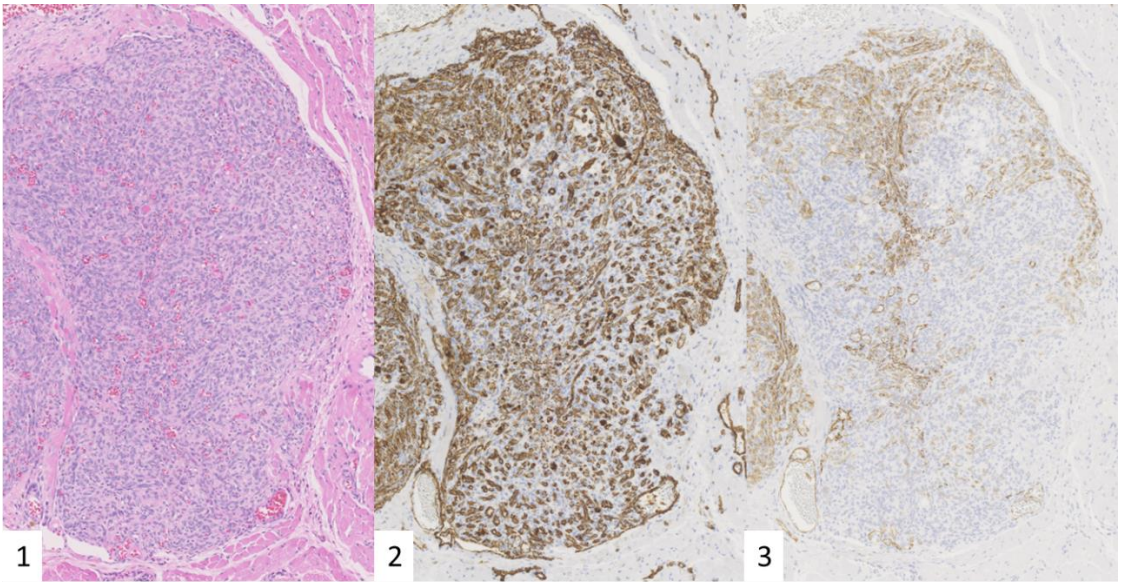

図 10：1.カポジ肉腫様血管内皮細胞腫の HE 像。血管内皮細胞および周皮細胞の増殖を伴った小血管が密に増生し分葉状に増殖している。 2. CD31 では分葉状病変の中に小血管構造が存在することが認識しやすい。 3. 結節辺縁部に D2-40 が陽性を示す。

3-2. リンパ管奇形（リンパ管腫）の病理診断

１． リンパ管の正常構造

循環器系は血管系とリンパ管系よりなる。このうち、リンパ管系は毛細血管より漏出し組織間を流れた間質液が毛細リンパ管に入ったリンパ（液）を血管に戻す系で、ほとんどの臓器に見出される。リンパ管系は血管系と異なり一方向性で、毛細リンパ管は盲管としてはじまり、次第に合流して大きいリンパ管へと移行し、最終的に胸管と右リンパ本幹を経て血液循環系に流入する。なお、中枢神経系、表皮、爪、角膜、関節、軟骨、骨髄、歯および胎盤にはこのようなリンパ管系は存在しないと考えられている。

リンパ管は血管と同様の構造を有しているが、壁構造は血管に比して不規則である。最内層の内膜は内皮細胞とよばれる単層の扁平な細胞とこれを支える基底膜および繊細な膠原線維よりなる。毛細リンパ管では透過性が大きいことを反映し、リンパ管内皮細胞の細胞質はきわめて薄く、基底膜は痕跡的もしくは欠如し、周皮細胞を欠く(図１A)。リンパ管は大きくなるにつれ、平滑筋よりなる中膜が内膜の外側の筋層として認められるようになる(図１B)。大型のリンパ管では縦走・輪走する筋層を有するが、これらの境界は明らかではない。外膜は外側の結合織である。平滑筋はリンパ液を前方に押し出すのにかかわり、内部には逆流を防ぐための弁を多数有する。また、大きなリンパ管の走行に沿って、リンパ節というリンパ組織の集合体であるリンパ節がある。免疫組織化学的にはProx1, D2-40 (podoplanin), VEGFR3, LYVE-1 などのリンパ管内皮細胞マーカーがリンパ管の同定に有用である[1)](図２)。

２．リンパ管異常症の分類

リンパ管病変の病理学的名称については歴史的に長らく混乱があった。従来のlymphangioma(リンパ管腫)、cystic hygroma（嚢胞性リンパ管腫）、cavernous lymphangioma(海綿状リンパ管腫)、lymphangioma circumscriptum（限局性リンパ管腫）な

どの腫瘍あるいは新生物を表す接尾辞’-oma’を用いた名称のほとんどは、リンパ管病変が腫瘍性性格を有すると考えられていた 19 世紀半ばに名付けられたものであった。近年、ほとんどすべてのリンパ管病変が奇形であると考えられるようになり、脈管病変に関する主要な国際学会である international society for the study of vascular anomalies (ISSVA)は脈管病変を、脈管腫瘍(vascular tumor)と脈管奇形(vascular malformation)とに分け、リンパ管病変はすべて lymphatic malformation（以下 LM）として分類した（ISSVA 分類 2018 年改定）（表 1）[2,3,4]。

３．リンパ管異常症の病理

（１） 肉眼所見

リンパ管奇形（リンパ管腫）は病変が局所に限局する一般型（嚢胞状）リンパ管奇形(common（cystic）LM)と全身性に生じるリンパ管腫症（lymphangiomatosis）がある。このうち一般型(嚢胞状)リンパ管奇形の好発部位は頸顔面部、腋窩部および胸部の軟部組織で、このほかに皮膚-皮下(cutaneous and subcutaneous LM)、腹腔内臓器（visceral LM:おもに腸間膜、脾臓)、骨(intraosseous LM)などにも発生する。発生部位は表在性であったり、深在性であったりするが、病変内への出血がなければ表面の皮膚の色調は正常である。リンパ管奇形は肉眼的に種々の大きさを呈し、境界明瞭な数個の大型の嚢胞状病変を形成するものから、間質成分の多い微小な嚢胞よりなる海綿（スポンジ）状のもの、さらには明らかな管腔構造を認めることのできないものまである。嚢胞の大きさによりマクロシスティックリンパ管奇形(macrocystic LM)、ミクロシスティックリンパ管奇形(microcystic LM)および混合型リンパ管奇形(mixed cystic LM)に分けられる。大小の嚢胞はしばしば混在して認められるため、診断に際しては病変内の多くの部分を観察する必要がある(図３)。

嚢胞の大きさの定義として決められたものはなく、嚢胞内容の吸引が容易であったり、嚢胞内に薬剤を注入することが可能であったりするものをマクロシストとし、逆に穿刺吸引

が困難であるものをミクロシストとしている。しかしながら軟部腫瘍の標準的教科書であるSoft tissue tumors第７版では大型のリンパ管が0.5 cmより大きいものを嚢胞性リンパ管奇形、これより小型の管腔よりなるものを海綿状リンパ管奇形としている。また、脈管奇形の教科書であるVascular anomalies第２版では１ cmを嚢胞の大きさの境界としている[5,6]。したがって、嚢胞の大きさの目安として0.5〜1 cmより大型の嚢胞をマクロシストとし、これより小型の嚢胞をミクロシストと分けるのが実用的であろう。

（２） 顕微鏡所見

リンパ管奇形は結合織内に発生し、発生部位、嚢胞の大小にかかわらず病変は管腔内面を正常のリンパ管と同様、扁平な内皮細胞によって裏打ちされたリンパ管よりなる。嚢胞性リンパ管奇形では壁に平滑筋を認めることが多いが、海綿状リンパ管奇形では目立たない。しかしながら、これら大小の嚢胞はしばしば混在して、一つの病変内に種々の大きさの拡張したリンパ管構造が認められる。嚢胞内面は平坦で凹凸が目立つことがあるが、乳頭状構造や腺管構造の形成はない。リンパ管奇形の内部には蛋白様物質、リンパ球を認め血液がみられることもある（図４）。前述したリンパ管内皮細胞マーカーを用いた免疫組織化学は血管腫・血管奇形との鑑別に有用だが、リンパ管奇形では内皮細胞が菲薄であったり、欠いたりすることがあるため、内皮細胞の核、細胞質を確認しながら判定する。血管内皮細胞マーカーであるCD31はリンパ管にも種々の程度で陽性所見を呈する。また、CD34もリンパ管にわずかに陽性を呈することがあるため注意を要する。間質にはリンパ球集簇が認められることがある。感染を繰り返すと、炎症や浮腫を呈し、線維化に陥る。同様の変化は治療後にも認められることがあるが、その程度は症例によって様々である。なお、リンパ管奇形と血管奇形が一つの病変内に認められる場合は、優勢な成分にもとづき capillary-lymphatic malformation(CM+LM, CLM), lymphatic-venous malformation(LM+VM, LVM), capillary-lymphatic-venous malformation(CM+LM+VM, CLVM), capillary-lymphatic-arteriovenous malformation(CM+LM+AVM, CLAVM), capillary-lymphatic-venou-arteriovenous

malformation(CM+LM+VM+AVM, CLVAVM)などと診断する。

皮膚・粘膜のリンパ管奇形（限局性リンパ管腫, superficial lymphatic malformation, <lymphangioma circumscriptum>）は皮膚表面の表皮下小水疱として見られるもので、皮膚科の代表的な教科書であるLever’s Histopathology of the skin第11版には記載があるが、ISSVA分類には含まれていない[6)]。

リンパ管奇形のうち全身性に発生するものはリンパ管腫症(lymphangiomatosis)もしくは全身性リンパ管異常（generalized lymphatic anomaly, GLA）といい、骨や内臓（脾、肺・胸膜、肝、小腸）など複数臓器を侵す。組織学的な基本構造はcommon（cystic）LMと同じで、顕微鏡像だけで両者を鑑別することはできない。しかしながらGLAでは篩状の内部構造の複雑なリンパ路形成を認めることがある。また、円形核を有する内皮細胞が目立つこともある（図５）。GLA の予後不良病変にカポジ型リンパ管腫症（kaposiform lymphangiomatosis, KLA)がある。KLA ではカポジ肉腫様血管内皮細胞腫(kaposiform hemangioendothelioma, KHE）と類似した未熟な紡錘形細胞の集簇巣（kaposiform foci）を認める[7,8)]　(図6)。KLAとKHEは組織学的類似性が多いものの、臨床病理学的には異同がある。KHEは乳児期に発生することの多い、単発性で局所侵襲性の血管腫瘍であるが、治療反応性は良好である。一方、KLAは小児期に発生することが多く、多発性である。両者ともカサバッハ・メリット現象を呈するが、KHEに比してKLAではその症状は軽い。KLAではリンパ管様の脈管も紡錘形細胞のいずれも Prox1、podoplanin が免疫組織学的に陽性であるが、KHEでも紡錘形細胞がProx1, podoplaninなどが陽性であるため、病理学的診断には注意を要する。Kaposiform fociが含まれていない場合、GLAとKLAの鑑別は困難である。

骨破壊性病変を伴うリンパ管奇形としてGLAのほかにゴーハム（Gorham-Stout disease, GSD）病がある。GSD は進行性の溶骨性変化を伴う菲薄な洞様のリンパ管増生を髄腔内に認め、“disappearing bone disease”といわれる。GLAとゴーハム病は一部でオーバーラップしている可能性があるが、異同は未だ明らかではない。GLAでは菲薄化した骨梁に骨芽細胞

や破骨細胞、ハウシップ窩を認めることは少ないのに対し、GSD では骨梁はより不整で、破骨細胞や骨芽細胞が目立ち、骨髄の線維化を伴うということが顕微鏡的な鑑別点として挙げられている（図７）。嚢胞形成のないリンパ管奇形は channel type とされる[9]。

原発性リンパ浮腫(primary lymphedema)はリンパ管の先天的低形成・無形成や機能不全により、四肢、特に下肢を中心にリンパ浮腫を発症し、慢性的に経過する疾患である。症状、経過は多様であるが、発症時期により、先天性（1 歳未満）、早発性（1～35 歳）、遅発性（36 歳以上）の 3 型に分類される（Kinmonth の分類）。ISSVA 分類では以下のように 8 つに再分類されている。カッコ内は発症に関連するとされる遺伝子異常であるが、異常が確定されるのは一部で、依然として不明な点が多い[10]。Nonne-Milroy syndrome(*FLT4/VEGFR3*)、primary hereditary lymphedema(*VEGFC*), lymphedema-distichiasis(*VEGFC, GJC2/Connexin47*), hypotrichosis-lymphedema-telangiectasia(*FOXC2*), primary lymphedema with myelodysplasia(*GATA2*), primary generalized lymphatic anomaly (Hennekam lymphangiectasia-lymphedema syndrome)(*CCBE1*), microcephaly with or without chorioretinopathy, lymphedema, or mental retardation syndrome(*KIF11*), lymphedema-choanal atresia(*PTPN14*)が挙げられている（表）。

本項では、リンパ管異常症の病理学的診断名を ISSVA 分類に準拠したが、日常診断では混乱を避けるため、必要に応じて旧称を併記することを薦める。病理組織学的診断の流れについて図８に記載する。

参考文献

1) Mulliken & Young's Vascular Anomalies: Hemangiomas and Malformations. Oxford University Press (UK); 2nd ed.2013, p.420-432

2) ISSVA classification for vascular anomalies. http://www.issva.org/

3) Wassef M, Blei F, Adams D, et al; ISSVA Board and Scientific Committee. Vascular anomalies classification: Recommendations from the International Society for the Study of Vascular Anomalies. *Pediatrics*. 2015;136(1):e203-e214. doi: 10.1542/peds.2014-3673.

4) Carqueja IM, Sousa J, Mansilha A. Vascular malformations: classification, diagnosis and treatment. *Int Angiol*. 2018;37(2):127-142. doi: 10.23736/S0392-9590.18.03961-5.

5) Goldblum JR, Folpe AL, Weiss SW. Enzinger and Weiss's soft tissue tumors. 7th ed. Elsevier. Philadelphia, p817-836. 2020

6) Elder DE, Elenitsas R, Rosenbach M, et al ed. Lever's Histopathology of the skin. 11th ed. Wolters Kluwer, Philadelphia, p.1291-1295. 2015

7) Croteau SE, Kozakewich HPW, Perez-Atayde AR, et al. Kaposiform lymphangiomatosis: a distinct aggressive lymphatic anomaly. *J pediatr*. 2014;164(2):383-388. doi: 10.1016/j.jpeds.2013.10.013.

8) Le Huu RA, Jokinen CH, Rubin BP, et al. Expression of Prox1, lymphatic endothelial nuclear transcription factor, in Kaposiform hemangioendothelioma and tubted angioma. *Am J Surg Pathol*. 2010;34(11):1563-1573. doi: 10.1097/PAS.0b013e3181f6076f.

9) Lala S, Mulliken JB, Alomari AI, Fishman SJ, Kozakewich HPW, Chaudry G. Gorham-Stout disease and generalized lymphatic anomaly--clinical, radiologic, and histologic differentiation. *Skeletal Radiol*. 2013;42(7):917-924. doi: 10.1007/s00256-012-1565-4.

10)大原國章、神人正寿編. 血管腫・血管奇形臨床アトラス. 南江堂. 東京、p.130-133. 2018

リンパ管異常症(Lymphatic malformation: LM)		
	一般型(嚢胞状）リンパ管奇形(common (cystic) LM)	
		マクロシスティックリンパ管奇形(macrocystic LM)
		ミクロシスティックリンパ管奇形(microcystic LM)
		混合型リンパ管奇形(mixed LM)
	全身性リンパ管異常(generalized lymphatic anomaly, GLA)	
		カポジ型リンパ管腫症 (kaposiform lymphangiomatosis, KLA)
	ゴーハム病(LM in Gorham-Stout disease)	
	リンパ管拡張症(channel type LM)	
	後天性進行性リンパ管腫(“acquired” progressive lymphatic anomaly (so called acquired progressive “lymphangioma”)	
	原発性リンパ浮腫（primary lymphedema）	
	その他	

表１　リンパ管異常症の ISSVA 分類（２０１８年改訂版）

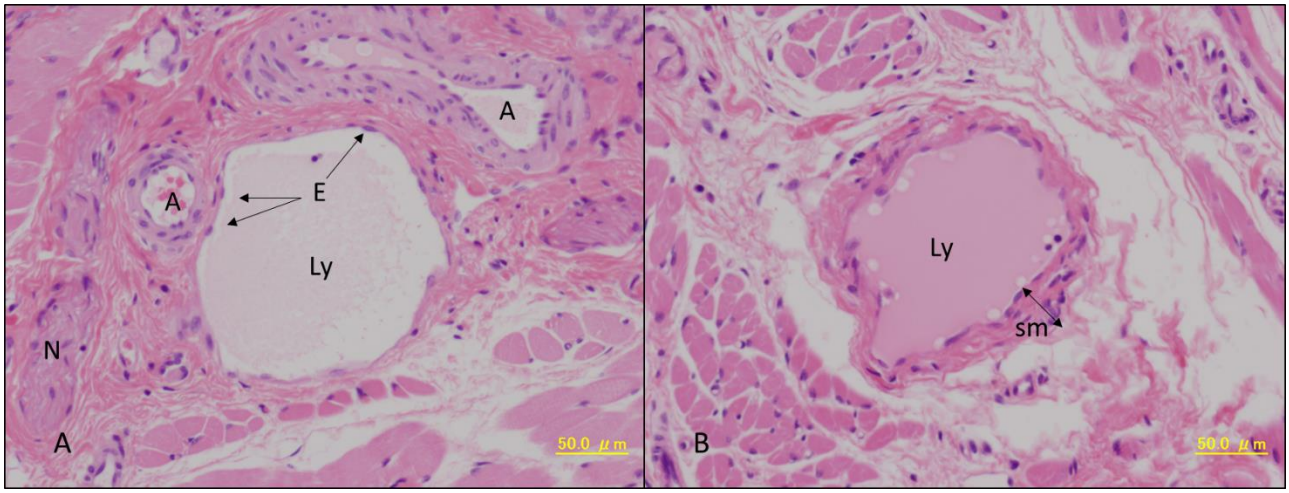

図１　A:毛細リンパ管(Ly)は１層の内皮細胞（E)によって裏打ちされ、壁は小動脈（A)に比して菲薄である。B:中径のリンパ管(Ly)になると、壁に平滑筋(sm)よりなる中膜が認められるようになる。リンパ管内にはリンパ液が認められる。N:神経。

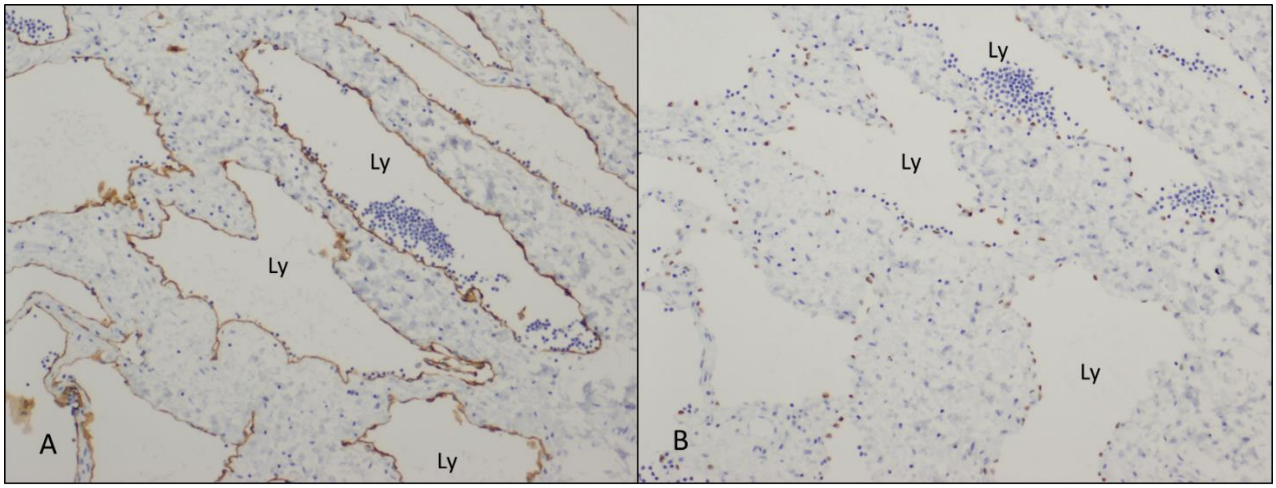

図２　免疫組織化学　A.　D2-40. リンパ管（Ly）の内皮細胞に陽性を示す。B. Prox１はリンパ管内皮細胞の核に陽性となる。

図３　混合型リンパ管奇形（腸管膜内）　大きな嚢胞を形成する部分（M)から小径のリンパ管よりなる海綿（スポンジ）状の部分（C)が混在して認められる。

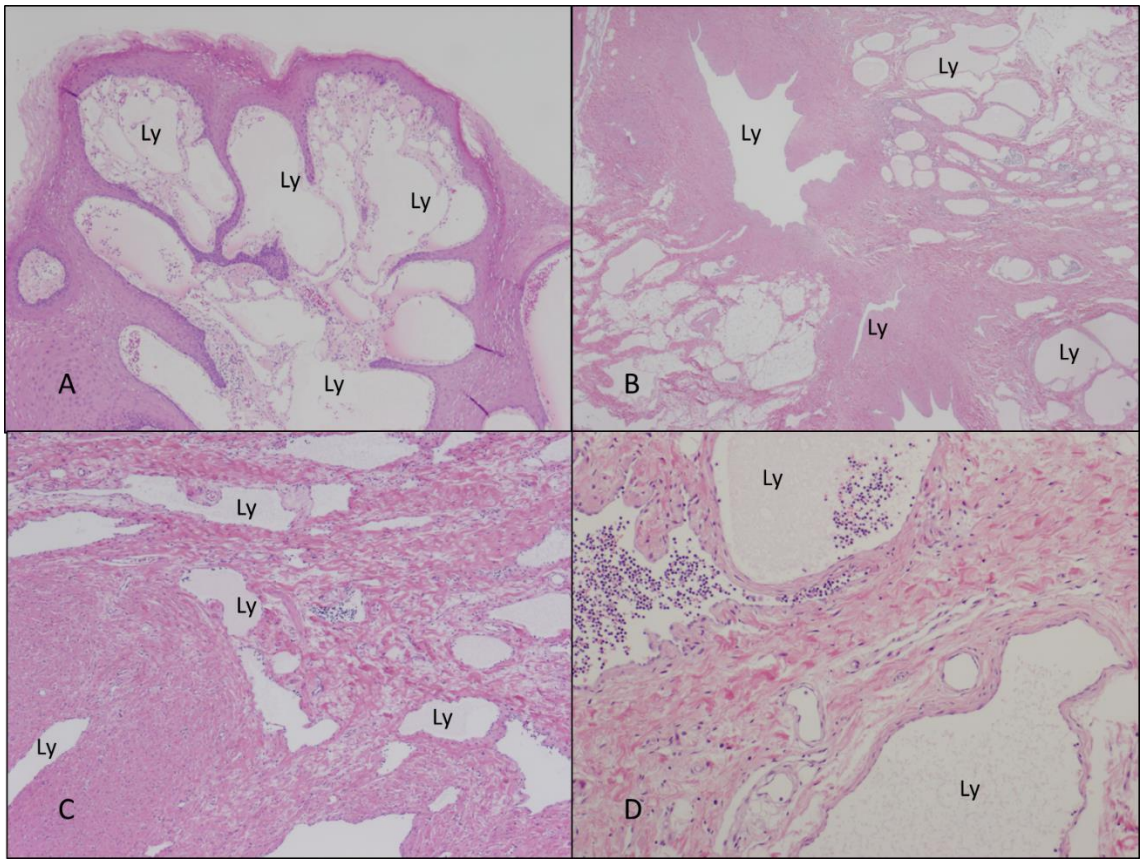

図４　リンパ管奇形 A. 真皮内に嚢胞上に拡張したリンパ管(Ly)を多数認める。B, C.軟部組織内では既存の結合組織内に大小の種々の厚さの壁を有するリンパ管が不規則にひろがってみられる。D.リンパ管内にはリンパ液、リンパ球が認められる。

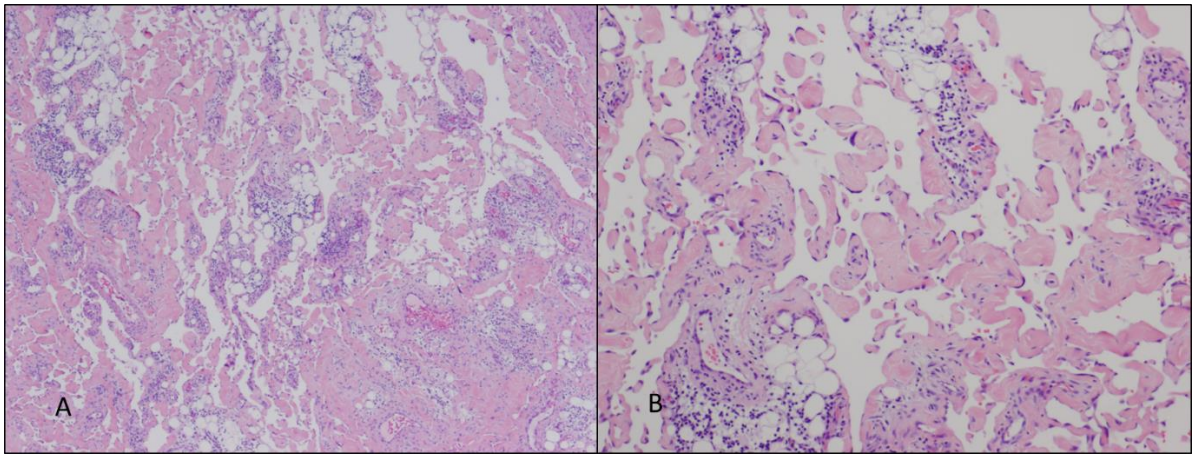

図５　全身性リンパ管異常（GLA）A. 篩状の脈管網形成を認める。B. 内腔の構造は不規則で、内皮細胞の核がやや目立つ。

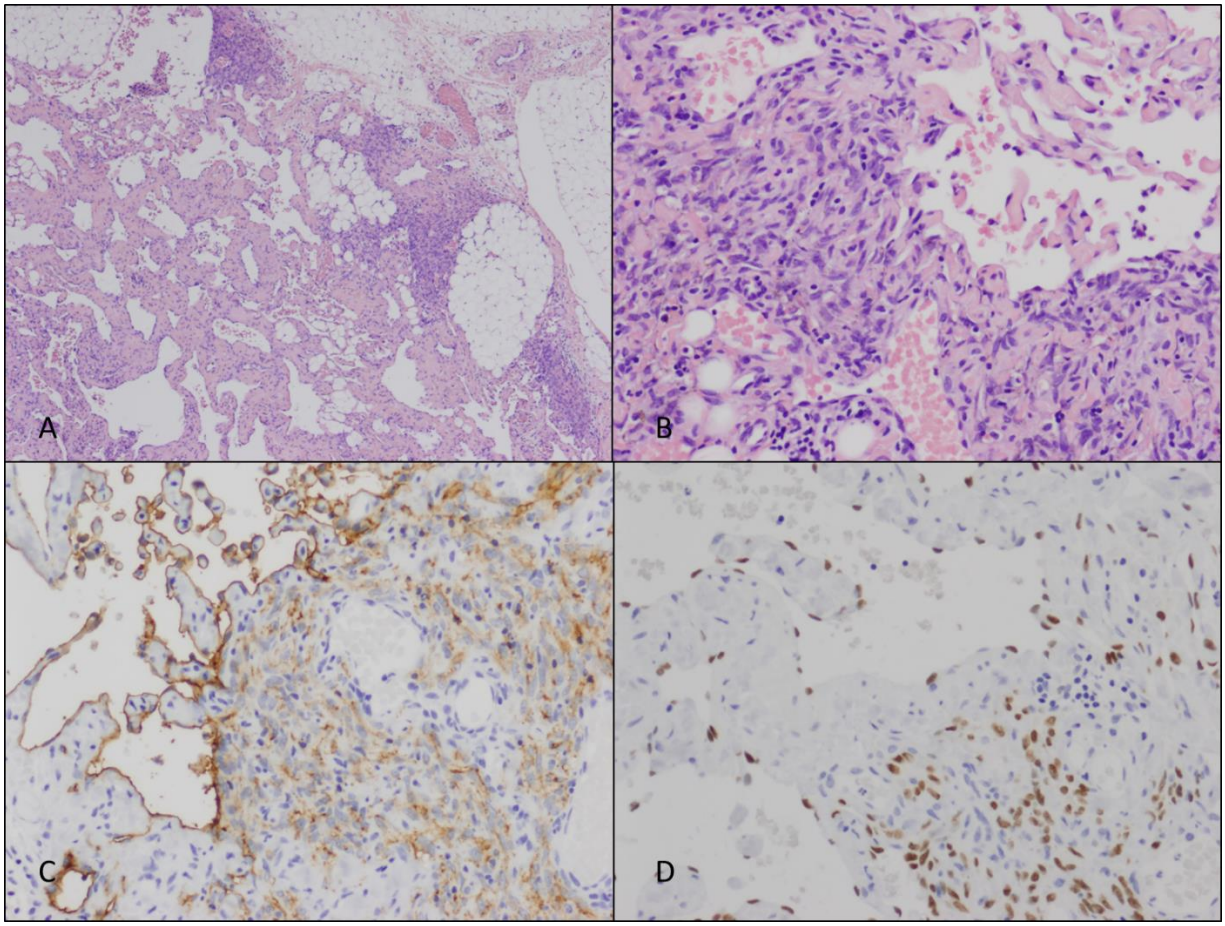

図６　カポジ型リンパ管腫症(KLA) A. 篩状の内部構造不規則な多数のリンパ管とともに、細胞密度の高い部分が散見される。B. 細胞密度の高い部分では紡錘形細胞が束状に増殖している。C, D. 免疫組織化学 C. D2-40 リンパ管内皮細胞および紡錘形細胞が陽性を示す。D. Prox1；リンパ管内皮細胞および紡錘形細胞の核が陽性を示す。

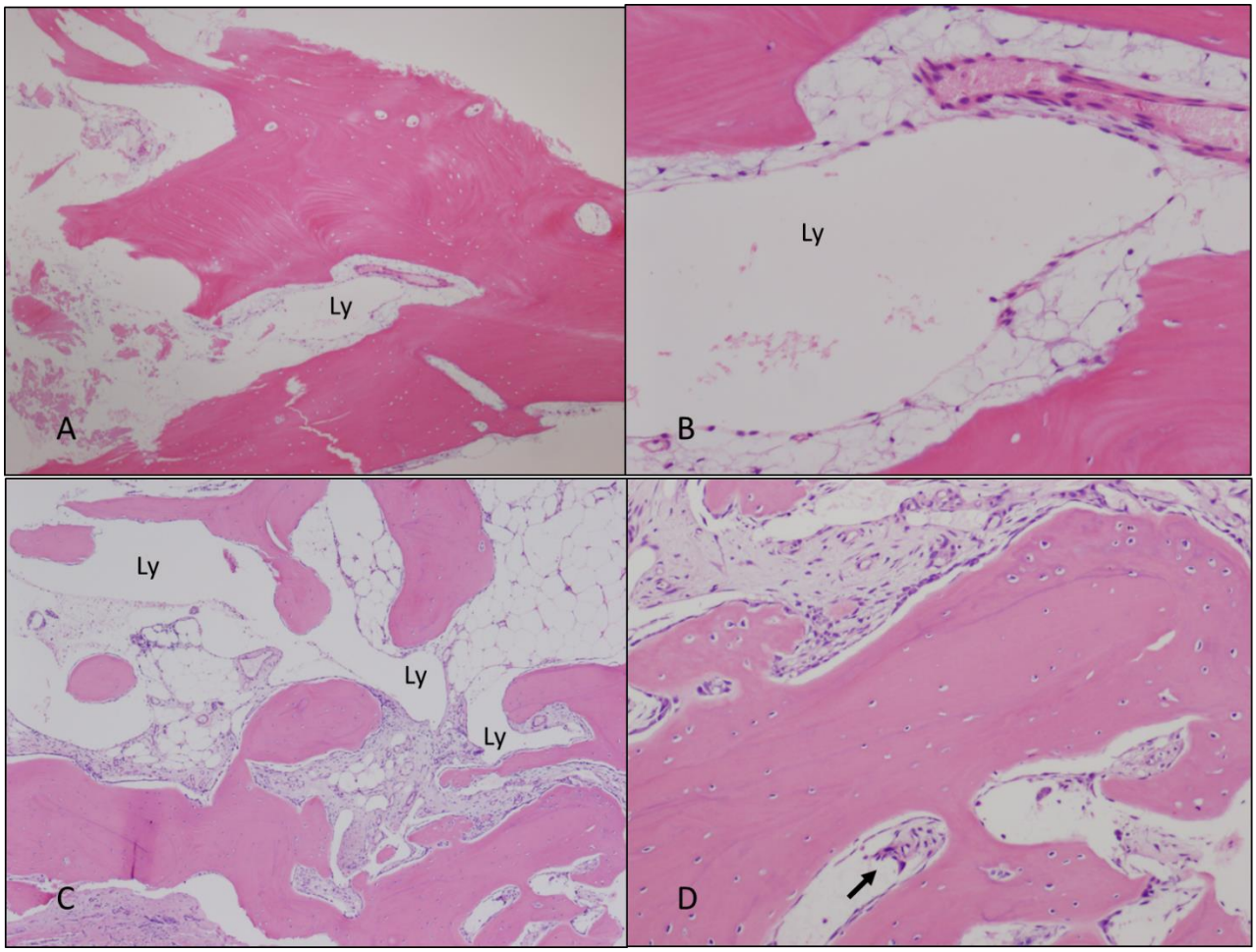

図７　全身性リンパ管異常（A,B)とゴーハム病（C,D）A. 骨梁間に拡張したリンパ管が認められる。B. 破骨細胞などは目立たない。C. 不規則に拡張したリンパ管が菲薄化を伴った不規則な骨梁間に認められる。D. 病変内には破骨細胞による骨梁吸収像（矢印）が見られる。

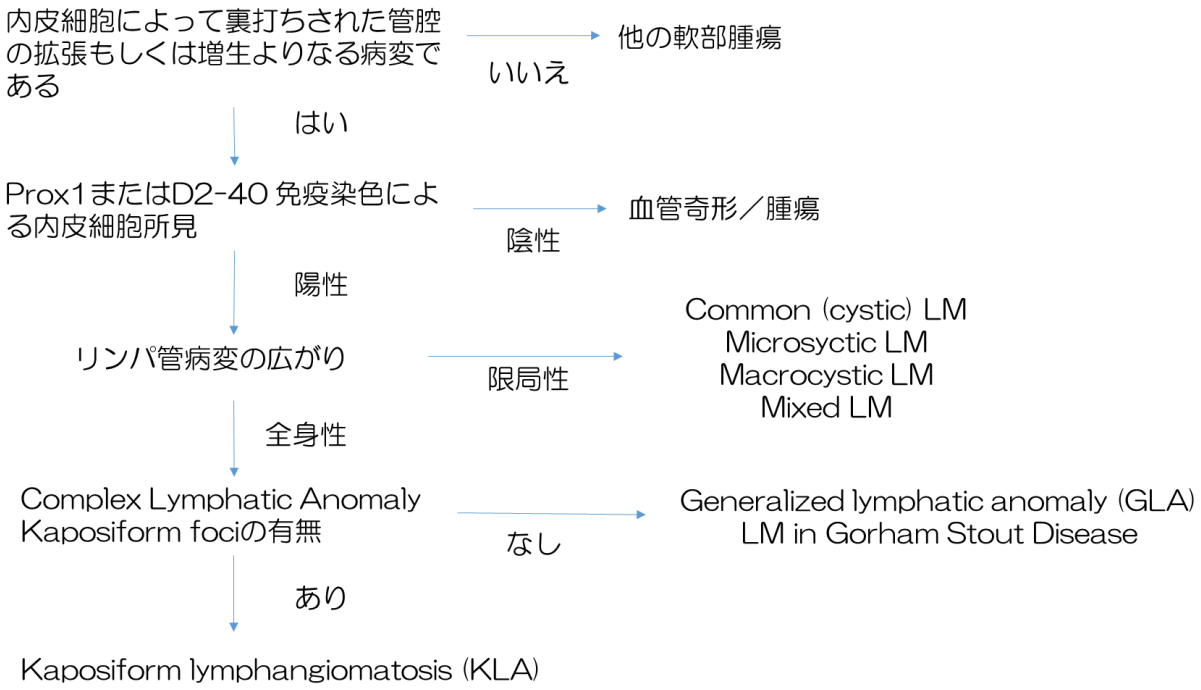

図８　リンパ管異常症の組織診断

4-1. 分子生物学（血管系）

血管形成の分子機序における基本的原理と血管奇形の遺伝子異常

はじめに

血管は胎児期の脈管形成から始まり、様々な血管リモデリングの過程をへて、全身にくまなく血管網を張り巡らさせる。胎児期の脈管形成期の遺伝子異常においては、先天的な血管奇形を生じさせ、また出生後の体細胞の遺伝子変異においても血管構造に関わるメカニズムに支障が生じると、血管の異形成から血管奇形が生じうる。本診療ガイドラインを理解する上で、血管形成の分子メカニズムの概要を認識することは非常に重要である。そこで、本稿では、血管形成が胎児期にどのように発生し、どのような過程をへて成熟血管へと成長していくのか、従来から判明してきているその分子機序を概説し、どのような遺伝子の変異が血管奇形で報告されてきているのか、2018 年 5 月に改訂された ISSVA classification for vascular anomalies に記載の項目に従って列挙したい。

1）血管機能

血管は血液成分を組織深部まで送達するパイプとしての機能を持つことは周知であるが、その他の機能として、筋性動脈ではその弛緩収縮により血圧の調節を行い、毛細血管で酸素養分の供給が営まれ、そして細静脈では炎症部位に白血球の浸潤が誘導される。また、血管細胞は組織細胞との直接的な相互作用により、組織形成に機能する分子を分泌して組織の恒常性を維持する。例えば、造血幹細胞や神経幹細胞などの体性組織幹細胞は、血管領域を生態学的適所（ニッチ）として棲息し、血管細胞の分泌する分子によって幹細胞の自己複製の誘導や未分化性維持などの幹細胞性が誘導される。血管細胞とは、血管の最も内腔を一面に覆う血管内皮細胞とその周囲で内皮細胞と接着する壁細胞（毛細血管ではペリサイト、それより管腔の大きな血管では平滑筋細胞）であるが、主に幹細胞性と関わるのは血管内皮細胞と考えられている。

また、臓器特異的な血管内皮細胞の機能も明らかになりつつある。例えば骨髄の洞様血管の形成には、notch シグナルが重要で、notch を内皮細胞特異的に欠損させると、血管形成が不十分になり、この場合骨形成も不十分になる。肝臓では、類洞血管を構築する内皮細胞が分泌する HGF や Wnt2 が肝細胞の維持や再生に重要な役割を果たす。このように血管内皮細胞から分泌され、組織形成に影響を与える分子は、angiocrine factor（アンジオクライン因子）と呼ばれている。血管は臓器の構造

的な多様性にも適合することができる。例えば腎臓の糸球体形成、内分泌組織における有窓性血管の形成などの構造的特徴に適応する。また、血管には動静脈、毛細血管が存在するが、近年その手法が確立してきた single cell RNA sequence (scRNA-seq)解析から、それぞれ、動脈、静脈、毛細血管血管内皮細胞は特徴を持った遺伝子発現パターンを示し、それぞれの血管に特有の機能をもたらしていることが明らかになってきた。また、既存の血管の中に血管内皮細胞の幹細胞様細胞が存在しており、これが血管の維持や再生に重要な役割を有することが判明してきた。

2)血管の発生(脈管形成／血管発生)

胎児期早期に血管が存在しない組織における血管の形成は、中胚葉から血管前駆細胞(アンジオブラスト)を経て血管内皮細胞への分化が生じ、血管内皮細胞による管腔形成から始まる。この過程は脈管形成あるいは血管発生と呼ばれ(図1)、後述の既存血管から新しい血管分岐が形成される血管新生の過程とは異なっている。

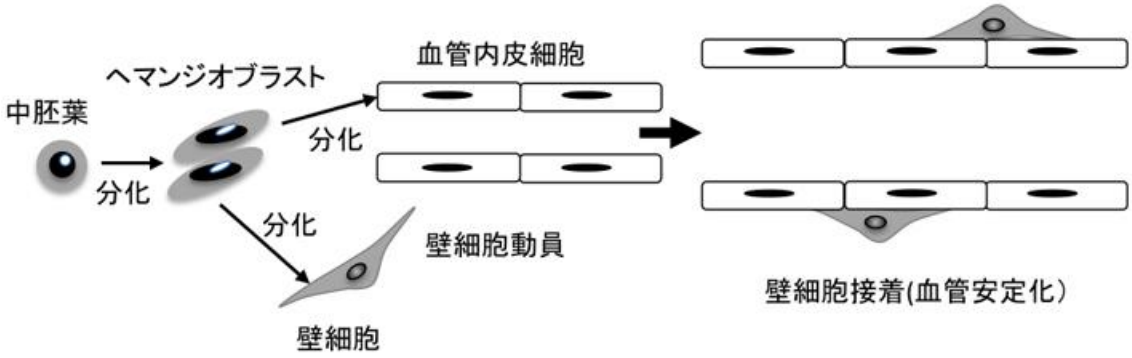

図1 脈管形成の模式図。

中胚葉の発生や中胚葉から内皮細胞系列の細胞への分化決定に、bone morphogenetic protein 4 (BMP4)によるシグナル制御や fibroblast growth factor 2 (bFGF)刺激がそれぞれ重要である。Indian hedgehog (IHH)は、血管内皮細胞の分化誘導に重要であることが示唆されているが、ただしこの分化はヒトES細胞を用いた内皮細胞への分化系解析において見いだされたものである。中胚葉細胞からの内皮細胞の分化において、E-26-specific (ETS) 転写因子ファミリーのER71 (ETS-related 71, 別名 ETV2)が重要な機能を果たす。この分子は、血管系や造血系の発生分化に重要で、血管奇形とも関わるVEGFR2 (vascular endothelial growth factor receptor 2), Tie2, Scl, Notch4, そしてNFATC1 (nuclear factor of activated T cells, cytoplasmic1)の発現を調節する転写因子Fox (forkhead transcriptional factor)-C2と相互作用して、造血系細胞や血管系細胞の発生に必須の機能を果たす。

中胚葉から発生した血管内皮細胞は血管内皮成長因子(vascular endothelial growth factor; VEGF)により、その受容体であるVEGFR1, 2, 3の中でも特にVEGFR2を介して、内皮細胞の増殖や管腔形成、そして運動能が誘導され、管腔を有する血管が形成される。一般的に、成熟した血管は、内皮細胞の周囲に壁細胞が接着して安定構造を呈するが、胎児期早期に形成される血管は、壁細胞の裏打ちを伴わず、未成熟な血管である。このような血管では、血管径は一様に拡大しており、原始血管叢とよばれる。この血管叢は、様々な過程を経て大中小の階層性を有する血管に成長していく。この過程はリモデリングと呼ばれ、複数の機序が介在する。例えば、内皮細胞への壁細胞の裏打ち、血管同士の融合によって血管径の太い血管の形成。一本の血管から複数の血管が血管の走行にそって縦方向に分断する嵌入型血管新生。また既存の血管から新しい血管分枝が発芽して、無血管野に侵入していく発芽的血管新生。逆に余剰に形成された血管は内皮細胞のアポトーシスにより退縮する。

3)発芽的血管新生

成体において、様々な病態で観察される血管形成は、既存の血管から新たな血管分岐が発生する発芽的血管新生の過程により主に誘導される。血管新生は、腫瘍血管新生や網膜症の異常血管などの形成に関与することから、この発芽的血管新生の分子メカニズムは病態を改善する格好の治療ターゲットである。

従来、血管新生が生じる際には、既存の血管内の内皮細胞が一様に増殖を始め、新規血管分枝を形成すると考えられてきた。しかし、この過程には少なくとも異なる3種の内皮細胞が関わっている(図2)。

低酸素や炎症により分泌される VEGF などの血管系サイトカインが既存の血管を刺激すると、Tip（先端）細胞と呼ばれる細胞が発生する。この細胞は多くの糸状仮足を発現しており、血管内皮細胞の遊走因子を感知し、血管分岐の先端を移動して、新規の血管が必要とされる領域に入り込んでいく。Tip 細胞には増殖性はないと考えられているが、その後方に、Tip 細胞に接着して、増殖活性の高い Stalk（茎）細胞と呼ばれる内皮細胞が存在する。この増殖活性から、Stalk 細胞は新規血管の長さを調整すると考えられている。Tip 細胞と Stalk 細胞が入れ替わる可能性も示唆されているが、まだ明確ではない。最近、血管新生の際に、組織周囲のマトリックスのリモデリングを誘導する breach（ブリーチ）細胞の存在も scRNA-seq の解析結果により明らかにされてきている。

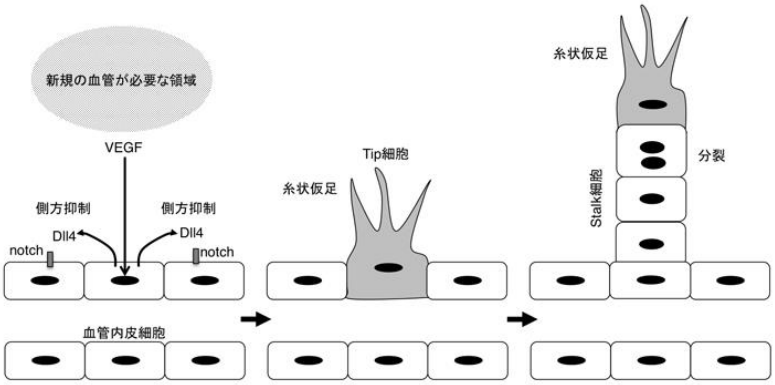

図2 血管新生の模式図。

Tip 細胞の発生は、まず VEGFR2 の活性化した既存血管の内皮細胞の中で、Dll4（delta-like ligand 4）の発現、分泌の高まった細胞が Tip 細胞となることが示されている。分泌された Dll4 はその周囲の内皮細胞の Notch を活性化して、VEGFR2 や VEGFR2 とヘテロダイマーを形成して VEGF のシグナルを強める機能を有する neuropilin-1(Nrp1)や VEGFR3（Flt4）の発現を弱める。一方で Tip 細胞は Nrp1 の発現が亢進し、よって Tip 細胞と Stalk 細胞では VEGF に対する反応性が全く異なる細胞となる。Tip 細胞に接する血管内皮細胞では VEGF-A に対する応答性が減弱して、Dll4 の発現が減少する。そのため Tip 細胞では Notch の活性化が生じない。

Tip 細胞においては VEGFR3 が発現しており、この受容体の VEGF-C（一般的にはリンパ管内皮成長因子である）による活性化が、Stalk 細胞の分化決定にも機能することが報告されている。最終的に Tip 細胞は既存の血管と連結するか、Tip 細胞同士が連結して新しい血管のループを形成する。

Stalk 細胞によって形成される新しい血管は、透過性の亢進した未成熟な血管であり、内皮細胞同士の強固な接着、内皮ー壁細胞間の接着が誘導された安定血管が形成される為に、Phalanx 細胞と呼ばれる内皮細胞が出現する。Stalk 細胞が Phalanx 細胞に分化すると考えるのが妥当であるが、まだ発生機序は不明である。Phalanx 細胞は可溶性の VEGF 受容体（sFlt1）を分泌して、周囲の VEGF を中和して血管新生を終息させることや、血管内皮細胞同士の接着結合を誘導する接着因子 VE-cadherin

の発現を亢進させて、血管内皮細胞同士を隙間なく接着させる。従って、この Phalanx 細胞の出現が、血管新生の過程においては血管新生の終了と血管成熟化の開始の合図となると考えられる。

4）血管成熟化

血管成熟化の過程では、前述したように内皮細胞同士の接着や内皮細胞と壁細胞との細胞接着に加え、血管周囲に細胞外マトリックスが包囲して成熟血管が形成されていく。この過程では、血管内皮細胞と壁細胞との細胞間相互作用はもちろんのこと、アクセサリー細胞として、血液細胞も血管の成熟化に関与している。血管成熟化過程は以下のように要約できる。

血管内皮細胞だけで形成された管腔に対し、壁細胞が基底膜側から裏打ちして構造的に安定な血管が維持される。この際、内皮細胞から分泌される Platelet derived growth factor (PDGF)のアイソフォームのうち、主に PDGF-BB が壁細胞上の PDGF 受容体 β を活性化し、壁細胞の運動能を高め、内皮細胞近傍への動員を誘導する。壁細胞からは、内皮細胞に発現するレセプター型チロシンキナーゼ Tie2 の結合分子、アンジオポエチン－1(Ang1)が分泌され、内皮細胞の Tie2 の活性化によりインテグリンなどの接着因子を介して、内皮細胞と壁細胞の接着が誘導される。また Tie2 の活性化は、内皮細胞同士の接着を VE-cadherin を介して誘導し、透過性の抑制した血管の形成に関与する（後述）。Ang1 はさらに毛細血管の血管径を構造的に拡大させ、血流を増加させる。この血管径の制御は、Tie2 の活性化によって内皮細胞から分泌される apelin が、内皮細胞に発現する7回膜貫通型の G 蛋白共役型受容体 APJ を活性化することで誘導されることが判明している。

Tie2 活性化は、血管形成の過程では、血管安定化だけでなく、内皮細胞の運動性の亢進という、内皮細胞の状態に応じて2者択一的なシグナル伝達が生じる。血管が成熟過程に入る際には、Akt のシグナルが優位となり、内皮－内皮、内皮－壁細胞間の接着を強め、血管安定化を誘導する。一方、血管新生の進行中では、Tie2 の活性化で ERK のシグナルが優位になり、内皮細胞の運動性が増強する。造血系との関係では、血管新生の過程で、血管内から先に無血管野に侵入した造血幹細胞は Ang1 を分泌して、無血管野に内皮細胞の移動を誘導する。これは後者の ERK シグナルが優位になった際に生じる現象と捉えることができる。ただ、造血幹細胞の分泌する Ang1 は透過性も抑制した成熟血管の誘導にも関わっており、Akt、ERK のシグナルの択一性はもっと複雑である可能性もある。

5）血管リモデリングの開始機構

構造的に安定している血管から、新しい血管が形成される際には、内皮細胞と壁細胞の細胞接着、および内皮細胞同士の細胞接着が抑制される。このメカニズムについては以下のような機序が判明している。

血管内皮細胞の運動、増殖を誘導する為に分泌される VEGF により、内皮細胞上の VEGFR2 が活性化されると、その下流で Src チロシンキナーゼの活性化を介して、VE-cadherin の細胞内移行を誘導し、細胞接着を抑制して透過性を亢進させる。しかし、壁細胞の内皮細胞に接着している安定血管では、Tie2 が活性化しており、この際には small GTPase である RhoA とその下流のターゲットである mammalian diaphanous (mDia)を介して Src の解離を誘導して、VE-cadherin の細胞内移行を抑制して透過性を抑制する。そこで、血管構造に一旦乱れを誘導するため、Tie2 の活性化を阻害する Ang1 のアンタゴニストである Ang2 が内皮細胞から分泌され、Tie2 の不活性化を誘導する。このことにより、内皮細胞と壁細胞同士の接着にゆるみが生じ、内皮細胞間も強固な接着とはならず、内皮細胞の運動が許容される。虚血刺激では、血管新生の開始前に内皮細胞に miR125b というマイクロ RNA が発現すると、VE-cadherin の mRNA の蛋白翻訳を抑制することにより VE-cadherin の発現量が低下することも判明してきている。VE-cadherin が細胞内に移動して、内皮細胞同士の間に隙間があくと、そこから血管形成に関わる血液細胞が漏出して、血管形成を促進させる。このようにして、不安定になった血管から新しい血管が伸長していくことが判明している。

6）血管奇形に関連する遺伝子

血管形成の際には、様々な機序が作用することを上述した。Tie2 や EphB4, TGFβ 受容体など、血管系成長因子に関連する遺伝子の変異が多く血管奇形の原因遺伝子として同定されてきている。これらの受容体の細胞内シグナルとしても、phosphatidylinositol-3- kinase (PI3K) /AKT 系細胞内シグナル経路の異常も、多彩な血管奇形を誘導する原因分子となる。例えば、下の table にもまとめたように PIK3CA 関連過成長症候群（PIK3CA-related overgrowth spectrum; PROS）は、PIK3CA 遺伝子変異によって生じる疾患群で、phosphatidylinositol-3-kinase /AKT/Mtor 経路を活性化することで生じ、種々の血管奇形も伴う。この遺伝子変異は体細胞モザイクによって誘引される。多彩な組織に影響を与えるために多くの診療科での治療が必要となる。近年、ヒト疾患を再現するマウスモデルが作成され、PIK3CA 阻害剤の有効性

が示されており、ヒト疾患での効果も確認されつつある[1)]。

以下に血管奇形とその原因となっていることが示唆されている遺伝子をまとめた。

Simple vascular malformations I	関連遺伝子
Capillary malformations (CM)	
Nevus simplex / salmon patch, “angel kiss”, “stork bite”	
Cutaneous and/or mucosal CM (also known as “port-wine” stain)	
Nonsyndromic CM	*GNAQ*
CM with CNS and/or ocular anomalies (Sturge-Weber syndrome)	*GNAQ*
CM with bone and/or soft tissues overgrowth	*GNA11*
Diffuse CM with overgrowth (DCMO)	*GNA11*
Reticulate CM	
CM of MIC-CAP (microcephaly-capillary malformation)	*STAMBP*
CM of MCAP (megalencephaly-capillary malformation-polymicrogyria)	*PIK3CA*
CM of CM-AVM	*RASA1/EPHB4*
Cutis marmorata telangiectatica congenita (CMTC)	
Others	
Telangiectasia	
Hereditary hemorrhagic telangiectasia (HHT)	
HHT1	*ENG*
HHT2	*ACVRL1*
HHT3	
JPHT (juvenile polyposis hemorragec telangiectasia)	*SMAD4*
Others	

Simple vascular malformations III	関連遺伝子
Venous malformations (VM)	
Common VM	*TIE2/PIK3CA*
Familial VM cutaneo-mucosal (VMCM)	*TIE2*
Blue rubber bleb nevus (Bean) syndrome VM	*TIE2*
Glomuvenous malformation (GVM)	*Glomulin*
Cerebral cavernous malformation (CCM)	

CCM1	*KRIT1*
CCM2	*Malcavernin*
CCM3	*PDCD10*
Familial intraosseous vascular malformation (VMOS)	*ELMO2*
Verrucous venous malformation *(formerly verrucous hemangioma)*	*MAP3K3*
Others	

Simple vascular malformations IV	関連遺伝子
Arteriovenous malformations (AVM)	
Sporadic	*MAP2K1*
In HHT	
HHT1	*ENG*
HHT2	*ACVRL1*
HHT3	
JPHT	*SMAD4*
In CM-AVM	*RASA1/EPHB4*
Others	
Arteriovenous fistula (AVF) (congenital)	
Sporadic	*MAP2K1*
In HHT	
HHT1	*ENG*
HHT2	*ACVRL1*
HHT3	
JPHT	*SMAD4*
In CM-AVM	*RASA1/EPHB4*
Others	

Vascular malformations associated with other anomalies	関連遺伝子
Klippel-Trenaunay syndrome	*PIK3CA*
Parkes Weber syndrome	*RASA1*
Servelle-Martorell syndrome	
Sturge-Weber syndrome	*GNAQ*
Limb CM + congenital non-progressive limb overgrowth	*GNA11*
Maffucci syndrome	*IDH1/IDH2*

Macrocephaly – CM (M-CM / MCAP)	*PIK3CA*
Microcephaly – CM (MICCAP)	*STAMBP*
CLOVES syndrome	*PIK3CA*
Proteus syndrome	*AKT1*
Bannayan-Riley-Ruvalcaba syndrome	*PTEN*
CLAPO syndrome	*PIK3CA*

Provisionally unclassified vascular anomalies	関連遺伝子
Intramuscular hemangioma	
Angiokeratoma	
Sinusoidal hemangioma	
Acral arteriovenous "tumour"	
Multifocal lymphangioendotheliomatosis with thrombocytopenia / cutaneovisceral angiomatosis with thrombocytopenia (MLT/CAT)	
PTEN (type) hamartoma of soft tissue / "angiomatosis" of soft tissue (PHOST)	*PTEN*
Fibro adipose vascular anomaly (FAVA)	*PIK3CA*

Summary of causal genes of vascular anomalies	
ACVRL1	Telangiectasia, AVM and AVF of HHT2
AKT1	Proteus syndrome
ELMO2	Familial intraosseous vascular malformation VMOS
ENG	Telangiectasia, AVM and AVF of HHT1
EPHB4	CM-AVM2
Glomulin	Glomuvenous malformation
GNA11	Congenital hemangioma CH CM with bone and/or soft tissue hyperplasia Diffuse CM with overgrowth DCMO
GNAQ	Congenital hemangioma CH CM "Port-wine" stain nonsyndromic CM CM of Sturge-Weber syndrome

IDH1	Maffuci syndrome Spindle-cell hemangioma
IDH2	Maffuci syndrome Spindle-cell hemangioma
KRIT1	Cerebral cavernous malformation CCM1
Malcavernin	Cerebral cavernous malformation CCM2
MAP2K1	Arteriovenous malformation AVM (sporadic) Arteriovenous fistula AVF (sporadic)
MAP3K3	Verrucous venous malformation (somatic)
PDCD10	Cerebral cavernous malformation CCM3
PIK3CA	Common (cystic) LM (somatic)* Common VM (somatic) Klippel-Trenaunay syndrome Megalencephaly-capillary malformation-polymicrogyria (MCAP) CLOVES syndrome CLAPO syndrome Fibro adipose vascular anomaly FAVA
PTEN	Bannayan-Riley-Ruvalcaba syndrome PTEN (type) Hamartoma of soft tissue / "angiomatosis" of soft tissue
RASA1	CM-AVM1 Parkes Weber syndrome
SMAD4	Telangiectasia AVM and AVF of Juvenile polyposis hemorrhagic telangiectasia JPHT
STAMBP	Microcephaly-CM (MIC-CAP)
TEK (TIE2)	Common VM (somatic) Familial VM cutaneo-mucosal VMCM Blue rubber bleb nevus (Bean) syndrome (somatic)

(1) ACVRL1 (activin-like receptor kinase1)

TGFβ, BMP9, BMP10 受容体。ヒト AVM の原因遺伝子。血管内皮細胞特異的遺伝子欠損マウスで AVM が誘導される。HHT2 に類似した表現型。平滑筋特異的遺伝子ノックアウトマウスでは脳神経系で AVM が観察される[2)—4)]。

(2) AKT1

PI3K/AKT シグナル経路をになうシグナル分子。多くのがんで過剰な発現および活性化が観察される[5)]。

(3) ELMO2

Engulfment and cell motility protein 2 (ELMO2)は dedicator of cyto-kinesis 1 protein と相互作用し、細胞運動能や貪食能に関連することが示唆されている。骨内の血管奇形[intraosseous vascular malformation (VMOS)]を示す、家系で遺伝子異常が発見されている。遺伝子欠損解析の結果、ELMO2 の欠損により、顕著な DOCK1 の発現の低下が観察され、RAC1 に依存性の細胞運動の低下が誘導されることが示されている[6)]。

(4) ENG (Endoglin)

膜糖タンパクであり TGF・ のアクセサリー受容体である。血管内皮細胞に発現。遺伝子欠損により、血管細胞の分化には異常がないが、血管構造の異常が観察される。HHT1 患者で遺伝子変異の報告あり[7-9)]。

(5) EPHB4

発生期に静脈血管内皮細胞に発現するレセプター型チロシンキナーゼとして知られている。リガンドは動脈血管内皮細胞に発現する膜結合型の ephrinB2 である。ephrinB2 と EphB4 は結合すると、双方的に反発し合う運動性を誘導することで、動脈と静脈の境界を規定する分子であるとされている。EphB4 遺伝子変異が、capillary malformation-arteriovenous malformation 2 (CM-AVM2) で観察されている[10)]。

(6) Glomulin (GLMN)

48kD の FK506-binding protein (FKBP)-関連蛋白。c-Met とも相互作用する。血管の正常発生に必須であり、遺伝子変異により glomangioma と呼ばれる glomuvenous malformations を誘導する[11)]。

(7) GNAq/11

GNAq/11 は、G タンパク質の構成成分である。GNAq/11 はαサブユニットであり、不活性型の場合は GDP と結合しているが、活性化によって GTP と結合して、GTP-αサブユニットと、βγ2に分離する。GNAq と GNA11とは相互排他性が観察される。

Sturge-Weber syndrome や port-wine stains の患者で遺伝子変異が見つかっている[12,13]。

(8) IDH1, 2

Isocitrate dehydrogenase (IDH)は TCA サイクルにおいて、イソクエン酸から α ケトグルタル酸への転換を触媒する酵素であり、急性骨髄性白血病など様々な癌で IDH をコードする遺伝子に変異が生じ、細胞のがん化過程に関わることが示されてきている。IDH1/2 の遺伝子変異と血管病変との関わりも示唆されている[14]。

(9) KRIT1(Krev interaction trapped1)

N末端には4つのアンキリンリピートを、そしてC末端にはKrev-1 (Rap1a, ras-related protein 1A)と相互作用するドメインを持つ分子。CCMの患者でloss of function mutationが観察される。約40%の家族性CCMが本遺伝子変異を有する。N末端にはintegrin cytoplasmic domain-associated protein-1α (ICAP1α)と相互作用するNPXYモチーフを有する。NPXYモチーフは細胞内領域のインテグリンβ1とICAP1αと相互作用を競合する。KRIT1のLoss-of function mutationsによって、インテグリンβ1とICAP1αと相互作用を亢進して、細胞接着や細胞の移動に影響を及ぼす[15]。

（10） Malcavernin (Cerebral cavernous malformations 2 protein)

CCM2 遺伝子産物。心血管の形成と恒常性維持に重要。内皮細胞のジャンクションの安定化で透過性の制御に寄与する。MAP2K-MAP3K3 シグナルに関与すると考えられている。おそらく、MAP3K3 依存的 p38 活性化に関連する。また、RhoA-GTPaseとして知られているシグナル分子を抑制する。さらにはアクチン骨格の制御にも関わる[16、17]。

（11）MAP2K1, MAP3K3

MAP2K1 (mitogen-activated protein kinase kinase 1), MAP3K3 (mitogen-activated protein kinase kinase kinase 3)は、MAPK シグナル経路に関わり、例えば、その変異（MAP2K1）を血管内皮細胞に挿入すると、RAS/MAPK 経路が活性化し、これが血管奇形の原因となることが示唆されている[18]。

（12） PDCD10

CCM3遺伝子は、PDCD10 (programmed cell death 10, TFAR15)をコードする。40%の家族性CCMはCCM3 locusに関連する。PDCD10はヒト前骨髄球の細胞株（TF1）において、成長因子シグナルの遮断や、線維芽細胞へのアポトーシスの誘導により発現が亢進する遺伝子として見いだされた。血管奇形における機能は未だ明確ではない[19—21]。

（13） PIK3CA

Phosphoinositide 3-kinase（PI3K）は、イノシトールリン脂質のリン酸化を誘導する酵素で、このリン酸化によるプロテインキナーゼB（PKB)/Aktの活性化で、細胞の増殖や細胞生存など様々な細胞内シグナルに影響を与える。ゲノム上で知られる8つのPIKと8つのPIK類似遺伝子の中で、PIK3CAにおいて比較的高頻度に腫瘍において特異的遺伝子変異が同定されている[22)]。

（14）PTEN

イノシトールリン脂質であるホスファチジルイノシトール3,4,5-三リン酸（PtdIns(3,4,5)P3）の脱リン酸化反応を触媒する酵素である。PTENが阻害されることにより、細胞内にはPtdIns(3,4,5)P3が蓄積し細胞の異常増殖に繋がる[23-25)]。

（15） RASA1

P120-RasGTPase activating protein である RasGAP をコードする遺伝子。RasGAP により、Ras が不活性化することにより、細胞増殖を抑制する。CM-AVM の多くの患者で 30 種以上の遺伝子変異が報告されている[26-28)]。

（16） SMAD4

TGFβ/BMP シグナル伝達分子。juvenile polyposis の原因遺伝子。SMAD4 レベルの血管内皮細胞における低下で、血管の異形成が生じる。内皮細胞と壁細胞の細胞接着に関わる[29)]。

(17) ATAMBP

STAMBP は脱ユビキチン化酵素をコードする遺伝子で、この遺伝子の変異が小頭症-毛細血管異形成症候群を発症させることが報告されている[30)]。

（18） TIE2

内皮細胞に発現するレセプター型チロシンキナーゼ。この活性化で内皮細胞同士や内皮―壁細胞の接着が誘導される。恒常的活性型 Tie2 が静脈奇形の原因となる[31、32)]。

6）参考文献

1) Venot Q, Blanc T, Rabia SH, Berteloot L, et al. Targeted therapy in patients with PIK3CA-related overgrowth syndrome. *Nature*. 2018;558(7711): 540-546. doi: 10.1038/s41586-018-0217-9.

2) Abdalla SA, Cymerman U, Johnson RM, Deber CM, Letarte M. Disease-associated mutations in conserved residues of ALK-1 kinase domain. *Eur J Hum Genet*. 2003;11(4): 279-287. doi: 10.1038/sj.ejhg.5200919.

3) Gu Y, Jin P, Zhang L,et al. Functional analysis of mutations in the kinase domain of the TGF-beta receptor ALK1 reveals different mechanisms for induction of hereditary hemorrhagic telangiectasia. *Blood*. 2006;107(5):1951-1954. doi: 10.1182/blood-2005-05-1834.

4) Alaa El Din F, Patri S, Thoreau V, et al. Functional and splicing defect analysis of 23 ACVRL1 mutations in a cohort of patients affected by Hereditary Hemorrhagic Telangiectasia. *PLoS One* .2015;10(7):e0132111. doi: 10.1371/journal.pone.0132111.

5) Lindhurst MJ, Sapp JC, Teer JK, et al. A mosaic activating mutation in AKT1 associated with the Proteus syndrome. *N Engl J Med*. 2011;365(7):611-619. doi: 10.1056/NEJMoa1104017.

6) Cetinkaya A, Xiong JR, Vargel İ, et al. Loss-of-function mutations in ELMO2 cause intraosseous vascular-malformation by impeding RAC1 signaling. *Am J Hum Genet*. 2016; 99: 299-317. doi: 10.1016/j.ajhg.2016.06.008.

7) Pece N, Vera S, Cymerman U, White RI Jr, Wrana JL, Letarte M. Mutant endoglin in hereditary hemorrhagic telangiectasia type 1 is transiently expressed intracellularly and is not a dominant negative. *J Clin Invest*. 1997;100(10):2568-2579. doi: 10.1172/JCI119800.

8) Ríus C, Smith JD, Almendro N, et al. Cloning of the promoter region of human endoglin, the target gene for hereditary hemorrhagic telangiectasia type 1. *Blood*. 1998; 92(12): 4677-4690.

9) Rossi E, Lopez-Novoa JM, Bernabeu C. Endoglin involvement in integrin-mediated cell adhesion as a putative pathogenic mechanism in hereditary hemorrhagic telangiectasia type 1 (HHT1). *Front Genet*. 2015;5:457. doi: 10.3389/fgene.2014.00457.

10) Wooderchak-Donahue WL, Akay G, Whitehead K, et al. Phenotype of CM-AVM2 caused by variants in EPHB4: how much overlap with hereditary hemorrhagic telangiectasia (HHT)? *Genet Med*. 2019;21(9):2007-2014. doi: 10.1136/jmedgenet-2018-105561.

11) Brouillard P, Boon LM, Mulliken JB, et al. Mutations in a novel factor, glomulin, are responsible for glomuvenous malformations ("glomangiomas"). *Am J Hum Genet*. 2002;70(4):866-874. doi: 10.1086/339492.

12) Shirley MD, Tang H, Gallione CJ, et al. Sturge-Weber syndrome and port-wine stains caused by somatic mutation in GNAQ. *N Engl J Med*. 2013;368(21):1971-1979. doi: 10.1056/NEJMoa1213507.

13) Couto JA, Ayturk UM, Konczyk DJ, et al. A somatic GNA11 mutation is associated with extremity capillary malformation and overgrowth. *Angiogenesis*. 2017;20(3):303-306. doi: 10.1007/s10456-016-9538-1.

14) Zhu GG, Nafa K, Agaram N, et al. Genomic profiling identifies association of *IDH1/IDH2* mutation with longer relapse-free and metastasis-free survival in high-grade chondrosarcoma. *Clin Cancer Res*. 2020;26(2):419-427. doi: 10.1158/1078-0432.CCR-18-4212.

15) Zhang J, Clatterbuck RE, Rigamonti D, Chang DD, Dietz HC. Interaction between krit1 and icap1alpha infers perturbation of integrin beta1-mediated angiogenesis in the pathogenesis of cerebral cavernous malformation. *Hum Mol Genet*. 2001;10(25):2953-2960. doi: 10.1093/hmg/10.25.2953.

16) Zawistowski JS, Stalheim L, Uhlik MT, et al. CCM1 and CCM2 protein interactions in cell signaling: implications for cerebral cavernous malformations pathogenesis. *Hum Mol Genet*. 2005;14(17):2521-2531. doi: 10.1093/hmg/ddi256.

17) Stockton RA, Shenkar R, Awad IA, Ginsberg MH. Cerebral cavernous malformations proteins inhibit Rho kinase to stabilize vascular integrity. *J Exp Med*. 2010;207(4):881-896. doi: 10.1084/jem.20091258.

18) Smits PJ, Konczyk DJ, Sudduth CL, Goss JA, Greene AK. Endothelial MAP2K1 mutations in arteriovenous malformation activate the RAS/MAPK pathway. *Biochem Biophys Res Commun*. 2020;529(2):450-454. doi: 10.1016/j.bbrc.2020.06.022.

19) Guclu B, Ozturk AK, Pricola KL, et al. Mutations in apoptosis-related gene, PDCD10, cause cerebral cavernous malformation 3. *Neurosurgery*. 2005;57(5):1008-1013. doi: 10.1227/01.neu.0000180811.56157.e1.

20) He Y, Zhang H, Yu L, et al. Stabilization of VEGFR2 signaling by cerebral cavernous malformation 3 is critical for vascular development. *Sci Signal*. 2010;3(116):ra26. doi: 10.1126/scisignal.2000722.

21) Stamatovic SM, Sladojevic N, Keep RF, Andjelkovic AV. PDCD10 (CCM3) regulates brain endothelial barrier integrity in cerebral cavernous malformation type 3: role of CCM3-ERK1/2-cortactin cross-talk. *Acta Neuropathol*. 2015;130(5):731-750. doi: 10.1007/s00401-015-1479-z.

22) Rivière JB, Mirzaa GM, O'Roak BJ, et al; Finding of Rare Disease Genes (FORGE) Canada Consortium, Majewski J, Bulman DE, O'Driscoll M, et al. De novo germline and postzygotic mutations in AKT3, PIK3R2 and PIK3CA cause a spectrum of related megalencephaly syndromes. *Nat Genet*. 2012;44(8):934-940. doi: 10.1038/ng.2331.

23) Marsh DJ, Dahia PL, Zheng Z, et al. Germline mutations in PTEN are present in Bannayan-Zonana syndrome. *Nat Genet*. 1997;16(1);333-334. doi: 10.1038/ng0597-64.

24) Arch EM, Goodman BK, Van Wesep RA, et al. Deletion of PTEN in a patient with Bannayan-Riley-Ruvalcaba syndrome suggests allelism with Cowden disease. *Am J Med Genet*. 1997;71(4):489-493.

25) Mester J, Charis E. PTEN hamartoma tumor syndrome. *Handb Clin Neurol*. 2015;132: 129-137. doi: 10.1016/B978-0-444-62702-5.00009-3.

26) Boon LM, Mulliken JB, Vikkula M. RASA1: variable phenotype with capillary and arteriovenous malformations. *Curr Opin Genet Dev*. 2005;15(3):265-269. doi: 10.1016/j.gde.2005.03.004.

27) Hershkovitz D, Bercovich D, Sprecher E, Lapidot M. RASA1 mutations may cause hereditary capillary malformations without arteriovenous malformations. *Br J Dermatol*. 2008;158(5):1035-1040. doi: 10.1111/j.1365-2133.2008.08493.x.

28) Revencu N, Boon LM, Mulliken JB, et al. Parkes Weber syndrome, vein of Galen aneurysmal malformation, and other fast-flow vascular anomalies are caused by RASA1 mutations. *Hum Mutat*. 2008; 29: 959-965. doi: 10.1002/humu.20746.

29) Howe JR, Roth S, Ringold JC, et al. Mutations in the SMAD4/DPC4 gene in juvenile polyposis. *Science*. 1998;280(5366):1086-1088. doi: 10.1126/science.280.5366.1086.

30) McDonell LM, Mirzaa GM, Alcantara D, et al. Mutations in STAMBP, encoding a deubiquitinating enzyme, cause microcephaly-capillary malformation syndrome. *Nat Genet*. 2013;45(5):556-562. doi: 10.1038/ng.2602.

31) Vikkula M, Boon LM, Carraway KL 3rd, et al. Vascular dysmorphogenesis caused by an activating mutation in the receptor tyrosine kinase TIE2. *Cell*. 1996;87(7):1181-1190. doi: 10.1016/s0092-8674(00)81814-0.

32) Limaye N, Wouters V, Uebelhoer M, et al. Somatic mutations in angiopoietin receptor gene TEK cause solitary and multiple sporadic venous malformations. *Nat Genet*. 2009;41(1):118-124. doi: 10.1038/ng.272.

4-2. 分子生物学（リンパ管系）

リンパ管形成の分子機序における基本的原理とリンパ管奇形（リンパ管腫）の遺伝子異常

リンパ管は血管とともに生体内において広範囲にネットワークを形成していて重要な役割を担う。リンパ管の存在は 17 世紀の書物に既に記載があり、100 年以上も前から明らかにされていた。しかし、リンパ管の分子生物学的機序を中心とした研究が盛んになったのは 21 世紀に入ってからであり、血管系の研究に比べてかなり遅れを取っている。

胎生期のリンパ管発生に関しては諸説あり、Sabin らは 1902 年に主幹静脈（cardinal vein）から原始リンパ嚢（primaly lymph sac）が形成され（図１）、リンパ管内皮細胞の発生が静脈に起源することを示した [1)]。胎児期に主静脈の一部の血管内皮細胞がリンパ管内皮細胞に特異化転換し、発芽によりリンパ管内皮細胞が増殖し、原始リンパ嚢が形成される（図１）。以降は初期に構築された原始リンパ嚢をもとに、リモデリングと成熟化の過程を経て（図２）、全身にくまなくリンパ網を張り巡らせる [2)]。Srinivasan らは 2007 年に Sabin の説をマウスの実験で証明している [3)]。

胎児期のリンパ管形成期の遺伝子異常は、先天的なリンパ管形成異常を生じさせ、リンパ浮腫の原因となる。本項では、リンパ管形成が胎児期にどのように発生し、どのような過程を経て成熟リンパ管へと成長していくのか、近年判明してきているその分子機序を概説し、現在まで同定されているリンパ管奇形（リンパ管腫）の遺伝子変異について列挙した。

１）リンパ系機能

リンパ系はリンパ管、リンパ原器官およびリンパ組織からなる。リンパ管の中を流れる液体をリンパ液（組織液）と呼ぶ。リンパ管は①組織液（リンパ液）の還流路としての機能をもつことは周知であるが、同時に②消化管からの脂肪吸収と運搬の中心機構であり、③免疫反応の中枢をも担う。

血液の一部分は全身の毛細血管壁を通して組織間隙あるいは細胞間隙に入り、組織液の基礎となる。この全身の組織液の一部は再び毛細血管に戻るが、残りの

組織液（過剰な血管外液）は毛細リンパ管(lymph capillaries または initial lymphatics)に入る。毛細リンパ管は次第に集まって、集合リンパ管(collecting lymphatic vessel)となり、最終的に太い本幹となり静脈角で静脈に流入する。リンパ系は血管とは近接してはいるが、全く別個の系を形成する。唯一、静脈角と鎖骨下静脈は、リンパ系が静脈循環系につながる例外的な部位である。末梢組織で生じた老廃物は全てリンパ管へ吸収されて中枢へ運搬され、最終的に血管内に戻されるが、途中にはリンパ節などの組織があり、リンパ液中の有害な物質などはそこで除かれる。

２）リンパ管内皮細胞の発生（リンパ管運命の決定）（図３）

胎児期早期にリンパ管が存在しない組織では、中胚葉由来の血管発生が成立し、血液循環が成立した後にリンパ系の発生が起こる。前述した通り、リンパ管内皮細胞は主静脈の血管内皮細胞（静脈細胞）が特異化転換することによって生み出されると考えられている[4)]。ゼブラフィッシュではこの主静脈内のリンパ管前駆細胞は血管芽細胞のニッチから生じ、血管芽細胞は動脈運命と静脈運命を持つ細胞も生み出すことが知られている[5)]。この静脈系の発生は血管前駆細胞にCoupTFⅡが発現し、動脈系の運命を決定づけるNrp1やnotchを抑制することで生じる[6)]。このため、主静脈の血管内皮細胞にはCoupTFⅡが発現している。主静脈の血管内皮細胞の一部（リンパ管前駆細胞）に転写因子である Sox18 が発現し、CoupTFⅡと共に Prox1 の発現を促進し、リンパ管内皮細胞へ特異化転換することで胎児期のリンパ管発生が始まる(胎生 6-7 週) [7)]。特に Prox1 はリンパ管内皮細胞の master regulator であり、リンパ管内皮細胞としての性質を生涯に渡って決定づける重要な因子である[8)]。

３）発芽的リンパ管新生とリモデリング

リンパ管内皮細胞の発芽の際には周囲の組織から分泌される血管内皮成長因子 vascular endothelial growth factor (VEGF-C)および、collagen and calcium-binding EGF domain 1 (CCBE1)はなくてはならない key regulator であることが分かっている[9)]。発芽の過程でリンパ管内皮細胞は VEGF-C により、その受容体である

VEGFR3 を介して、リンパ管内皮細胞の増殖や管腔形成を誘導し、原始リンパ嚢を形成する。この過程において、Prox1 陽性のリンパ管内皮細胞の一部は主幹静脈にとどまり、リンパ管主幹静脈弁細胞になる（podoplanin 陰性、Foxc2 陽性、Itg-α9 陽性）[10]。同部位は体内で唯一血管系とリンパ管系が交通を有する右鎖骨下静脈と静脈角に相当する。リンパ管形成やリンパ管新生の過程において、血小板の C-type lectin receptor(CLEC-2)はリンパ管内皮細胞に発現している podoplanin を ligand としているが、血管系とリンパ管系の交通が起こらないように作用している[11]。

胎児期早期に形成されるリンパ管は、壁細胞の裏打ちを伴わず、未成熟なリンパ管である。このようなリンパ管では、リンパ管径は一様に拡大しており、原始リンパ嚢とよばれる（図１）。このリンパ嚢は、様々な過程を経て大中小の階層性を有するリンパ管に成長していく。この過程はリモデリングと呼ばれ、複数の機序が介在する。同時にリンパ管の分化・成熟化の過程である、内皮細胞への壁細胞の裏打ち、細胞外器質の形成、リンパ管弁の形成を経て安定構造・機能を呈するようになる。

リンパ管や血管系も神経系と同様、広範に分枝状のネットワークを構成するが、その際に axon guidance molecule である semaphorin とその受容体である neuropilin が共通のシグナル経路として重要な役割を呈する事が分かっている。特にリンパ管のリモデリングと成熟化に際して semaphorin3A と neuropilin1 が壁細胞の裏打ちや弁形成に関与する[12]。

４）リンパ管リモデリングの開始機構

原始リンパ叢（primitive lymphatic plexus）はリンパ管リモデリングの過程を経て階層化されたリンパ管を形成する。これらのリンパ管は大きく分けて①組織液を吸収する毛細リンパ管と、②組織液を中枢へ伝導する集合リンパ管に分類される。

マウスでは胎生中期にリンパ管が機能し始め、組織液を排出する。間質の組織液の圧が高まると、毛細リンパ管のリンパ管内皮細胞が引き延ばされる刺激でβ1-integrin が活性化し、VEGFR３のリン酸化が起こり、リンパ管内皮細胞の増

殖が起きる[13]（図４）。特に、浮腫などによる組織での機械的な圧刺激はリンパ管内皮細胞に対して強い増殖の反応を与える。

発生初期には原始リンパ嚢にリンパ液が流入するとリンパ管静脈弁が形成される（E12.5）。皮膚における集合リンパ管の弁形成はリモデリングの過程を経て組織液の排出が行われてから形成される（E16）。

機械的刺激がリンパ管形成において重要な役割を示す事が判明しており、その分子生物学も少しずつ明らかになっているところである。

５）リンパ管の成熟化

リンパ管の機能的成熟化の間、内皮細胞の接合部構造・基底膜・壁細胞の形成が行われる。リンパ毛細管のリンパ管内皮細胞においては、細胞間接合は VE-cadherin の特徴的な不連続な分布を示す。この不連続な細胞間接合は所々に隙間を有するボタンのような構造を示す。”button” 様構造の機能は出生後に獲得し、炎症時には可逆的である。一方で集合リンパ管は細胞間接合が連続性で隙間のない”zipper”構造を呈する[14]（図２）。

近年、リンパ管にも基底膜が存在する事が判明した。集合リンパ管では fibronectin や collagen Ⅳからなる基底膜に平滑筋細胞が裏打ちし、血管同様隙間のない構造を呈する。毛細リンパ管では collagen Ⅳからなる基底膜のみが裏打ちし、リンパ管弁や平滑筋の裏打ちがなく、組織液を吸収するための隙間を有する”button”構造となる。毛細リンパ管においては隙間を有し、裏打ち細胞もないため、不安定な構造を呈している。リンパ管内皮細胞の構造を支え、安定化させるのが anchoring filament と細胞外基質である[15]。特に細胞外基質はリンパ管内皮細胞の構造を支えるのみならず、機能面においても不可欠な働きをする。

リンパ管発生の最後の重要なステップとして集合リンパ管の弁形成がある。２弁性のリンパ弁は流れを維持するために重要であり、形成不全でリンパ浮腫が起こる。弁の形成はリンパ流が発生するのと同時に始まる。Sweet らは初期のリンパ管のリモデリング、周囲の平滑筋細胞の分布やリンパ弁の成熟化にリンパ流が重要であることを明らかにしている[16]。また、Kazenwadel らはリンパ流によって GATA2 が発現し、リンパ弁の形成が誘導されることを示した[10]。リン

パ管弁の形成には弁形成細胞の集簇部位における Prox1 の発現増加と Foxc2 の発現がみられる[17]（図５）。この時に同時に Vegfr3, Lyve1 が抑制されて集合リンパ管の弁形成が開始する。これらのマーカーが高値であれば Foxc2 は抑制されたままで、弁形成が始まらない。Foxc2-calcineurin/NFATc1 signaling は集合リンパ管形成、リンパ管弁形成に必要なだけでなく、弁の維持にも重要である。Gap junction protein である Cx37 もリンパ管弁形成に重要である[18]。Prox1, Foxc2 とリンパ管のずり応力により Cx37 が発現し、次いで calcineurin/NFATc1 signaling を活性化して lymphatic valve forming cell に弁形成を促すのである。

６）Lymphatic malformation, LM リンパ管奇形（リンパ管腫）に関連する遺伝子（表１）

リンパ管形成の際には、様々な機序が作用することを上述した。このリンパ管形成に関わる分子の欠損や過剰な発現、あるいはリガンド非依存的な受容体の活性化により、様々なリンパ管構造の変化をもたらせ、リンパ管奇形の原因となる。現在までに明らかになっている遺伝子異常は初期のリンパ管形成に関わる異常がほとんどで、リンパ系の発生異常により原発性リンパ浮腫をもたらすことが知られている。以下にリンパ管奇形とその原因となっていることが示唆されている遺伝子をまとめた。

一般型（嚢胞状）リンパ管奇形(common（cystic）LM)：2013 年に PIK3CA の活性化変異が嚢胞型リンパ奇形の罹患組織部位の 1-10%程度に同定された[19]。これらの活性化変異がリンパ管内皮細胞の増殖に関与している可能性がある。

全身性リンパ管異常（generalized lymphatic anomaly, GLA）： 2018 年に GLA の組織より単離培養した CD31 陽性細胞の解析から、NRAS p.Q61R 変異が存在することが示された[20]。GLA の罹患組織において、PIK3CA 変異も 0.01％～3.5%のアレル変異で同定された[21]。

カポジ型リンパ管腫症(kaposiform lymphangiomatosis, KLA)：小関らと Barclay

らの 2 つのグループは、KLA の組織に NRAS の p.Q61R 変異が低頻度に存在することを明らかにした[22,23]。NRAS 以外の KLA の原因として、EGFR や PDGFR に対するユビキチン E3 リガーゼとして知られている CBL の変異も報告された[24]。

ゴーハム病（Gorham-Stout disease）：野澤らは罹患組織から抽出した DNA にて約 1 %のアレル頻度で、KRAS p.Q61R 変異を同定した[25]。同様にゴーハム病の罹患組織において同様に KRAS 活性化変異（p.G12V）が同定された[26]。

原発性リンパ浮腫（primary lymphedema）に関連して同定されている遺伝子を表 1 に示す。各遺伝子の機能を下記に記載する。血管・リンパ管と神経系の相互に作用する遺伝子と、癌に関連する遺伝子の異常が原因である事が考えられる。

これら原発性リンパ浮腫に関連する遺伝子変異のシグナル経路を描くと、図 6 のように集約できた。PI3K-Akt signaling pathway から mTOR signaling pathway を通って VEGF signaling pathway に至り、lymphangiogenesis を維持する経路が主である。遺伝子異常が同定されている家族性リンパ管奇形症候群は、シグナル経路の異常により正常なリンパ管形成が阻害された結果、リンパ浮腫として発症することが推測される。臨床的にはこのシグナルカスケードに関連する遺伝子変異が原因となる疾患は、ほとんどが癌であることが知られている（表 2）。

表 1. Lymphatic malformations で同定された遺伝子[27,28]

Lymphatic malformations, LM	
Common (cystic) LM	[a]*PIK3CA*
Generalized lymphatic anomaly, GLA **Kaposiform lymphangiomatosis, KLA**	[a]*PIK3CA*, [a]*NRAS* [a]*NRAS*, [a]*CBL*
LM in Gorham-Stout disease	[a]*KRAS*
Central conducting lymphatic anomaly, CCLA	[a]*ARAF* *EPHB4*
Primary lymphedema	
Nonne-Milroy syndrome	*FLT4/ VEGFR3*

Primary hereditary lymphedema	*VEGFC*
Primary hereditary lymphedema	*GJC2/Connexin 47*
Lymphedema-distichiasis	*FOXC2*
Hypotrichosis-lymphedema-telangiectasia	*SOX18*
Primary lymphedema with myelodysplasia	*GATA2*
Primary generalized lymphatic anomaly (Hennekam lymphangiectasia-lymphedema syndrome)	*CCBE1*
Microcephaly with or without chorioretinopathy, lymphedema, or mental retardation syndrome	*KIF11*
Lymphedema-choanal atresia	*PTPN14*
Vascular malformations associated with other anomalies	
CLOVES syndrome (LM + VM + CM +/- AVM + lipomatous overgrowth)	*PIK3CA*(postzygotic somatic mosaicism)
Proteus syndrome (CM, VM and/or LM + asymmetrical somatic overgrowth)	*AKT1*(postzygotic somatic mosaicism)

[a] somatic mutation あるいは somatic mosaicism

表 2. 各遺伝子にかかる疾患群

Gene associated disorder	
FLT4 / VEGFR3 / VEGFC	・Milroy disease ・Lymphatic metastasis
GJC2 / Connexin 47	・primary hereditary lymphedema ・Leukodystrophy hypomyelinating 2 (HLD2) ・Spastic paraplegia 44 (SPG44) ・Pelizaeus-Merzbacher-like disease-1
FOXC2	・Lymphedema-distichiasis syndrome
SOX18	・Hypotrichosis-lymphedema-telangiectasia syndrome (HLTS)
GATA2	・Dendritic cell monocyte lymphocyte B and natural killer lymphocyte deficiency (DCML) ・ Primary lymphedema with myelodysplasia (LMPM), ・ Myelodysplastic syndrome (MDS)
CCBE1	・ Primary generalized lymphatic anormaly (Hennekam lymphangiectasia-lymphedema syndrome)
KIF11	・ Microcephaly with or without chorioretinopathy lymphedema, or mental retardation (MCLMR)
PTPN14	・Choanal atresia and lymphedema (CHATLY) ・Influence clinical severity of hereditary haemorragic telagiectasia (HHT) ・Frequently mutated in a variety of human cancers
PIK3CA	・Macrocephaly-CM (M-CM or MCAP)

	・CLOVES syndrome ・many types of cancer, including cancer of the ovary, breast, lung, brain, and stomach, and colorectal cancer
AKT1	・Proteus syndrome ・cancer (small percentage of breast, ovarian, and colorectal cancers) ・schizophrenia

各遺伝子に関する情報

・ PIK3CA 遺伝子は PI3K のαサブタイプ (p110α)をコードする。PIK3 は PIP2 を PIP3 にリン酸化する脂質キナーゼであり、触媒サブユニットである p110 と制御サブユニットのヘテロ二量体である。PIP3 は下流の PDK1 や Akt を介し増殖シグナルとして伝達される。PI3K シグナルは、細胞の成長・増殖・遊走・蛋白合成・細胞内物質の輸送・細胞の生存など、多くの細胞の活性に重要である。

・ NRAS, KRAS 遺伝子はがん原遺伝子 RAS のアイソフォームである。RAS は細胞の増殖、分化、子に関わるシグナル伝達経路に重要な役割を担う。*RAS* の活性化変異はがんのドライバー変異として知られている。

・ CBL 遺伝子はチロシンキナーゼのユビキチン化をつかさどる CBL をコードする。CBL は活性化されたチロシンキナーゼ受容体に結合し、シグナルを伝達するとともに、リン酸化されたチロシンキナーゼをユビキチン化し分解する。CBL の somatic な loss-of-function 変異は白血病などにも同定されている。

・ ARAF 遺伝子は RAF の一つのアイソフォームで X 染色体にある遺伝子である。RAS の下流にあり、活性化されると下流の MEK-ERK にシグナルを伝達する。

・ EPHB4 遺伝子は受容体チロシンキナーゼの Eph ファミリーに属し、発生期の細胞接着や細胞運動を制御している。膜貫通型リガンドとしてチロシンキナーゼ受容体である Ephrin B2 リガンドと結合し、両発現細胞に双方向にシグナルがつながる。Ephrin B2- EPHB4 シグナルは心臓発生、血管発生、

血管のリモデリングなどに関与している。

・ FLT4 (Fms-like tyrosine kinase 4) 遺伝子は、リンパ管系の維持や調整を行う VEGFR3 蛋白をコードする。VEGFR-3/Flt-4 は VEGF-C と VEGF-D に対応して、リンパ管形成を調節していることが知られている。VEGFC や VEGFD が VEGFR3 と結合すると、リンパ管細胞の成長や動きや生存を調整する信号が送られる。

・ GJC2 遺伝子は gap junction protein をコードする。gap junction protein はコネキシンの相同性を持つファミリーの一員である。この遺伝子は中枢の髄鞘形成に重要な役割を担い、末梢では髄鞘形成に関与する。

・ FOXC2 遺伝子は多くの中胚葉由来組織の発生を制御している。出生前に多くの器官や組織を形成する際に重要な役割を担う蛋白の合成を促進する。この蛋白は転写因子であり DNA の特定の領域に結合してその他の多くの遺伝子の活性化の調整を補助する。FOXC2 は、血管、肺、目、腎臓、尿路、心血管系、リンパ管の形成において発達過程で重要な役割を担う。*FOXC2* の発現はリンパ管新生のマスター因子である Prox1 が誘導するという報告もある。

・ SOX18 遺伝子は胎児の発育調整や細胞の運命決定に関係する転写因子である SOX(SRY-related HMG-box)ファミリーの一つをコードする。この蛋白は髪の毛、血管、リンパ管などの発育に関係する。

・ GATA2 遺伝子は、転写因子である GATA2 をコードする。DNA に結合して標的遺伝子の発現、及び細胞の性質を制御する因子として知られている。GATA2 は造血幹細胞、造血前駆細胞、内分泌細胞の増殖維持に重要な機能を発揮する。また、血管内皮細胞においてその性質維持に重要であり、同遺伝子の機能が失われると血管内皮細胞の一部が別の細胞に形質転換を起こす事がわかっている。

・ CCBE1 遺伝子は細胞外基質の再構築や移動といった機能を有すると考えら

れている。胚発生における分泌リンパ管新生、静脈からの発芽に必須である。主に卵巣で発現しているが、卵巣がんのセルラインや癌腫においては下方制御されているため、腫瘍を抑制すると考えられている。

・ KIF11 遺伝子はキネシン蛋白ファミリーに属する双極紡錘を確立するために必要な運動蛋白質をコードする。キネシン蛋白ファミリーは微小管に沿って運動する性質を持ち、細胞分裂や細胞内物質輸送に重要な働きをしている。この機能が阻害されると、細胞分裂の停止およびアポトーシスが誘導される。脳の高次機能、神経回路網形成、体の左右軸の決定、腫瘍形成の抑制等の重要な生命現象に関与している。

・ PTPN14 遺伝子は非受容体型チロシンフォスファターゼをコードする。細胞成長、分化、分裂期、癌化などに関与する。PTPN14 はリンパ脈管新生に必要な受容体型チロシンホスファターゼ VEGFR3 に結合する。本遺伝子はリンパ管新生に重要であり、欠損や変異が choanal atresia and lymphedema にみられる。また、TGF β 遺伝子発現を調節したり、腫瘍のサプレッサートして機能する。

・ AKT1 は AKT1 キナーゼをコードする。この蛋白は体内のあらゆる細胞にみられ、一方で多くのシグナル経路に重要な役割を担う。AKT1 キナーゼは細胞の増殖・成熟・分化・生存の調整、およびアポトーシスをコントロールする。AKT1 に関連するシグナルは神経系の正常の発達や機能に欠かせない。また、癌遺伝子としてよく知られている。

５）PIK3CA-related overgrowth spectrum (PROS)

PIK3CA の活性化変異をモザイクとして有し、組織の肥大と様々な脈管奇形を合併する疾患群である [29)]。表３に ISSVA の分類にて PROS に分類されている疾患を示す。

表３　PIK3CA-related overgrowth spectrum (PROS)

・Fibroadipose hyperplasia or overgrowth (FAO)
・Hemihyperplasia multiple lipomatosis (HHML)
・Congenital lipomatous overgrowth, vascular malformations, epidermal nevi, scoliosis/skeletal and spinal (CLOVES) syndrome
・Macrodactyly
・Fibroadipose infiltrating lipomatosis / Facial infiltrative lipomatosis
・Megalencephaly-capillary malformation (MCAP or M-CM)
・Dysplastic megalencephaly (DMEG)
・Klippel-Trenaunay syndrome

文献

1. Sabin FR. On the origin of the lymphatic system from the veins and the development of the lymph hearts and thoracic duct in the pig. *American Journal of Anatomy*. 1902;1:367-389.
2. Bazigou E, Makinen T. Flow control in our vessels: vascular valves make sure there is no way back. *Cell Mol Life Sci*. 2013;70(6):1055-1066. doi: 10.1007/s00018-012-1110-6.
3. Srinivasan RS, Dillard ME, Lagutin OV, et al. Lineage tracing demonstrates the venous origin of the mammalian lymphatic vasculature. *Genes Dev*. 2007;21(19):2422-2432. doi: 10.1101/gad.1588407.
4. Yang Y, Garcia-Verdugo JM, Soriano-Navarro M, et al. Lymphatic endothelial progenitors bud from the cardinal vein and intersomitic vessels in mammalian embryos. *Blood*. 2012;120(11):2340-2348. doi: 10.1182/blood-2012-05-428607.
5. Nicenboim J, Malkinson G, Lupo T, et al. Lymphatic vessels arise from specialized angioblasts within a venous niche. *Nature*. 2015;522(7554):56-61. doi: 10.1038/nature14425.
6. You LR, Lin FJ, Lee CT, DeMayo FD, Tsai MJ, Tsay SY. Suppression of Notch signalling by the COUP-TFII transcription factor regulates vein identity. *Nature*. 2005;435(7038):98-104. doi: 10.1038/nature03511.
7. François M, Caprini A, Hosking B, et al. Sox18 induces development of the lymphatic vasculature in mice. *Nature*. 2008;456(7222):643-647. doi: 10.1038/nature07391.
8. Oliver G. Lymphatic vasculature development. *Nat Rev Immunol*. 2004;4(1):35-

45. doi: 10.1038/nri1258.

9. Le Guen L, Karpanen T, Schulte D, et al. Ccbe1 regulates Vegfc-mediated induction of Vegfr3 signaling during embryonic lymphangiogenesis. *Development*. 2014;141(6):1239-1249. doi: 10.1242/dev.100495.
10. Kazenwadel J, Betterman KL, Chong CE, et al. GATA2 is required for lymphatic vessel valve development and maintenance. *J Clin Invest*. 2015;125(8):2979-2994. doi: 10.1172/JCI78888.
11. Suzuki-Inoue K, Inoue O, Ding G, et al. Essential in vivo roles of the C-type lectin receptor CLEC-2: embryonic/neonatal lethality of CLEC-2-deficient mice by blood/lymphatic misconnections and impaired thrombus formation of CLEC-2-deficient platelets. *J Biol Chem*. 2010;285(32):24494-24507. doi: 10.1074/jbc.M110.130575.
12. Ochsenbein AM, Karaman S, Jurisic G, Detmay JM. The role of neuropilin-1/semaphorin 3A signaling in lymphatic vessel development and maturation. *Adv Anat Embryol Cell Biol*. 2014;214:143-152. doi: 10.1007/978-3-7091-1646-3_11.
13. Planas-Paz L, Lammert E. Mechanical forces in lymphatic vascular development and disease. *Cell Mol Life Sci*. 2013;70(22):4341-4354. doi: 10.1007/s00018-013-1358-5.
14. Baluk P, Fuxe J, Hashizume H, et al. Functionally specialized junctions between endothelial cells of lymphatic vessels. *J Exp Med*. 2007;204(10):2349-2362. doi: 10.1084/jem.20062596.
15. Lutter S, Xie S, Tatin F, Makinen T. Smooth muscle-endothelial cell

communication activates Reelin signaling and regulates lymphatic vessel formation. *J Cell Biol*. 2012;197(6):837-849. doi: 10.1083/jcb.201110132.

16. Sweet DT, Jimenez JM, Chang J, et al. Lymph flow regulates collecting lymphatic vessel maturation in vivo. *J Clin Invest*. 2015;125(8):2995-3007. doi: 10.1172/JCI79386. doi: 10.1172/JCI83189.

17. Kume T. Lymphatic vessel development: fluid flow and valve-forming cells. *J Clin Invest*. 2015;125(8):2924-2926.

18. Sabine A, Agalarov Y, Maby-El Hajjami H, et al. Mechanotransduction, PROX1, and FOXC2 cooperate to control connexin37 and calcineurin during lymphatic-valve formation. *Dev Cell*. 2012;22(2):430-445. doi: 10.1016/j.devcel.2011.12.020.

19. Luks VL, Kamitaki N, Vivero MP, et al. Lymphatic and other vascular malformative/overgrowth disorders are caused by somatic mutations in PIK3CA. *J Pediatr*. 2015;166(4):1048-1054 e1041-1045. doi: 10.1016/j.jpeds.2014.12.069.

20. Manevitz-Mendelson E, Leichner GS, Barel O, et al. Somatic NRAS mutation in patient with generalized lymphatic anomaly. *Angiogenesis*. 2018;21(2):287-298. doi: 10.1007/s10456-018-9595-8.

21. Rodriguez-Laguna L, Agra N, Ibañez K, et al. Somatic activating mutations in PIK3CA cause generalized lymphatic anomaly. *J Exp Med*. 2019;216(2):407-418. doi: 10.1084/jem.20181353.

22. Barclay SF, Inman KW, Luks VL, et al. A somatic activating NRAS variant associated with kaposiform lymphangiomatosis. *Genet Med*. 2019;21(7):1517-1524. doi: 10.1038/s41436-018-0390-0.

23. Ozeki M, Aoki Y, Nozawa A, et al. Detection of NRAS mutation in cell-free DNA biological fluids from patients with kaposiform lymphangiomatosis. *Orphanet J Rare Dis*. 2019;14(1):215. doi: 10.1186/s13023-019-1191-5.

24. Foster JB, Li D, March ME, et al. Kaposiform lymphangiomatosis effectively treated with MEK inhibition. *EMBO Mol Med*. 2020;12(10):e12324. doi: 10.15252/emmm.202012324.

25. Nozawa A, Ozeki M, Niihori T, Suzuki N, Miyazaki T, Aoki Y. A somatic activating KRAS variant identified in an affected lesion of a patient with Gorham-Stout disease. *J Hum Genet*. 2020;65(11):995-1001. doi: 10.1038/s10038-020-0794-y.

26. Homayun-Sepehr N, McCarter AL, Helaers R, et al. KRAS-driven model of Gorham-Stout disease effectively treated with trametinib. *JCI Insight*. 2021;6(15):e149381. doi: 10.1172/jci.insight.149831.

27. Brouillard P, Boon L, Vikkula M. Genetics of lymphatic anomalies. *J Clin Invest*. 2014;124(3):898-904. doi: 10.1172/JCI71614.

28. Mäkinen T, Boon LM, Vikkula M, Aritalo K. Lymphatic malformations: genetics, mechanisms and therapeutic strategies. *Circ Res*. 2021;129(1):136-154. doi: 10.1161/CIRCRESAHA.121.318142.

29. Canaud G, Hammill AM, Adams D, Vikkula M, Keppler-Noreul KM. A review of mechanisms of disease across PIK3CA-related disorders with vascular manifestations. *Orphanet J Rare Dis*. 2021;16(1):306. doi: 10.1186/s13023-021-01929-8.

図. 1

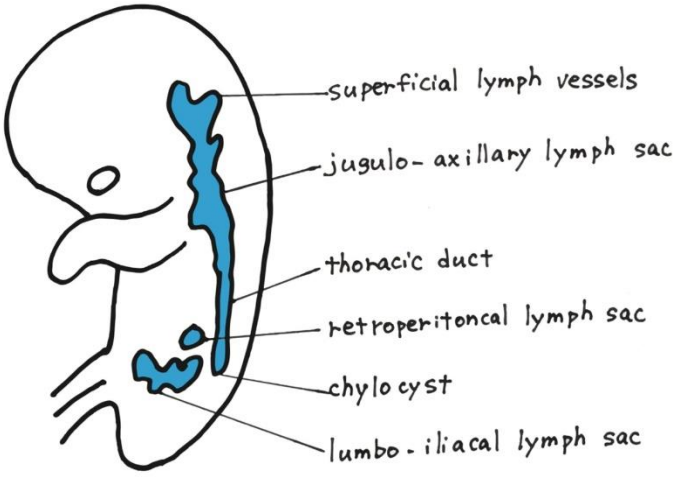

図１．原始リンパ嚢 primaly lymph sac

図. 2

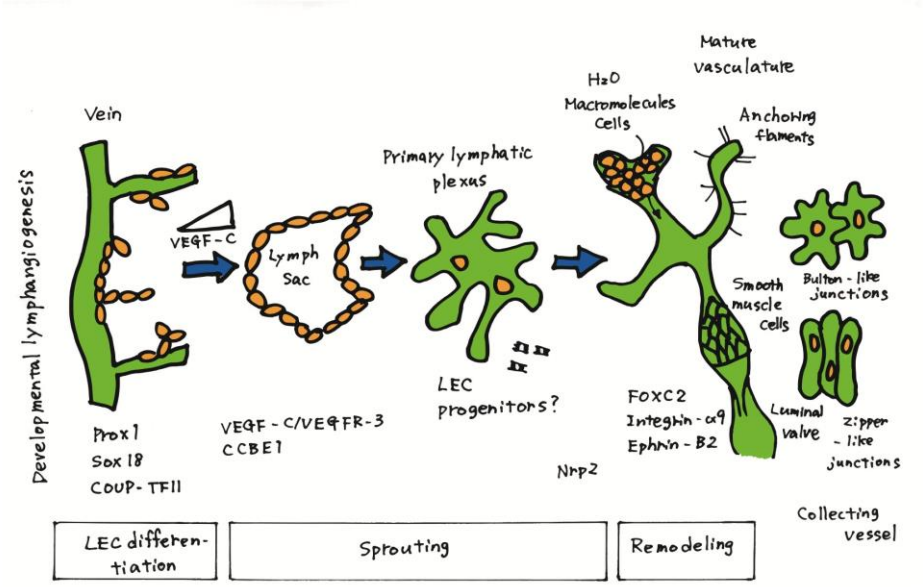

図２．リンパ管発生過程

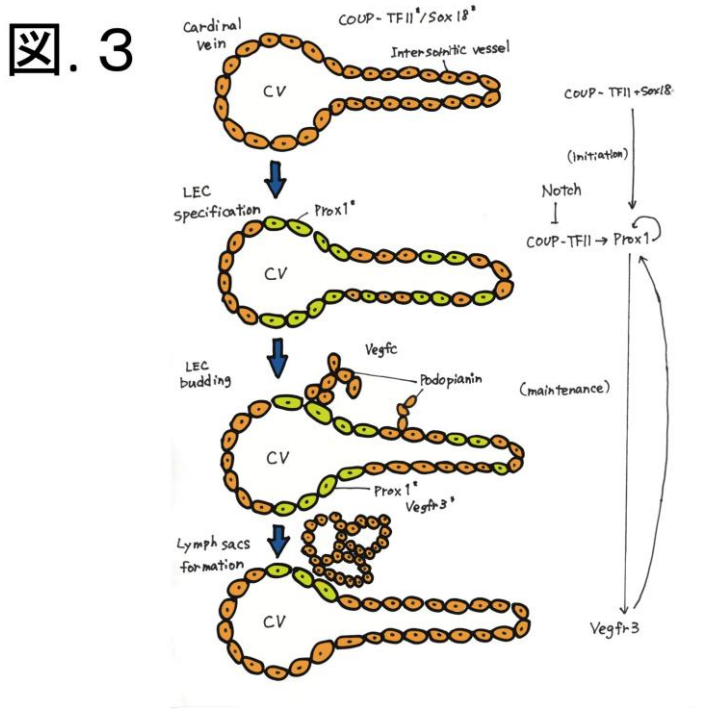

図３．主幹静脈からリンパ管内皮細胞への特異化

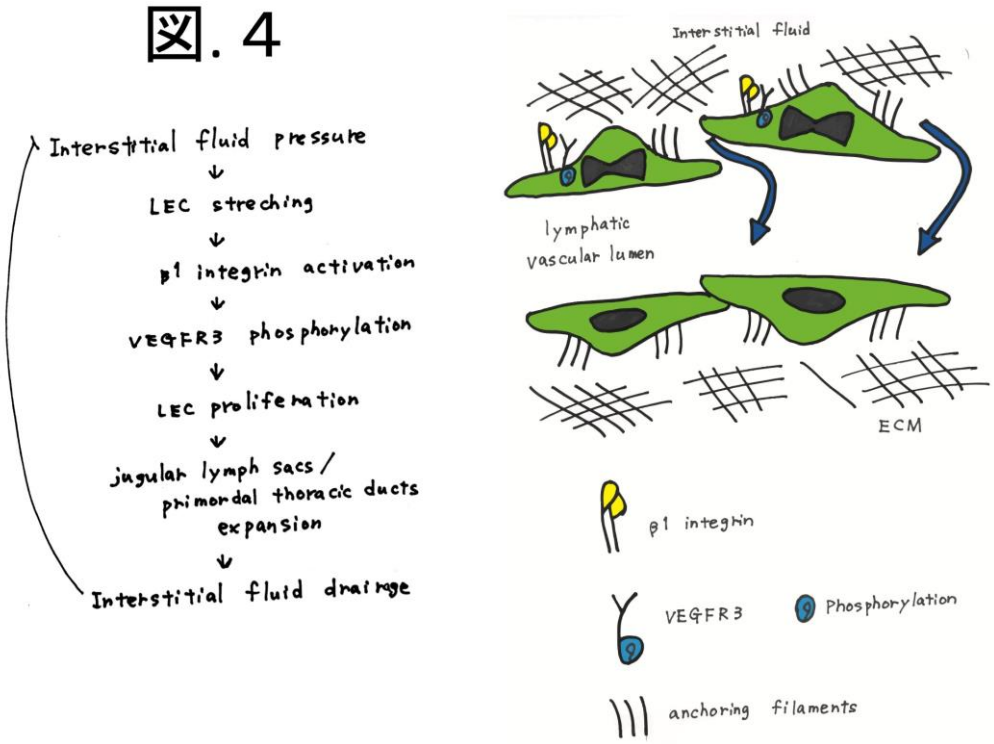

図４．組織の圧刺激によるリンパ管内皮細胞の増殖

図. 5

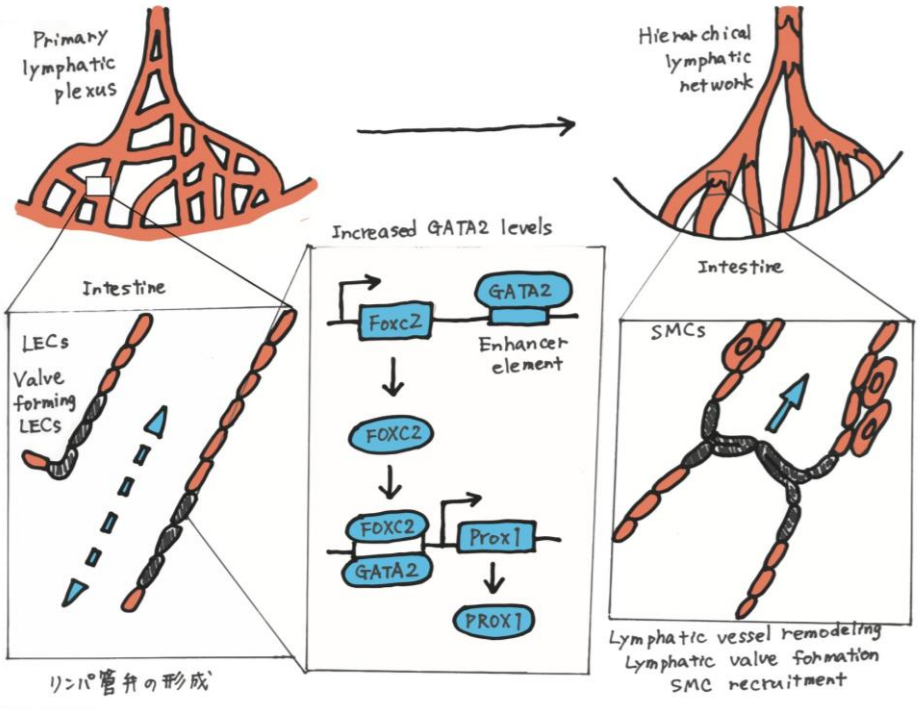

図５．リンパ管の弁形成とリモデリング

図. 6

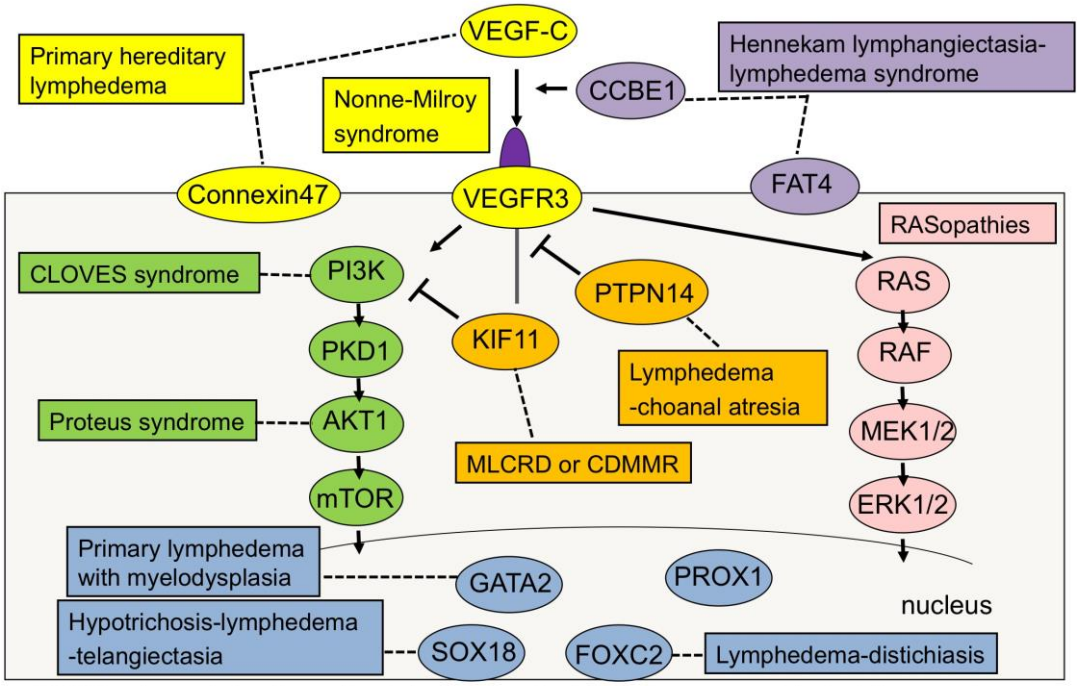

MLCRD: microcephaly with or without chorioretinopathy, lymphedema, or mental retardation syndrome
CDMMR: chorioretinal dysplasia, microcephaly, and mental retardation

図６．リンパ管疾患とシグナル伝達経路

第3章−2

総説（各論）

1-1. 乳児血管腫(infantile hemangioma)

疾患概念

乳児血管腫(infantile hemangioma)は、ISSVA 分類の脈管奇形(vascular anomaly)のうち脈管性腫瘍(vascular tumors)に属し、胎盤絨毛膜の微小血管を構成する細胞と類似した glucose transporter-1(GLUT-1)陽性の血管内皮細胞が増殖する良性の腫瘍である[1,2]。本邦で従来より用いられている病名であるいちご状血管腫と基本的に同義である[3,4]。出生時には存在しないあるいは小さな前駆病変のみ存在するが、生後 2 週間程度で病変が顕在化し、かつ自然退縮する特徴的な一連の自然歴を持つ。おおむね増殖期 (proliferating phase、〜1.5 歳まで)・退縮期(消退期)(involuting phase、〜5 歳頃)・消失期(involuted phase、5 歳以降)と呼ばれるが、経過は個人差が大きく、また全経過はしばしば長期に亘り 10 年を超える[3-6]。

疫学

乳児期で最も頻度の高い腫瘍の一つで[7]、人種を問わず女児、また早期産児・低出生体重児に多い。発生頻度には人種差が存在し、白人での発症は 2〜12%、African-American では 1.4%、台湾では 0.2%、また日本人での発症は 0.8〜1.7%とされている[8-13]。多くは孤発例で家族性の発生はきわめて稀であるが、家族歴が一親等に存在する場合は乳児血管腫の発生率が 2 倍程度に上昇するとの報告もある[14]。発生部位は頭頸部 60%、体幹 25%、四肢 15%と、頭頸部に多い[15,16]。

病因

乳児血管腫の病因は未だ不明で、ISSVA 分類でもいまだ原因遺伝子の記載がなされていない。当初、母親の胎盤由来の細胞が胎児の皮膚で塞栓を起こしそこで増殖するという仮説が提唱されたが、残念ながらたとえば男児の乳児血管腫の病変部で母親由来の XX の染色体の細胞が検出されるなど直接の証拠は見つかっていない[17]。

腫瘍細胞には X 染色体の不活性化パターンにおいて monoclonality が認められるため反応性増殖ではなく、局所で clonal に増殖している「真の腫瘍」であるといえる[18]。血管系の細胞に分化するべき中胚葉系前駆細胞の分化異常あるいは分化遅延による発生学的異常とする説、胎盤由来の細胞の塞栓とする説、そして血管内皮細胞の増殖関連因子の遺伝子における生殖細胞変異(germline mutation)と体細胞突然変異(somatic mutation)のコンビネーションとする説など、多種多様な仮説が提唱されている[16,19-21]。

臨床像と経過

乳児血管腫は、前述のように他の腫瘍とは異なる特徴的な自然経過を示す。また臨床像も多彩であり、欧米では表在型(superficial type)・深在型(deep type)および混合型(mixed type)といった臨床分類が一般的であるが、本邦では局面型・腫瘤型・皮下型とそれらの混合型という分類も頻用されている[22]。

Superficial type では赤く小さな凹凸を伴い、いちごのような性状の表面を有し、deep type では皮下に生じ皮表の変化に乏しい[23-25]。
出生時には存在しないあるいは目立たない(紅色丘疹・紫斑・貧血斑か周囲が蒼白な毛細血管拡張からなる小さな前駆病変が出生時に見られることがある)が生後 2 週間程度で病変が明らかとなる[8]。増殖期には病変が増大し、退縮期(消退期)では病変が徐々に縮小していき、そして消失期には退縮傾向がほぼ完了し、ときに後述のような病変を残す。これらは時間軸に沿って変容する一連の病態であり、自然の経過で変化するものとして理解する必要がある。
小さな病変は最終的には消失する症例が多いが、隆起が強い病変では弛緩性で表面がチリメン状となったたるみとして、皮表の樹枝様の血管とともに残存して整容的な問題になりやすい。また、deep type では皮下に線維化や脂肪変性が残存する場合がある。一方、乳児血管腫の中には急峻なカーブを持って増大するものがあり、発生部位により気道閉塞、視野障害、哺乳障害、難聴、排尿排便困難、そして高拍出性心不全や体重増加不良などを来たす場合がある[26]。また大きな病変はしばしば潰瘍を形成し、出血したり二次感染を来たし敗血症の原因となることもある。
その他にも約 20%に見られる多発型[27]、そして他臓器にも血管腫を認める neonatal hemangiomatosis や PHACE(S)症候群などの他の病型も知られている。

病理

増殖期・退縮期(消退期)・消失期のそれぞれに病理組織像は異なる。増殖期においては CD31 と前述の GLUT-1 陽性の腫瘍細胞が明らかな血管構造に乏しい腫瘍細胞の集塊を形成し、その後内皮細胞と周皮細胞による大小さまざまな血管構造が出現する。退縮期(消退期)には次第に血管構造の数が減少し、消失期には結合組織と脂肪組織が混在する上述の fibrofatty residue などが残存することがある[28-32](詳細については、病理診断の総説を参照)。

画像診断

血管腫診療において、とりわけ深達性病変の存在様式の描出や他の腫瘍との鑑別のために、画像診断は欠かすことはできない。時間経過による性状の変化の追跡のためにも有用である。幼小児を対象とした MRI では造影剤の使用を控えたい場合も多いが、造影剤を用いない T1 強調画像と脂肪抑制画像 (STIR 法) の併用は有効で、増殖期の乳児血管腫は微細な顆粒が集簇したような形状の境界明瞭な T1-low、T2-high、STIR-high の病変として、脂肪組織の信号に邪魔されずに描出される[3,33](詳細については、画像診断の総説を参照)。
Superficial type の乳児血管腫のダーモスコピー所見では、増殖期には tiny lagoon が集簇した“いちご”様外観を呈するが、退縮期(消退期)になると栄養血管と線維脂肪組織の増加を反映した黄白色調の拡がりとして観察されるようになる[3,34]。

鑑別診断

多くの症例では視診により診断が可能であるが、ときに ISSVA 分類における他

の脈管性腫瘍および脈管奇形との鑑別が問題となる。例えば乳児血管腫のsuperficial typeと毛細血管奇形、あるいはdeep typeと静脈奇形(海綿状血管腫)は、臨床像あるいは病理組織学的に類似することがあり混同されている場合がある。また、急速退縮性先天性血管腫（rapidly involuting congenital hemangiomas, RICH）は、出生時にすでに腫瘍が完成しておりその後乳児血管腫と同様自然退縮傾向を見せる。一方、非退縮性先天性血管腫（non-involuting congenital hemangiomas, NICH)は同じく先天性に生じるが自然退縮傾向を有さない。さらに房状血管腫(tufted angioma)とカポジ肉腫様血管内皮細胞腫(kaposiform hemangioendothelioma)も多くは出生時から病変を有することが多いが、これらの病変ではGlut-1は陰性である[1,35]（詳細については、総説を参照)。
加えてdeep typeについては皮表の変化に乏しいため、皮様嚢腫や毛母腫、脳瘤など嚢腫(cyst)・過誤腫(hamartoma)・腫瘍(tumor)など他の範疇に属する疾患と視診のみでは鑑別できない場合があり、MRIや超音波検査など画像診断が有用になることがある。

治療法

機能障害や潰瘍・出血・二次感染・敗血症の危険性、また将来的にも整容的な問題を惹起する可能性のある病変では、早期に治療を検討・開始する必要がある。そのような可能性が低ければwait-and-see policyにて、必要に応じて精神的なサポートを行うことが治療・対応の中心になる。
上記のような可能性を有する病変に対してはプロプラノロール・手術療法(全摘・減量手術)・ステロイド療法(外用・局所注射・全身投与)・レーザー・塞栓/硬化療法・イミキモド・液体窒素療法、さらにはインターフェロン・シクロホスファミド・ブレオマイシン・ビンクリスチン・ベカプレルミン・シロリムス・放射線療法・持続圧迫療法などの有効例が報告されている(CQ15-20参照)。しかし、自然消退傾向があるために治療効果の判定が難しいなど、臨床試験などで効果が十分に実証された治療は少ない。大きさ・部位・病型・病期・合併症の有無・整容面・年齢・性別・治療の選択肢の数・医師の経験などによって治療の有益性と危険性を評価して戦略をたてる必要がある。

副腎皮質ステロイド

内服、局所注射、外用などの形で使用される。内服療法として通常初期量は1～3 mg/kg/day程度のプレドニゾロンやリンデロンなどが用いられる。ランダム化比較試験やメタアナリシスで効果が示されている[36]が、副作用として満月様顔貌,不眠などの精神症状・骨成長の遅延・感染症などに注意する必要がある。

プロプラノロール

欧米ですでに使われてきたプロプラノロールが本邦でも2016年に承認されたため、本邦でも機能面や整容面で問題となる乳児血管腫に対しては第一選択として用いられる[37,38]（CQ15参照)。副作用として血圧低下、徐脈、睡眠障害、低血糖、高K血症、呼吸器症状などの発現に対し、充分な注意・対応が必要である

(「臨床現場において、注意するべきポイント」参照)[39,40]。また投与中止後や投与終了後に血管腫が再腫脹・再増大することもあるため、投与前から投与終了後も児を慎重にフォローしていくことが必須である。その作用機序は未だ不明であるが、初期においては NO 産生抑制による血管収縮作用が、増殖期においては VEGF・bFGF・MMP2/MMP9 などの pro-angiogenic growth factor シグナルの発現調節による増殖の停止機序が、また長期的な奏効機序としては血管内皮細胞のアポトーシスを誘導することが想定されており[41,42]、さらなる研究が待たれる。
さらに、やはり同じ β 遮断薬であるチモロールマレイン酸塩の外用剤についても有効性の報告が増加している[43] (CQ17 参照)。

イミキモド
イミキモドは免疫応答を調節するとともに血管新生を阻害する作用を有する。superficial および mixed type の血管腫に対する外用イミキモドの phase II オープンラベル試験では、superficial type の病変については治療後 16 週で紅斑の消退が早まる傾向が見られた[44]。副作用として局所の炎症や二次感染など(CQ17 参照)。

ビンクリスチン・インターフェロン-α
前者は抗癌剤、後者は抗ウィルス剤として知られる。効果が十分に証明されているとは言い難いが有効であった例が報告されており、加療を要するがプロプラノロールや副腎皮質ホルモンで効果が見られない症例では選択肢となりうると思われる。しかし、それぞれ副作用に十分な注意をする必要がある。

外科的治療
外科的切除は手術瘢痕が自然消退した場合よりも目立つことがあるため、合併症が存在しないケースでは慎重に適応を判断すべきである。たとえば血管腫が退縮期(消退期)以降に瘢痕や皮膚のたるみを残した場合・整容的に問題となる消退が遅い血管腫・小さく限局した眼周囲の血管腫・薬物療法の危険性が高い場合、出血のコントロールができないなど緊急の場合などで考慮される。術中出血の危険性を考慮し、増殖期の手術を可及的に避け退縮期(消退期)後半から消失期に手術を行うことで、腫瘍の増大でもたらされる tissue-expanding effect により腫瘍切除後の組織欠損創の閉鎖が容易になる利点がある[45,46]。

色素レーザー
近年比較的エビデンスレベルの高い試験で有用性が少しずつ示されつつあるが[47-53]、論文ごとのレーザーの性能や照射の強さの違い、冷却装置の有無などによりその有効性、増大の予防効果や有益性について一定の結論は得られていない。ただ、レーザーの深達度には限界があり deep type に対しては効果が乏しいという点、退縮期(消退期)以降も毛細血管拡張が残った症例ではレーザー治療のメリットがある点についてはおおよそ意見が一致しているように思われる。一時的な局所の炎症、腫脹、疼痛、出血・色素脱失および色素沈着、瘢痕、そして

潰瘍化などに注意する必要があり、アメリカ小児科学会のガイドラインでは以上のような背景をもとにmoderateな推奨にとどまっている[54]ものの、近年プロプラノロールとの併用療法の有用性が注目されている[55]。

その他のレーザー
炭酸ガスレーザーは炭酸ガスを媒質にしたガスレーザーで、水分の豊富な組織を加熱し、蒸散・炭化させるため、出血が少ないなどの利点がある。小さな病変や、気道内病変に古くから用いられている。 そのほか、Nd-YAG レーザーによる組織凝固なども行われることがある。

持続圧迫療法 CQ18 参照

冷凍凝固療法
液体窒素やドライアイスなどを用いる。手技は比較的容易であるが、疼痛、水疱形成、さらには瘢痕形成に注意が必要で、熟練を要する。深在性の乳児血管腫に対してはレーザー治療よりも効果が優れるとの報告もある[56] (CQ20 参照)。

塞栓術
他の治療に抵抗する症例で、巨大病変で心負荷が大きい場合などに考慮される。

精神的サポート
他人から好奇の目にさらされたり虐待を疑われるなど本人や家族が不快な思いをする機会も多い。前もって自然経過・起こりうる合併症・治療の危険性と有益性などについて説明しつつ精神的なサポートを行う事が血管腫の管理に不可欠である。

<文献>

[1] North PE, Waner M, Mizeracki A, Mihm Jr MC. GLUT1: a newly discovered immunohistochemical marker for juvenile hemangiomas. *Hum Pathol*. 2000;31(1):11-22. doi: 10.1016/s0046-8177(00)80192-6.

[2] North PE, Waner M, Mizeracki A, et al. A unique microvascular phenotype shared by juvenile hemangiomas and human placenta. *Arch Dermatol*. 2001;137(5):559-70.

[3] 倉持 朗. 乳児血管腫/いちご状血管腫. *皮膚臨床*. 2005;47:1589-606.

[4] 倉持 朗. いま乳児血管腫をどのように捉えるべきか -プロプラノロール内服療法が導入されるにあたって-. *皮膚病診療*. 2016;38: 444-53.

[5] Mulliken JB. Diagnosis and Natural History of Hemangiomas. Oxford University Press; 2013;68-110.

[6] Haggstrom AN, Chamlin SL. Infantile Hemangiomas and Other Vascular Tumors. Elsevier; 2015;336-351.

[7] Jacobs AH, Walton RG. The incidence of birthmarks in the neonate. *Pediatrics*. 1976;58(2):218-222.

[8] Hidano A, Nakajima S. Earliest features of the strawberry mark in the newborn. *Br J Dermatol*. 1972;87(2):138-144. doi: 10.1111/j.1365-2133.1972.tb16188.x.

[9] Cheung DS, Warman ML, Mulliken JB. Hemangioma in Twins. *Ann Plast Surg*. 1997;38(3):269-274. doi: 10.1097/00000637-199703000-00014.

[10] Hidano A, Purwoko R, Jitsukawa K. Statistical survey of skin changes in Japanese neonates. *Pediatr Dermatol*. 1986;3(2):140-144. doi: 10.1111/j.1525-1470.1986.tb00505.x.

[11] Shih IH, Lin JY, Chen CH, Hong HS. A birthmark survey in 500 newborns: clinical observation in two northern Taiwan medical center nurseries. *Chang Gung Med J*. 2007;30(3):220-225.

[12] Chiller KG, Passaro D, Frieden IJ. Hemangiomas of infancy: clinical characteristics, morphologic subtypes, and their relationship to race, ethnicity, and sex. *Arch Dermatol*. 2002;138(12):1567-1576. doi: 10.1001/archderm.138.12.1567.

[13] Haggstrom AN, Drolet BA, Baselga E, et al; Hemangioma Investigator Group. Prospective study of infantile hemangiomas: demographic, prenatal, and perinatal characteristics. *J Pediatr*. 2007;150(3): 291-294. doi: 10.1016/j.jpeds.2006.12.003.

[14] Drolet BA, Swanson EA, Frieden IJ; Hemangioma Investigator Group . Infantile hemangiomas: an emerging health issue linked to an increased rate of low birth weight infants. *J Pediatr*. 2008;153(5):712-715. doi: 10.1016/j.jpeds.2008.05.043.

[15] Finn MC, Glowacki J, Mulliken JB. Congenital vascular lesions: clinical application of a new classification. *J Pediatr Surg*. 1983;18(6):894-900. doi: 10.1016/s0022-3468(83)80043-8.

[16] 渡邊 彰二. 乳児血管腫. 血管腫・血管奇形診療ガイドライン. 2013:14-16.

[17] Pittman KM, Losken HW, Kleinman ME, et al. No evidence for maternal-fetal microchimerism in infantile hemangioma: a molecular genetic investigation. *J Invest Dermatol.* 2006;126(11):2533-2538. doi: 10.1038/sj.jid.5700516.

[18] Boye E, Yu Y, Paranya G, Mulliken JB, Olsen BR, Bischoff J. Clonality and altered behavior of endothelial cells from hemangiomas. *J Clin Invest*. 2001;107(6): 745-752. doi: 10.1172/JCI11432.

[19] Yu Y, Flint AF, Mulliken JB, Wu JK, Bischoff J. Endothelial progenitor cells in infantile hemangioma. *Blood*. 2004;103(4):1373-1375. doi: 10.1182/blood-2003-08-2859.

[20] Jinnin M, Medici D, Park L, et al. Suppressed NFAT-dependent VEGFR1 expression and c onstitutive VEGFR2 signaling in infantile hemangioma. *Nat Med*. 2008;14(11):1236-46. doi: 10.1038/nm.1877.

[21] 神人 正寿. 乳児血管腫についての最近の知見. *西日本皮膚科*. 2013;75:295-300.

[22] 渡邊 彰二, 一瀬 正治. 血管腫について -どうしたらいいか(いつ誰がどうするか)-. *小児外科*. 2006;38:273-5.

[23] Esterly NB. Cutaneous hemangiomas, vascular stains and malformations, and associated

syndromes. *Curr Probl Pediatr*. 1996;26(1): 3-39. doi: 10.1016/s0045-9380(96)80023-5.

[24] Chang LC, Haggstrom AN, Drolet BA, et al; Hemangioma Investigator Group. Growth characteristics of infantile hemangiomas: implications for management. *Pediatrics*. 2008;122(2):360-367. doi: 10.1542/peds.2007-2767.

[25] Drolet BA, Esterly NB, Frieden IJ. Hemangiomas in children. *N Engl J Med*. 1999;341(3):173-181. doi: 10.1056/NEJM199907153410307.

[26] Enjolras O, Riche MC, Merland JJ, Escande JP. Management of alarming hemangiomas in infancy: a review of 25 cases. *Pediatrics*. 1990;85(4):491-498.

[27] Margileth AM, Museles M. Cutaneous hemangiomas in children. Diagnosis and conservative management. *JAMA*. 1965;194(5):523-526.

[28] Mulliken JB. Update on hemangioma. *Pediatr In*t. 1999;14: 132-134.

[29] Bischoff J. Monoclonal expansion of endothelial cells in hemangioma: an intrinsic defect with extrinsic consequences? *Trends Cardiovasc Med*. 2002;12(5):220-224. doi: 10.1016/s1050-1738(02)00165-2.

[30] Smoller BR, Apfelberg DB. Infantile (juvenile) capillary hemangioma: a tumor of heterogeneous cellular elements. *J Cutan Pathol*. 1993;20(4):330–6. doi: 10.1111/j.1600-0560.1993.tb01271.x.

[31] Boscolo E, Bischoff J. Vasculogenesis in infantile hemaniogma. *Angiogenesis*. 2009;12(2):197-207. doi: 10.1007/s10456-009-9148-2.

[32] Mancini AJ, Smoller BR. Proliferation and apoptosis within juvenile capillary hemangiomas. *Am J Dermatopathol*. 1996;18(5):505-514. doi: 10.1097/00000372-199610000-00009.

[33] Moukaddam H, Pollak J, Haims AH. MRI characteristics and classification of peripheral vascular malformations and tumors. *Skeletal Radiol*. 2009;38(6):535-47. doi: 10.1007/s00256-008-0609-2.

[34] 倉持 朗. 血管腫・脈管形成異常、出血性病変のダーモスコピー. *日皮会誌*. 2008;118:2826-47.

[35] Leon-Villapalos J, Wolfe K, Kangesu L. GLUT-1: an extra diagnostic tool to differentiate between haemangiomas and vascular malformations. *Br J Plast Surg*. 2005;58(3):348-352. doi: 10.1016/j.bjps.2004.05.029.

[36] Jalil S, Akhtar J, Ahmed S. Corticosteroids therapy in the management of infantile cutaneous hemangiomas. *J Coll Physicians Surg Pak*. 2006;16(10):662-665. doi: 10.2006/JCPSP.662665.

[37] Léauté-Labrèze C, Dumas de la Roque E, Hubiche T, Boralevi D, Thambo JB, Taïeb A. Propranolol for severe hemangiomas of infancy. *N Engl J Med*. 2008;358(24):2649-2651. doi: 10.1056/NEJMc0708819.

[38] Léauté-Labrèze C, Hoeger P, c J, et al. A randomized, controlled trial of oral propranolol in infantile hemangioma. *N Engl J Med*. 2015;372(8):735-46. doi: 10.1056/NEJMoa1404710.

[39] Marqueling AL, Oza V, Frieden IJ, Puttgen KB. Propranolol and infantile hemangiomas four

years later: a systematic review. *Pediatr Dermatol*. 2013;30(2):182-191. doi: 10.1111/pde.12089.

[40] Drolet BA, Frommelt PC, Chamlin SL, et al. Initiation and use of propranolol for infantile hemangioma: report of a consensus conference. *Pediatrics*. 2013;131(1):128-140. doi: 10.1542/peds.2012-1691.

[41] Drolet BA, Trenor CC, Brandão LR, et al. Consensus-derived practice standards plan for complicated Kaposiform hemangioendothelioma. *J Pediatr*. 2013;163(1):285-291. doi: 10.1016/j.jpeds.2013.03.080.

[42] Storch CH, Hoeger PH. Propranolol for infantile haemangiomas: insights into the molecular mechanisms of action. *Br J Dermatol*. 2010;163(2):269-74. doi: 10.1111/j.1365-2133.2010.09848.x.

[43] Ovadia SA, Landy DC, Cohen ER, Yand EY, Thaller SR. Local administration of β-blockers for infantile hemangiomas: a systematic review and meta-analysis. *Ann Plast Surg*. 2015;74(2):256-262. doi: 10.1097/SAP.0000000000000390.

[44] McCuaig CC, Dubois J, Powell J, et al. A phase II, open-label study of the efficacy and safety of imiquimod in the treatment of superficial and mixed infantile hemangioma. *Pediatr Dermatol*. 2009;26(2):203-12. doi: 10.1111/j.1525-1470.2008.00857.x.

[45] Mulliken JB, Fishman SJ, Burrows PE. Vascular anomalies. *Curr Probl Surg*. 2000;37(8):517-584. doi: 10.1016/s0011-3840(00)80013-1.

[46] Watanabe S, Takagi S, Sato Y, Hosaka Y. Early surgical intervention for Japanese children with infantile hemangioma of the craniofacial region. *J Craniofac Surg*. 2009;20 Suppl 1:707-709. doi: 10.1097/SCS.0b013e318193d780.

[47] Batta K, Goodyear HM, Moss C, Williams HC, Hiller L, Waters R. Randomised controlled study of early pulsed dye laser treatment of uncomplicated childhood haemangiomas: results of a 1-year analysis. *Lancet*. 2002;360(9332):521-527. doi: 10.1016/S0140-6736(02)09741-6.

[48] Smit JM, Bauland CG, Wijnberg DS, Spauwen PHM. Pulsed dye laser treatment, a review of indications and outcome based on published trials. *Br J Plast Surg*. 2005;58(7):981-987. doi: 10.1016/j.bjps.2005.04.057.

[49] Kessels JP, Hamers ET, Ostertag JU. Superficial hemangioma: pulsed dye laser versus wait-and-see. *Dermatol Surg*. 2013;39(3 Pt 1):414-421. doi: 10.1111/dsu.12081.

[50] Rizzo C, Brightman L, Chapas AM, et al. Outcomes of childhood hemangiomas treated with the pulsed-dye laser with dynamic cooling: a retrospective chart analysis. *Dermatol Surg*. 2009;35(12):1947-1954. doi: 10.1111/j.1524-4725.2009.01356.x.

[51] Hunzeker CM, Geronemus RG. Treatment of superficial infantile hemangiomas of the eyelid using the 595-nm pulsed dye laser. *Dermatol Surg*. 2010;36(5):590-597. doi: 10.1111/j.1524-4725.2010.01511.x.

[52] Geronemus RG. Commentary: Beneficial effects of early pulsed dye laser therapy in patients with

infantile hemangiomas. *Dermatol Surg*. 2012;38(10):1739-1740. doi: 10.1111/j.1524-4725.2012.02527.x.

[53] Reddy KK, Blei F, Brauer JA, et al. Retrospective study of the treatment of infantile hemangiomas using a combination of propranolol and pulsed dye laser. *Dermatol Surg*. 2013;39(6):923-933. doi: 10.1111/dsu.12158.

[54] Krowchuk DP, Frieden IJ, Mancini AJ, et al. Clinical practice guideline for the management of infantile hemangiomas. *Pediatrics.* 2019;143(1):e20183475. doi: 10.1542/peds.2018-3475.

[55] Chen X, Guo Y, Wang P, et al. Efficacy and safety of adrenergic beta-antagonist combined with lasers in the treatment of infantile hemangiomas: a meta-analysis. *Pediatr Surg Int*. 2020;36(10):1135-1147. doi: 10.1007/s00383-020-04711-2.

[56] Michel S, Wlotzke U, Hohenleutner U, Landthaler M. Laser and cryotherapy of hemangioma in infants in a direct comparison. (Article in Germany) *Hautarzt*. 1998;49(3):192-196. doi: 10.1007/s001050050726.

プロプラノロール療法における副作用と予防策、注意点、対応について

乳児血管腫（IH）に対してプロプラノロール（ヘマンジオル）を使用する臨床医は、乳児の特性から投与中に起こり得る副作用を十分理解し、その対処法を知っておく必要がある。また重篤な副作用が発生しないよう、保護者に予防策や注意点を何度も指導しなければならない。本ガイドライン CQ21 において「乳児血管腫に対するプロプラノロール内服療法の注意すべき副作用と予防策は何か？」を取り上げ、文献レビューを行っているが、本稿では副作用に関する全体像および、臨床現場で使用する際に注意すべき点や具体的な対応も含めて、まとめる。

【プロプラノロール内服療法で起こり得る副作用】

プロプラノロールの安全性に関しては、多くの研究で軽症の有害事象がほとんどであるとされているが、少数例に看過出来ない重篤な有害事象（低血糖、低血圧、徐脈、気管支痙攣）の発生が報告されており、後遺症や死亡に繋がる可能性もある。中でも低血糖に関しては十分な注意が求められる。

プロプラノロールは、約 50 年以上、循環器領域で使用されているが、プロプラノロールによると考えられる死亡症例はほとんどなく、それらは散発的で、全て治療開始時の静脈投与、過剰投与に起因していたとされている。プロプラノロール療法中の有害事象は、2013 年のレビューにおいて 39 の研究の 1189 例についてまとめられていた（1）。睡眠障害、末梢のチアノーゼ、低血圧（症候性、無症候性）、徐脈（症候性、無症候性）、低血糖、呼吸障害、消化器障害、精神障害などで、症状としては、睡眠障害は倦怠感、悪夢、不眠、夜間の不穏、睡眠中の興奮、呼吸障害は、喘鳴、気道過敏性、気管支収縮、呼吸困難、咳、細気管支炎、上気道感染、気道閉塞、チアノーゼ、無呼吸、息止め発作、消化器障害は胃食道逆流、下痢、胃もたれ、胸やけ、嘔吐、哺乳不良、便秘、ウイルス性胃腸炎、精神障害は、興奮、落ち着きが無い、行動変化などであった。有害事象を理由に治療中断した症例は 21 例で、呼吸器症状（多くが喘鳴、細気管支炎、息止め発作）が 7 例と最も多く、睡眠障害 6 例、心血管障害 5 例（低血圧、症候性徐脈）、眠気 3 例、低血糖 1 例であった。

また 1175 例、85 文献で報告された全有害事象をまとめた結果、全ての有害事象の頻度は数%程度であった（2）。また多施設共同ランダム化比較試験において、プラセボと 1 mg/kg/日、3 mg/kg/日を比較したところ、これまでの報告と同様の有害事象を認めたが、1 mg/kg/日と 3 mg/kg/日における有害事象の発生率に差は認めなかった(3)。

【プロプラノロールの薬物動態と早産・低出生体重児に対する治療について】

IH に対するプロプラノロール内服療法は機能障害や瘢痕などの後遺症を回避するため、早期治療が必要な場合が多く、乳児期だけでなく、時に新生児期に投薬を迫られる場合もある。この時期は体格が小さいだけでなく、薬物動態に関わる臓器が急速に発達する時期であることや、糖代謝や授乳、離乳食など栄養に関する乳児の特性も理解して投薬を行う必要がある。

プロプラノロール代謝に主に関与する CYP2D6 および CYP1A2 は、生後 2 週までは代謝活性が低く、3 週目以降に遺伝子型に応じて活性が発達し、生後 1～3 ヶ月から発現が始まるとされているため(4)、新生児期、乳児期早期の使用はプロプラノロールの血中濃度が高まる可能性がある。また 1 歳以降に CYP の発現が定常状態となるが、肝の薬物クリアランスは肝重量（体表面積に比例）に比例して増加する。したがって、体重当たりの薬物クリアランスは成長とともに低下するため、1 歳以降に体重換算でプロプラノロールを増量すると、過量投与となる可能性がある(5)。

またプロプラノロールの大部分は尿中排泄であるため、腎排泄機能にも影響を受ける。正期産児の出生時の対表面積あたりの糸球体濾過率（GFR）は成人の 20%と低いが、生後 2 週間で 40%、生後 2 ヶ月には 50%となり、1～2 歳でほぼ成人レベルに達するとされる(6)。また早産児の GFR は正期産児よりさらに低いため、特に新生児期の早産児に投与する際は薬物排泄が遅延する可能性を考慮する必要がある。

実際の薬物動態解析のデータは数少ないが、本邦で IH に対して実施された第Ⅲ相臨床試験において、体重の増加および生後日齢の上昇によってクリアランスが増加することが示された(7)。しかし、新生児の投与例データは含まれておらず、出生後 5 週未満の患児に対する使用経験はないことからヘマンジオルの添付文書上は慎重投与となっている。さらに早産・低出生体重の患児への投与についても、出生後月齢に関わらず使用経験が少なく、安全性は確立されていないとされている(8)。馬場らはこれまでの低出生体重児や早産児に対する治療の文献をまとめているが(9)、やはり報告例は少ない。また Li らによると早産児（在胎週数 37 週未満）55 例と正期産（在胎週数 37 週以上）180 例の有害事象の発現率を比較し、差がなかったと報告していたが、早産児の 45 例(81.8%)は生後 2 ヶ月以降に投与されており(10)、早産児であってもある程度の月齢まで待って投与を行うことが望ましいと考えられる。

まとめると、薬物動態の観点から新生児期、乳児期早期の投与は血中濃度が高くなる可能性があり、さらに早産児はそのリスクが上昇することが予想されるが、いまだ経験が少なく、安全性は確立されていない。したがって、早産、低出生体重児や生後 5 週未満の新生児においては、生命や機能障害の危険性がある

場合を除き、治療開始時期を修正週数 5 週以降に遅らせること、また投与する際には入院にて管理し、低用量(0.5mg/kg/day)で開始するなど慎重に投与し、有効性が得られる最低用量で維持するなどの安全対策を心がける。

【注意するべき副作用と予防策、注意点、対応について】

臨床医は、乳児期に投与するプロプラノロールの注意するべき重篤な副作用の発症機序と臨床症状、予防策などについて十分理解した上で、家族に副作用の内容と予防策、対応方法を伝えなければならない。2019 年に発行された American Academy of Pediatrics (AAP)の診療ガイドラインにおいても、低血糖（推奨文３C）および、睡眠障害、気管支刺激、症候性徐脈、低血圧などの発現しうる副作用について患児の評価と保護者の教育を十分行うことが推奨されている（推奨文 3D）(11)。

１）低血糖

プロプラノロールによって低血糖が発現する機序は、完全に理解されていないが、低血糖を補正する正常な内因性カテコラミンの反応を抑制するとされている。さらに頻脈、動悸、発汗などの低血糖徴候も抑えてしまう。もともと乳児期は相対的に脳が大きく、グルコースの要求量も高いだけではなく、体内で貯蔵されている糖が少ないため、低血糖に陥りやすい。低血糖の発症は用量に依存しないといわれているが、コルチコステロイドの併用や早産児はリスクが高いとされている(12)。

乳児期の低血糖は無症候性であることも多いが、症状としては非特異的でなんとなく元気がない、易刺激性、けいれん、無呼吸、徐脈、頻脈、チアノーゼ、低体温、発熱、哺乳不慮、筋緊張低下、意識レベルの低下などがみられる。これまでも症候性低血糖や痙攣発作が、少数であるが報告されている。これらの症例は用量依存的ではなく、発症時期にばらつきがあり、治療開始から長期間経過している症例もみられる。発症要因としては長期の絶食や経口摂取不良、感染症などの合併、コルチコステロイドの併用、誤用（過量投与）が考えられた。

AAP の診療ガイドラインにおいても、低血糖のリスクを抑えるため、「プロプラノロールの投与は授乳（食事）中または授乳（食事）後に行い、服用量が少なかった場合や嘔吐した場合でも、追加投与を行わないこと」が強く推奨されている(11)。その他に推奨される対策としては、何らかの原因で哺乳できない、もしくは嘔吐している患者では使用しないことが挙げられる。特にウイルス性腸炎（ロタウイルス、ノロウイルス）に罹患すると、下痢や嘔吐によって脱水症となる危険性があり、治療中でなくとも、低血糖をきたす可能性が高いため、直ちに治療を中断し、症状改善まで休薬する。また乳幼児は体内のグリコーゲン貯蔵量

が少ないため、長期間の絶食、飢餓状態となると容易に低血糖をきたしやすい。したがって、プロプラノロール投与前後に哺乳をすることや（内服 1-2 時間後に血糖が上昇しているようにするため）、生後 4 ヵ月までは少なくとも 5 時間毎、生後 4 ヵ月以降は少なくとも 6～8 時間毎に哺乳することをこころがけるよう指導する（12）。また離乳食が開始する乳児期後半以降は夜間の絶食時間が長くなり、離乳後は夜間の哺乳も無くなるため、夜中もしくは就寝前の捕食やジュースなどの糖分摂取を心がける。朝、起きてこない、元気がないなど低血糖を疑う症状があれば、すぐに糖分を摂取する。また誤用、過量投与を防ぐため、保護者に対する投与方法の指導を徹底する。低血糖が疑われる症状があれば、すぐに哺乳するか、糖分を摂取させ、症状が続けば、すぐに救急外来などを受診するように指示する。

またプロプラノロールは生後 6 ヶ月までの増殖期に開始することで高い効果が期待できるが、増殖期を過ぎてから治療開始するケースは有効率が低く、1 歳以降も治療を継続することとなる。治療が長期に渡れば、副作用のリスクは高まるだけでなく、感染症に罹患して中断するケースも増えるため、治療継続の是非を再度検討すべきである。1 歳以降の退縮期も治療を継続する場合は、保護者に低血糖を起こさないように何度も説明することと、過量投与のリスクがあるため、体重増加に合わせた増量は行わず、徐々に減量するか、1 日朝 1 回など安全な投与に心がけるのが望ましい。

２）心血管系：徐脈と血圧低下、心不全など

プロプラノロールは投与後に徐脈または血圧低下を生じるか、悪化させる可能性がある。多くは無症候性だが、投与後の収縮期血圧ベースラインからの変化は、1、2 と 3 時間で 7%、22%、13%に起こるとされ、一過性徐脈も報告されている。しかし、ほとんどの場合は無症状で治療も必要が無いため、過剰な心配をしないよう家族に説明する。

治療前の評価として、身長、体重、バイタル測定（血圧、脈拍）の他、周産期歴、家族歴、服薬歴（母乳栄養の場合、母体の服薬状況）の聴取と診察、心電図検査が推奨される。禁忌症例（血圧　50/30mmHg 未満、徐脈 80 拍未満／分、徐脈を伴う 2、3 度の房室ブロック、非代償性心不全、心筋症または心筋炎を伴ううっ血性心不全、大動脈縮窄と他原因、心筋虚血（例えば、肺動脈からの異常な左冠状動脈）の他の潜在的原因とさまざまな起源の血圧低下を含む）かどうかを必ず評価する。必要があれば、小児科医、小児循環器専門医にコンサルトする。また早産児、低出生体重児など、ハイリスク児については必要に応じて少量（0.5-1mg/kg/day を分 2）で開始する。

治療後のモニタリングも推奨される。治療開始または増量後、2 時間後の心拍

数と血圧を測定し、問題が無ければ治療を継続する。明らかな徐脈（＜80 拍/分）、症候性徐脈または血圧低下（収縮期血圧＜50mmHg）が起こった場合は、直ちに治療を中止する。

基本的には外来治療であるため、家族に注意するべき臨床症状を説明する。具体的には哺乳不良、不機嫌、易疲労、蒼白、不整な心拍、失神などである。治療前評価やモニタリングで異常がみられなくとも、副作用を起こす可能性がある（13，14）。また低血圧、徐脈など疑われる症状があれば、治療を中断し、すぐに救急を受診するよう指示する。

３）呼吸器症状：気管支攣縮、喘鳴、気道感染など

プロプラノロールはβ2 遮断作用によって気管支収縮を起こすため、気管支喘息、気管支痙攣のおそれのある患者には禁忌である。また気管支喘息の疑いがあると言われたことがある症例の使用にも注意する。乳児期の気管支喘息（乳児喘息）は多くないが、感染症をきっかけに喘息発作（喘鳴、呼吸苦）を起こすことは稀ではない。使用中、喘息発作と考えられる呼吸困難、喘鳴などの症状を生じた場合や、喘鳴を伴う下気道感染が生じた場合、上気道炎でも中等度以上の咳嗽が生じた場合は早期に治療を中断するべきである。

特に注意するべき病原体は、RS ウイルスとヒトメタニューモウイルスである。RS ウイルス感染症は、年齢を問わず、生涯にわたり顕性感染を繰り返し、生後 1 歳までに半数以上が、2 歳までにほぼ 100%の小児が RS ウイルスの初感染を受けるとされている。乳幼児期においては非常に重要な疾患であり、特に生後数週間～数カ月間の時期においては母体からの移行抗体が存在するにもかかわらず、喘鳴、呼吸困難などの下気道の炎症を中心とした重篤な症状を引き起こすことがある。家族間の感染や乳幼児の集団生活施設等での流行に注意する。またヒトメタニューモウイルス感染症は春期に流行する小児呼吸器感染症の 5-10%を占めるといわれているが、RS ウイルスと同様に気管支炎や肺炎などを起こし、重篤な呼吸器症状を呈することがある。

その他の注意点として、上気道炎、気管支炎症状の受診時に、多くの場合が鎮咳薬などを処方される。その中でも、喘鳴などがある場合に気管支拡張薬としてプロプラノロールと拮抗する薬剤であるβ刺激薬（内服薬・外用貼付薬）を処方されることがある。特に他病院へ受診した際などは、お薬手帳を提示することやプロプラノロールを内服していることを正しく伝えるように指導する。

４）その他の注意するべきポイント

〇肝血管腫

肝血管腫のうち、多病変性、びまん性の病変の場合は、IH であることが多い。

一方で、限局性の場合は先天性血管腫が多い。皮膚病変が 5 つ以上ある場合は、肝血管腫のスクリーニングとして腹部超音波検査を実施する。無症状の場合は治療の必要ないが、稀に大血管シャントを伴い、高拍出性心不全を来すことがある。また消費性甲状腺機能低下症を起こすことがあり、甲状腺機能のチェックが必要である(15)。

○PHACE（S）症候群、LUMBAR 症候群など

IH は PHACE（S）症候群、LUMBAR 症候群などといった構造異常を随伴する症候群に合併することが知られている（16）。PHACE（S）症候群は、後頭蓋窩奇形、脳血管異常、大動脈縮窄症、眼奇形などを伴う症候群であり、顔面や頭皮に直径 5cm 以上の分節型 IH を認めることがある。また外陰部の分節型 IH は、外性器異常、脂肪脊髄髄膜瘤、膀胱直腸異常、鎖肛、軟線維腫を伴う PELVIS 症候群、腰仙部、下肢 IH は、腎泌尿器奇形、潰瘍、脊髄症、骨欠損、直腸肛門奇形、動脈形成異常を伴う LUMBAR 症候群を合併していることがある。

これらの所見を認め、PHACE 症候群、LUMBAR 症候群を疑った場合は、本治療の前に、画像検査で評価を行うべきである(11)。PHACE 症候群は頭頸部の MRI、MR angiography や心奇形の検索のため、心臓超音波検査も施行する(11)。診断は診断基準を参照する（7）。LUMBAR 症候群は脊髄超音波検査（修正月齢 6 ヶ月未満）や腹部および骨盤内の超音波検査、MRI 検査が必要となる。

プロプラノロールは血圧低下によって脳血管異常を持つ PHACE 症候群患者の脳卒中のリスクを増す可能性があるといわれており、リスクとベネフィットを考慮した上で慎重に治療しなければならない。治療は最低有効量で開始後、時間をかけて漸増し、血圧の急激な変化を最小限に抑えるために 1 日 3 回に分けて投与するのが望ましい(11)。

○巨大、潰瘍を伴った乳児血管腫

巨大または潰瘍を伴った乳児血管腫は、腫瘍崩壊による高カリウム血症が報告されている（2）。

○併用注意薬

抗不整脈薬などの循環作用薬、気管支拡張薬の内服や、母乳栄養児の母親の内服薬などは必ず確認する。またプロプラノロールは cytochrome P450 の CYP2D6、CYP1A2 によって代謝されるため、これらに作用する CYP2D6、CYP1A2 または CYP2C19 抑制薬（抗うつ薬など）は、プロプラノロール血漿濃度を増加させ、毒性が出現するリスクがある。CYP1A2 誘導剤（フェニトイン、フェノバルビタール）または CYP2C19 誘導剤（リファンピン）はプロプラ

ノロール血漿濃度を減少させる。コルチコステロイド投与中の患者は、コルチゾール反応の抑制のため、低血糖のリスクが高くなる。
・CYP2D6 阻害剤：アミオダロン、シメチジン、デラブジン、フルオキセチン、パロキセチン、キニジン、リトナビル
・CYP1A2 阻害剤：イミプラミン、シメチジン、シプロフロキサシン、フルボキサミン、イソニアジド、リトナビル、テオフィリン、ザイリュートン、ゾルミトリプタン、リザトリプタン

○副作用を防ぐために治療前に行うべきチェック事項

問診事項	・周産期歴（在胎週数、出生時体重など） ・家族歴（母体の膠原病の既往、心疾患など。特に不整脈や房室ブロックなどの心疾患、突然死） ・服薬歴（併用注意薬などの内服の確認） ・母乳栄養の場合、母体の服薬状況
診察	・身長、体重、バイタル測定（血圧、脈拍、 経皮的動脈血酸素飽和度） ・胸部聴診（心音、肺音）、一般的所見、血管腫の状態（大きさ、潰瘍形成、出血の有無） ＊必要に応じ、小児科専門医、小児循環器専門医の診察
検査（可能な範囲で施行することを推奨）	・心電図（徐脈、不整脈のチェック） ・胸部 X 線写真（心疾患、心不全のチェック） ・心臓超音波検査（心疾患の否定、心機能の評価） ・一般的な血液検査：血算、生化学（LDH、K、UA、随時血糖など）、凝固系（Fib、D-dimer など）、巨大 IH は甲状腺機能 ＊心臓超音波検査は心疾患や PHACES を疑う場合だけでなく、可能な限り治療前には施行し、先天性心疾患や禁忌事項の否定をすることが望ましい。もし不整脈や心疾患、PHACES を合併していた場合であっても必ずしも禁忌とはならないが、使用については、小児循環器専門医と協議することが望ましい。

参考文献）

1. Marqueling AL, Oza V, Frieden IJ, Puttgen KB. Propranolol and infantile hemangiomas four years later: a systematic review. *Pediatr Dermatol*. 2013;30(2):182-191.
2. Drolet BA, Frommelt PC, Chamlin SL, et al. Initiation and use of propranolol for infantile hemangioma: report of a consensus conference. *Pediatrics*.

2013;131(4):128-140.
3. Léauté-Labrèze C, Hoeger P, Mazereeuw-Hautier J, et al. A randomized, controlled trial of oral propranolol in infantile hemangioma. *N Engl J Med*. 2015;372(8):735-746.
4. 安東幸恵, 家入一郎: 新生児・乳児と成人の薬物動態の違い. *日本薬剤師会雑誌*. 2011; 63(12): 1603-1607.
5. Kanamori M, Takahashi H, Echizen H. Developmental changes in the liver weight- and body weight-normalized clearance of theophylline, phenytoin and cyclosporine in children. *Int J Clin Pharmacol Ther*. 2002;40(11):485-492.
6. 菅原満: 吸収過程　乳児と成人との薬物動態の違い. *薬局*. 2011; 62(7): 2777-2780.
7. Kaneko T, Sasaki S, Baba N, et al.: Efficacy and safety of oral propranolol for infantile hemangioma in Japan. *Pediatr Int*. 2017:59(8):869-877.
8. ヘマンジオルシロップ小児用 0.375% 添付文書. 2021 年 4 月改訂（第 3 版）
9. 馬場直子, 南由紀恵: 低出生体重児・早産児に対する乳児血管腫のプロプラノロール治療. *日本小児皮膚科学会雑誌*. 2020:39(2):25-33.
10. Li L, Wei L, Xu ZG, Ma L: No increased risks associated with propranolol treatment for infantile hemangioma in pre-term infants were identified at 3 years of age. *Am J Clin Dermatol*. 2019;20(2):289-293.
11. Krowchuk DP, Frieden IJ, Mancini AJ, et al. SUBCOMMITTEE ON THE MANAGEMENT OF INFANTILE HEMANGIOMAS. Clinical practice guideline for the management of infantile hemangiomas. *Pediatrics*. 2019;143(1):e20183475.
12. Horev A, Haim A, Zvulunov A. Propranolol induced hypoglycemia. *Pediatr Endocrinol Rev*. 2015;12(3):308-310.
13. Blei F, McElhinney DB, Guarini A, Presti s. Cardiac screening in infants with infantile hemangiomas before propranolol treatment. *Pediatr Dermatol*. 2014;31(4):465-470.
14. Raphael MF, Breugem CC, Vlasveld FA, et al. Is cardiovascular evaluation necessary prior to and during beta-blocker therapy for infantile hemangiomas?: A cohort study. *J Am Acad Dermatol*. 2015;72(3):465-472.
15. 小関道夫: 乳児血管腫（いちご状血管腫）治療の実際. *小児科*. 2021;62(13):1695-1704.
16. Metry D, Heyer G, Hess C, et al; PHASE Syndrome Research Conference. Consensus statement on diagnostic criteria for PHACE syndrome. *Pediatrics*. 2009;124(5):1447-1456.

1-2. 先天性血管腫（congenital hemangioma）

疾患概念

先天性血管腫は、出生時より存在する比較的稀な脈管性腫瘍である。出生時にすでに腫瘍の大きさがピークを迎えており、出生後の増大傾向に乏しいという特徴がある。ISSVA 分類(2018)では benign vascular tumors の一つにカテゴライズされている。自然消退の有無により、従来、急速退縮性先天性血管腫（rapidly involuting congenital hemangioma, RICH)と非退縮性先天性血管腫（non-involuting congenital hemangiomas, NICH)に分類されていたが、近年 RICH と診断された症例のうち、完全に消退せず部分的に病変が残存した症例に対して両者の中間型である部分退縮性先天性血管腫(partially involuting congenital hemangiomas, PICH)という概念も提唱されるようになった[1)]。

病因

GNAQ や GNA11 遺伝子との関連を示唆する報告が存在する[2)]。

臨床像と経過

出生時にはすでに病変は完成されている。通常単発の局面もしくは腫瘤で、大きさはさまざまである。RICH は典型的には表面紫紅色の皮下腫瘤を呈し、皮表に毛細血管拡張を伴い、ときに中央部が潰瘍化する。生後数日から数週間で消退が始まり、1 年程度かけて縮小するが、消退後に皮膚萎縮が残存することがある。NICH は RICH に比べて隆起性変化が乏しく、典型的には萎縮調で辺縁が蒼白な被覆表皮を有する[3)]。巨大な病変では一過性の血小板減少や消費性凝固障害、さらには心負荷による心不全をきたすことがある。

病理

詳細については、総説参照。RICH と NICH ではほぼ同じ像を呈し、真皮から脂肪組織にかけて内皮細胞の増殖と房状の小血管の増生がみられ、拡張した血管が混在する。NICH の方が比較的小葉構造や流入血管が大きい傾向がある[4)]。腫瘍細胞の GLUT-1 染色は陰性となる。

画像診断

超音波検査で、venous lake, 血管拡張、石灰化が先天性血管腫の特徴とされる[5,6)]。 そのほか、動静脈のシャントがみられることもある。

鑑別診断 ・

・乳児血管腫： 生後しばらくしてから腫瘍の増大のピークを迎える臨床経過に加え、病理組織学的に腫瘍細胞が GLUT-1 陽性となることで鑑別できる。
・カポジ肉腫様血管内皮細胞腫(KHE)： 特に臨床像が似ることがあり、とくに RICH でも血小板の減少を伴うことがあるため、KHE に出現するカサバッハ・メリット現象との鑑別が必要となる。KHE は増大傾向を有する点が異なる。

・出生時から存在する他の良性・悪性腫瘍（神経膠腫・神経線維腫・線維肉腫・横紋筋肉腫・筋線維腫・脳瘤）も、ときには血流が豊富で脈管性腫瘍との鑑別が必要となることがある。

治療法

RICH では基本的に経過観察されるが、大きな病変で血小板減少や出血、心不全のような急を要する合併症を生じている場合には手術や塞栓療法を行う場合もある。また、退縮までに出現する潰瘍形成や残存する瘢痕に対しては対症療法あるいは外科的治療が検討される。NICH については主に整容的な面からの切除が検討される。

References

1) Nasseri E, Piram M, McCuaig CC, Kokta V, Dubois J, Powell J. Partially involuting congenital hemangiomas: a report of 8 cases and review of the literature. *J Am Acad Dermatol*. 2014;70(1):75-79. doi: 10.1016/j.jaad.2013.09.018.
2) Ayturk UM, Couto JA, Hann S, et al. Somatic activating mutations in GNAQ and GNA11 are associated with congenital hemangioma. *Am J Hum Genet*. 2016;98(4):789-795. doi: 10.1016/j.ajhg.2016.03.009.
3) Mulliken JB, Enjolras O. Congenital hemangiomas and infantile hemangioma: missing links. *J Am Acad Dermatol*. 2004;50(6):875-882. doi: 10.1016/j.jaad.2003.10.670.
4) Gorincour G, Kokta V, Rypens F, Garel L, Powell J, Dubois J. Imaging characteristics of two subtypes of congenital hemangiomas: rapidly involuting congenital hemangiomas and non-involuting congenital hemangiomas. *Pediatr Radiol*. 2005;35(12):1178-1185. doi: 10.1007/s00247-005-1557-9.
5) Waelti SL, Rypens F, Damphousse A, et al. Ultrasound findings in rapidly involuting congenital hemangioma (RICH) - beware of venous ectasia and venous lakes. *Pediatr Radiol*. 2018;48(4):586-593. doi: 10.1007/s00247-017-4042-3.
6) Weitz NA, Lauren CT, Starc TJ, et al. Congenital cutaneous hemangioma causing cardiac failure: a case report and review of the literature. *Pediatr Dermatol*. 2013;30(6):e180-e190. doi: 10.1111/j.1525-1470.2012.01875.x.

1-3. 房状血管腫（tufted angioma）

疾患概念

Tufted angioma(房状血管腫)は、1976 年に Jones により初めて報告された[1)]。ISSVA 分類(2018)では良性型の脈管性腫瘍にカテゴライズされている。Angioblastoma of Nakagawa、あるいは血管芽細胞腫(中川)と基本的に同義である。

疫学

5 歳未満の発症が 60-70%を占め、25%が 1 歳以前の発症とされるが、50 歳以上での発症も経験される[2-4)]。頻度や性差はこれまで報告されていない。

病因

遺伝性はみられず、GNA14 遺伝子などとの関連が示唆されている[5)]。

臨床像と経過

四肢や体幹に生じることが多く、小さな赤色斑、丘疹、結節から始まり、次第に増大し典型的には集簇性の浸潤局面を形成する。時に局所の圧痛とともに多汗、熱感、多毛などを認める。約 10%には自然消退がみられ、特に乳幼児期までに発症した小型の病変にその傾向が強い[6,7)]。一方で合併するカサバッハ・メリット現象は致死的となりうる。

病理

比較的境界が明瞭で、cannonball pattern と呼ばれる塊状の分葉状構造と、その辺縁のやや大型の裂隙様に拡張した脈管を特徴とする。腫瘍細胞は Glut-1 陰性となる。また、D2-40 染色で腫瘍塊外の拡張した脈管のみが陽性を示す(詳細については、総説参照)。

画像診断

超音波検査では、tufted angioma の約半数は高エコーである一方、後述のカポジ肉腫様血管内皮腫(KHE、詳細については、総説参照)のほとんどは混合エコーを呈するとされる[8)]。また、tufted angioma 病変の多くは境界が明瞭で、KHE は境界が不明瞭となる。3 次元カラードプラでは点状および縞状の血流が認められる。MRI では、T1 強調画像で均質な増強を示す皮下腫瘤を呈し、T2 強調画像では一部網目状の、境界不明瞭な高輝度病変として描出される。

鑑別診断

・カポジ肉腫様血管内皮細胞腫（KHE）：臨床像・病理組織像ともに本症と類似するが、分葉構造の辺縁部が陽性となる D2-40 の染色性で鑑別可能とされている[9,10)]。一方で、近年はこの 2 者はオーバーラップする疾患概念とも考えられている。

・乳児血管腫(詳細については、総説参照)：多くは出生時には目立たず、生後1ヶ月あたりまでに病変が明瞭となる。また、病理組織学的に腫瘍細胞が Glut-1 陽性を示す点が異なる。

治療法

整容的な問題や圧痛などの問題がなく無症状であれば経過観察されることも多く、上述のように自然消退することもある。治療を要する場合には外科的治療、あるいは色素レーザー、放射線照射、持続圧迫療法、塞栓術に加えて、ミノマイシン、副腎皮質ステロイド、トラニラスト、プロプラノロール、シロリムス、インターフェロン α(2a、2b)、シクロフォスファミド、ビンクリスチン、ステロイド外用、あるいはプロトピック外用のような薬物治療が有効であった報告が存在する。

Reference

1) Jones EW. Malignant vascular tumors. *Clin Exp Dermatol*. 1976;1(4):287-312.
2) Pesapane F, Nazzaro G, Alberti-Violetti S, et al. A case of acquired tufted angioma in adulthood. *An Bras Dermatol.* 2015;90(3 Suppl 1):16-18. doi: 10.1590/abd1806-4841.20153733.
3) Hebeda CL, Scheffer E, Starink TM. Tufted angioma of late onset. *Histopathology*. 1993;23(2):191-193. doi: 10.1111/j.1365-2559.1993.tb00481.x.
4) 立花隆夫. Tufted angioma (房状血管腫). PP82-85, 大原國章, 神人正寿編. 血管腫・血管奇形　臨床アトラス, 南江堂, 2018.
5) Lim YH, Bacchiocchi A, Qiu J, et al. GNA14 somatic mutation causes congenital and sporadic vascular tumors by MAPK Activation. *Am J Hum Genet*. 2016;99(2):443-450. doi: 10.1016/j.ajhg.2016.06.010.
6) Higashi A, Aoki M, Kawana S. A case of angioblastoma (Nakagawa). *Rinsho Derma (Tokyo)*, 2002;44:581-583.
7) Browning J, Frieden I, Baselga E, et al. Congenital, self-regressing tufted angioma. *Arch Dermatol.* 2006;142(6):749-751. doi: 10.1001/archderm.142.6.749.
8) Gong X, Ying H, Zhang Z, et al. Ultrasonography and magnetic resonance imaging features of kaposiform hemangioendothelioma and tufted angioma. *J Dermatol*. 2019;46(10):835-842. doi: 10.1111/1346-8138.15025
9) Lyons LL, North PE, Mac-Moune Lai F, et al. Kaposiform hemangioendothelioma: a study of 33 cases emphasizing its pathologic, immunophenotypic, and biologic uniqueness from juvenile

hemangioma. Am *J Surg Pathol*. 2004;28(5):559-568. doi: 10.1097/00000478-200405000-00001.
10) Arai E, Kuramochi A, Tsuchida T, et al. Usefulness of D2-40 immunohistochemistry for differentiation between kaposiform hemangioendothelioma and tufted angioma. *J Cutan Pathol.* 2006;33(7): 492-497. doi: 10.1111/j.1600-0560.2006.00461.x.

2. 毛細血管奇形

疾患概念

本疾患は、皮膚、粘膜の毛細血管のネットワークにおける低流速の活動性のない血管拡張性の病変であり、脈管病変を腫瘍と奇形に分類する ISSVA 分類に則って毛細血管奇形(capillary malformations, CM)とされている。しかし文献を検索すると、未だに本邦では単純性血管腫やポートワイン母斑(血管腫)、諸外国では port-wine stains などの病名も使用されている。今後認識を深めて、疾患概念を整理していく必要がある。また、毛細血管静脈奇形:CVM、毛細血管リンパ管奇形:CLM、毛細血管リンパ管静脈奇:CLVM、毛細血管動静脈奇形:CM-AVM など、他の脈管奇形と合併することもある(混合型脈管奇形)[1)]。

その他には毛細血管拡張症(teleangiectasia)や先天性血管拡張性大理石様皮斑(cutis marmorata teleangiectatica congenita)なども本疾患の範疇に含まれる。また、下肢に見られる混合型脈管奇形でもあるクリッペル・トレノネー症候群、眼病変および頭蓋内病変を伴うスタージ・ウェーバー症候群などの一症状として認められる場合がある(脈管奇形関連症候群)。

疫学

毛細血管奇形は多くの場合が散発例であるが、家族例の報告もある。発生頻度は 1000 出生に 3 程度で、性差はないとされている[2)]。通常、治療を希望して医療機関を受診する割合は女性が多く、男性より女性が多いとする報告も多い[3)]。

病因

内皮細胞における GNAQ や GNA11 などの遺伝子の変異が検出されている[4)]。これらの変異によって下流の MAPK/ERK 経路が活性化するものと考えられるが、その詳細な機序はいまだ解明されていない。また、これらの遺伝子の異常が毛細血管奇形を発症するメカニズムもまた不明である。

いくつかの仮説が存在し、例えば GNAQ や GNA11 は内皮細胞において血流により生じる sheer stress の感知に関係し、変異が層流と乱流の区別能力に関わる可能性[5)]、GNAQ により ERK のみならず PIK3/AKT 経路も活性化することがあるため、mTOR を経て静脈奇形やリンパ管奇形と同じメカニズムで毛細血管の異常拡張が起こっている可能性、あるいは内皮細胞の分化が阻害され血管構造の拡張が進行する可能性[6)]などが考慮されている。

臨床像と経過

臨床症状は、出生時より存在する平坦な赤色斑で、一生を通じて患者の体の成長に比例して面積を拡大する。体表皮膚・粘膜面の様々な部位にあり、面積も多様である。色調は出生時には紅色であることが多く、1-2 ヶ月でピンクないし赤色に変化する。成人になると徐々に暗赤色となり、組織の過形成により敷石様の外観を呈したり表層に軟腫瘤を形成してすることも多い。さらに顔面では、成長に伴い頬部・口唇部直下の軟部組織や骨の過形成をきたし、大唇症(macrocheilia)、歯槽過形成(gum hypertrophy)、歯肉腫(epulis)、上顎突出、不正咬合など、顔

面の形態を著しくそこない、かつ口腔の機能異常を呈することもある[7]。
　通常、生命予後は問題ないが、巨大静脈奇形を合併する場合に限局性血管内凝固障害（localized chronic intravascular coagulopathy, LIC)を来たし、適切な治療が行われなければ生命に影響をおよぼすこともある。
　顔面正中部で眉間、上眼瞼、鼻背、上口唇などにあるものはサーモンパッチ、項部に見られるものはウンナ母斑などと呼ばれる。5歳ごろまでに自然消退するものもあり[2]、 眼瞼部のサーモンパッチにおいてその傾向が強い。
　毛細血管奇形が下肢に存在する場合には静脈奇形・リンパ管奇形（リンパ管腫）等を合併し、患肢の肥大を伴う複合型のクリッペル・トレノネー症候群、あるいは顔面に存在する場合には同側眼球の緑内障や同側の軟膜髄膜の血管奇形を合併するスタージ・ウェーバー症候群などの一症状である可能性がある[7]。

血液検査

血液検査所見は一般に正常である。巨大な静脈奇形を合併する場合には 限局性血管内凝固障害(LIC)を伴うことがある(詳細については、静脈奇形の総説参照)。

画像診断

低流速脈管奇形である。皮膚、粘膜の毛細血管の拡張性病変であり、表層の病変であるため、 通常、診断には画像検査を必要としない(詳細については、画像診断の総説参照)。
しかし、以下のごとく画像診断が有用な場合がある。

1) 超音波検査：病変内部は無エコーであるか、合併する他の脈管奇形(静脈奇形:VM、リンパ管奇形:LM 等)を検出することができる。
2) MRI：合併する他の脈管奇形(静脈奇形:VM、リンパ管奇形:LM 等)を検出することがある。その場合、病変内部は T1 強調像で低～中間の信号、(脂肪抑制)T2 強調像で強い高信号、造影 T1 強調像で内部が造影されることが多い。また、顔面の毛細血管奇形を一症状とするスタージ・ ウェーバー症候群では中枢神経病変の検出に脳 MRI が有用である。
3) ダーモスコピー：浅在性の変化は均一な点状の血管構造として、深在性の変化は線状の血管構造として観察できる[8]。

病理

毛細血管奇形は静脈奇形と比較して拡張した概ね小型の血管からなり、血管の形状が比較的円形に近い。場合によっては毛細血管奇形の血管壁が肥厚し、動脈成分と間違われることもあるが、EVG 染色により弾性線維を染色することで、毛細血管奇形の壁か動脈壁かを判別できる(詳細については、病理診断の総説参照)。

治療法

レーザーの登場以前は、本邦では冷凍凝固や放射線治療なども行われたようであるが、一般には化粧品によるカモフラージュや外科治療が主体として行われ

ていた。1968 年、ソロモンらによりアルゴンレーザーによる毛細血管奇形に対する治療が報告され中心的に使用されたが [9]、1980 年代後半にパルス発振が可能になった色素レーザー(flashlamp-pumped pulsed-dye laser, PDL)が登場し [10]、アルゴンレーザーに代わって治療の主役として用いられるようになった。色素レーザーにより毛細血管奇形の大半は有意な色調改善が得られるようになった [11,12]。その後、色素レーザーは長い波長、広いパルス幅、大きなスポット径、皮膚表面の冷却装置などの工夫がなされ、疼痛および表面皮膚障害を抑制し高い出力で治療できるようになった [1]。さらに 1990 年代後半には皮膚冷却を装備したパルス可変式の色素レーザーが開発され、深部の血管および口径の大きな血管の治療も可能になり、従来の色素レーザーに抵抗性の毛細血管奇形に対しても有用性が認められるようになり、現在治療の第一選択として広く使用されている [13]。

色素レーザー治療により概して良好な色調の改善が認められ、治療開始年齢が低いほど有効率が高いとする報告もある(CQ13 参照)[14,15]。しかし、病変の解剖学的な存在部位により治療効果に差があり、完全消失に至らない場合 [15,16]や治療後の経過期間に応じて色調が再発(再燃)してくる場合も指摘されている(CQ12 参照)[17]。長期間経過し肥厚や組織肥大を伴う毛細血管奇形に対しては、外科治療(切除・再建)を行う方がレーザー治療よりも満足を得られやすいとの報告もある [18,19]。

〈文献〉

[1] Wassef M, Blei F, Adams D, et al. Vascular anomalies classification: recommendations from the international society for the study of vascular anomalies. *Pediatrics*. 2015;136(1):e203-214. doi: 10.1542/peds.2014-367

[2] Garzon M, Haung JT, Enjolras O, Frieden IJ. Vascular malformations Part 1. *J Am Acad Dermatol*. 2007;56(3):353-370. doi: 10.1016/j.jaad.2006.05.069.

[3] Mills CM, Lanigan SW, Hughes J, Anstey. Demographic study of port wine stain patiets attending a laser clinic: family history, prevalence of naevus anaemicus and results of prior treatment. *Clin Exp Delmatol*. 1997;22(4):166-168.

[4] Asadi S. The role of genetic mutations in gene GNAQ in Sturge-Weber syndrome. *JCSDAMP*. 2020, 1(1):15-19.

[5] Bichsel C, Bischoff J. A somatic missense mutation in GNAQ causes capillary malformation. *Curr Opin Hematol*. 2019, 26(3):179-184. doi: 10.1097/MOH.0000000000000500.

[6] Nguyen V, Hochman M, Mihm MC Jr., NelsonJS, Tan W. The Pathogenesis of Port Wine Stain and Sturge Weber Syndrome: Complex Interactions between Genetic Alterations and Aberrant MAPK and PI3K Activation. *Int J Mol Sci*. 2019;20(9):2243. doi: 10.3390/ijms20092243.

[7] Enjolras O, Wassef M, Chapot R. Color Atlas of vascular tumors and vascular malformations. New York: Cambridge University Press;2007:125-167.

[8] Oiso N, Kawada A. The dermoscopic features in infantile hemangioma. *Pediatr Dermatol*. 2011, 28(5):591-593. doi: 10.1111/j.1525-1470.2010.01363.x.
[9] Solomon H, Goldman L, Henderson B, et al. Histopathology of the laser treatment of port-wine lesions: biopsy studies of treated areas observed up to three years after laser impact. *J Invest Dermatol*. 1968;50(2):141-146. doi: 10.1038/jid.1968.17.
[10] Loo WJ, Lanigan SW. Recent advances in laser therapy for the treatment of cutaneous vascular disorders. *Laser Med Sci*. 2002;17(1):9-12. doi: 10.1007/s10103-002-8260-y.
[11] Hansen K, Kreiter CD, Rosenbaum M, Whitaker DC, Arpey CJ. Long-term psychological impact and perceived efficacy of pulsed-dye laser therapy for patients with port-wine stains. *Dermatol Surg*. 2003;29(1):49-55. doi: 10.1046/j.1524-4725.2003.29010.x.
[12] Waner M. Recent developments in lasers and treatment of birthmarks. *Arch Dis Child*. 2003;88(5):372-374. doi: 10.1136/adc.88.5.372.
[13] 河野太郎, 櫻井裕之. 毛細血管奇形のレーザー治療.-治療抵抗例の治療戦略- *形成外科*. 2009;52(10):1153-1159.
[14] Nguyen CM, Yohn JJ, Huff C, Weston WL, Morelli JG. Facial port wine stains in childhood: prediction of the rate of improvement as a function of the age of the patiets, size and location of the pot wine stain and number of treatments with the pulsed dye (585 nm) laser. *Br J dematol*. 1998;138(5):821-825. doi: 10.1046/j.1365-2133.1998.02219.x.
[15] 小栗章子, 小田真喜子, 横尾和久. レーザー照射開始年齢が単純性血管腫の治療効果に及ぼす影響. *日形会誌*. 2009;29(7):407-411.
[16] Reynolds N, Exley J, Hills S, Falder S, Duff C, Kenealy J. The role of the lumina intense pulsed light system in the treatment of port wine stains-a case controlled study. *Br J Plast Surg*. 2005;58(7):968-980. doi: 10.1016/j.bjps.2005.04.006
[17] Orten SS, Waner M, Flock S, Roberson PK, Kincannon J. Port-wine stains. An assessment of 5 years of treatment. *Arch Otolaryngol Head Neck Surg*. 1996;122(11):1174-1179. doi: 10.1001/archotol.1996.01890230022005.
[18] Tark KC, Lew DH, Lee DW. The fate of long-standing port-wine stain and its surgical management. *Plast Reconstr Surg*. 2011;127(2):784-791. doi: 10.1097/PRS.0b013e318200a9e7.
[19] 山下昌弘, 中岡啓喜, 森 秀樹, 他. 手術治療を要した毛細血管奇形症例の検討. 日形会誌. 2011;31(1):7-13.

3. 静脈奇形（海綿状血管腫）

概念、原因

本疾患は、胎生期における脈管形成（vasculogenesis）の過程で、血管内皮細胞の低形成や血管壁の平滑筋の欠損などで静脈系の脈管が拡張し、海綿状又は嚢胞状に拡張した静脈腔を有する低流速の血液貯留性腫瘤病変である[1)]。一般的に血管腫と呼称されることが最も多く、従来の「海綿状血管腫」、「筋肉内血管腫」、「滑膜血管腫」と言われていた病変も含む。

本疾患は、孤発性静脈奇形（venous malformation, VM）、グロムス静脈奇形（glomuvenous malformation, GVM）、家族性皮膚粘膜静脈奇形（cutaneo-mucosal venous malformation, VMCM）に分類される[2)]。本疾患を含む混合型脈管奇形には、患肢の肥大を伴うクリッペル・トレノネー症候群などが挙げられる。

発生原因は、病変部血管内皮のレセプター型チロシンキナーゼ TIE2（TEK）受容体変異が指摘されており、遺伝性を認める家族皮膚粘膜静脈奇形やグロムス静脈奇形には、TIE2 遺伝子や Glomulin 遺伝子の体細胞遺伝子異常が同定されている[1, 2)]。孤発性症例の病変組
織でもその 50%の症例で同体細胞遺伝子異常が同定されている[3)]。

疫学

孤発性静脈奇形、グロムス静脈奇形、家族性皮膚粘膜静脈奇形の頻度は 90%、8%、2%である[4)]。発症率に性差はない[2)]。孤発性静脈奇形は脈管奇形の中では最も頻度が高い。

臨床症状、身体所見

大きさや分布は様々で、顔面・躯幹・四肢と、全身のどこにでも生じるが、頭頸部に最も多く、皮膚・軟部組織のみならず骨や腹部臓器にも生じる。境界明瞭な孤立性のものからびまん性、浸潤性のものまで存在し、表在性のものは青紫色の外観を呈する。深在性のものは皮膚の色調には変化が無く、隆起性病変の場合には、触診上弾性軟で、挙上や用手圧迫にて縮小し、下垂や圧迫解除により再腫脹することが多い。ただし、血液流出路の狭い病変では弾性硬で圧縮変化の見られないことや、静脈石を形成し病変内に硬く触知することもある。

先天性病変であることから病変としては出生時から存在するが、小児期から発症することも多く、筋肉内など深在性の病変では成人期での症状初発も稀ではない。若年時は比較的無症状に経過することも多いが自然消退はなく、成長に伴って症状が進行し、外傷などの外的刺激とともに、女性では月経や妊娠といったホルモン変化により症状増悪を見ることがある[5)]。

腫脹、疼痛、色調変化、醜状変形などの症状を呈し、表在性のものは出血を生じることもあるが、経時的に大きさや症状が変化するのも特徴の一つである。

頭頸部病変は露出部であるため腫脹や色調変化、醜状変形が問題になることが多いが、頚部や口腔咽頭病変では腫大による構音障害、そしゃく嚥下障害や呼吸困難をみることもある。一方、四肢病変では多くの症例で疼痛が問題となる[6)]。疼痛は、起床時や患部の下垂時などの血液貯留増加時に生じることが多いが、病変内の静脈石や血栓性静脈炎によるものもある。四肢の関節内病変には滑膜血管腫が挙げられ、主に膝に生じるが、関節の腫脹や疼痛から可動域制限を生じ関節症へと発展するものもある[7)]。

巨大病変や多発病変も少なからず認められ、患肢の肥大や変形、萎縮、骨溶解などによる運動機能障害も稀ではない。多発病変では消化管内の血管奇形を合併（青色ゴムまり様母斑症候群）し、下血による貧血を伴うことがある[1)]。

四肢筋肉内の静脈奇形を中心とした異常血管病変で、強い疼痛と拘縮症状を生じ、病理組織学的に腫瘤が線維脂肪組織で多く占められているものを、その病態と病理組織の特殊性から線維脂肪性脈管異常（fibro adipose vascular anomaly, FAVA)として通常の静脈奇形とは区別されるようになった[8)]。

血液検査

血液検査所見は一般に正常であるが、D ダイマーの上昇をしばしば認め、静脈奇形に特異的とされる。病変体積の大きい症例や複数の静脈石を有する例では、特にその傾向が強いとされるが、一肢全体に及ぶ様な巨大な静脈奇形では全身性の血液凝固障害を伴い D ダイマーの上昇に加え、フィブリノーゲンや血小板数の低下、FDP の上昇などを示すことがある[1)]。これは慢性的な血液貯留による病変内での凝固因子大量消費によって生じる凝固異常によるもので、限局性血管内凝固障害（localized intravascular coagulopathy, LIC）と呼ばれ、カポジ肉腫様血管内皮腫や房状血管腫に合併するカサバッハ・メリット現象とは区別する必要がある[9, 10, 11)]。

画像診断

静脈奇形の診断で主に重要となるのは超音波検査と MRI で、超音波では病変内の flow や内腔の大きさといった性状を確認できるのに対し、MRI では病変全体の形態や拡がりを確認するのに優れている。

超音波検査の画像所見は、蜂巣状から多嚢胞状の低エコー領域を示し、エコープローブの圧迫により貯留する血液の動きを観察できることが多い。また、容易に虚脱することも特徴的だが、静脈石を内部に伴う場合には、音響反射を伴う高エコー構造を伴い、診断とともに治療方針の決定にも有用な所見となる。ただ

し、年齢が低いほど静脈石の見られる頻度は少なくなる。

MRI では、T1 強調像では等～低信号、T2 強調像では高信号となり、造影でゆっくりと全体的に濃染されることが多く、リンパ管腫との鑑別に有用である。脂肪組織も T2 高信号になるため、皮下脂肪内病変では脂肪抑制法（STIR）を併用すると病変部の拡がりが確認しやすくなる。

単純 X 線撮影では、血管病変自体の診断は難しいが、静脈石の確認が診断確定に有用であり、関節内滑膜血管腫における関節変形や骨内静脈奇形での骨変形の有無の確認も可能である。CT 検査も骨病変が疑われる場合には有用となるが、血流動態も含めた全体像の把握に CT angiography が有用な場合もある。多発病変を疑う場合は全身 RI 血液プール scintigraphy にてスクリーニングを行うことも可能であるが、所見が非典型的で他の腫瘍性病変も疑われる場合は生検を行うべきである。（詳細については、画像診断各論 静脈奇形の項を参照）

病理組織

結合組織中に拡張した血管を認め、血管壁は薄く内腔は不規則で、平滑筋細胞を欠損していることも多い。血栓を形成するとコラーゲン沈着、静脈石形成をきたす。（詳細については、病理診断についての概説 血管奇形の病理診断の項を参照）

治療法

静脈奇形に対する治療には、体位、補助具、圧迫などの物理的な治療法と薬剤による保存療法と硬化療法、摘出術、レーザー治療などの侵襲的治療の選択肢があるが、それぞれ一長一短があり、症例に応じた治療選択やそれらの組み合わせが必要になる[4, 12, 13]。治療の適応や時期については、定まった規定は存在せず、疼痛や腫脹、色調変化や醜状変形といった主症状が日常生活に明らかな影響及ぼす場合に、保存的療法と侵襲的治療の各選択肢を組み合わせた複合療法を実施していくが、各々の治療手段についての長所と短所、さらに治療のゴールを充分に理解しておくことが、治療を進めていくことで重要になる。

＜保存療法＞

弾性ストッキングなどを用いた圧迫療法は血液貯留を減少させるため、疼痛緩和、血栓・静脈石形成の予防、凝固障害の減弱に効果的である[9, 14, 15]。ただし、グロムス静脈奇形（GVM）の場合には痛みを増悪させる場合があるので弾性ストッキングの着用は避けた方が良い[1]。血栓・静脈石の形成や疼痛出現の予防としてアスピリン投与が行われることがある[1]。静脈奇形による限局性血管内凝固障害（LIC）に対する放射線療法の適応は無いと考えられ、低分子ヘパリンなどの投与が行われる[9, 11]。骨軟部組織の肥大・過剰発育を伴う場合には、補高装

具や矯正治療などによる継続的管理を要する。他の脈管奇形と同様に静脈奇形でも、分子標的療法として mTOR 阻害剤であるシロリムスを先駆けとして mTOR/PI3K/AKT シグナル伝達系の阻害剤による治療が臨床研究として各国で行われており、その成果が一部で報告されてきた[16-19]。

＜侵襲的治療＞

侵襲的治療の主なものには硬化療法と切除手術が挙げられるが[12, 13]、レーザー治療の有用性も報告されている[20]。

硬化療法は内腔の存在する病変で有効率が高く、通常は瘢痕を残すことなく低侵襲な治療が可能であることから、静脈奇形治療の第一選択と考えられる[5, 12, 13, 21]。ただし、病変部を完全消失させることは難しく、複数回の治療を要することや症状の緩和を主体とした療法に留まることも多い。内腔に血液が貯留するタイプでは特に有効率が高く、flow を有する病変ではそのコントロールも重要になるが、血栓や静脈石により内腔の存在しない病変、内腔が細かく蜂巣状の病変やびまん性病変では無効なこともある。硬化剤には無水エタノール、ポリドカノール、オレイン酸モノエタノールアミンなどが用いられており、血中濃度が急激に上昇しない様、時間をかけてこまめに投与することが安全性の面から望ましい。経皮的穿刺後はエコーや血管造影（digital subtraction angiography, DSA）下にモニタリングしながら行う。また、肺塞栓症、ヘモグロビン尿、薬剤アレルギー、神経麻痺、皮膚壊死などの合併症リスクは熟知しておく必要があり、使用薬剤や病変部位によっても発生頻度が異なるため、各々の症例に応じた薬剤選択や投与法の検討が非常に重要になる。1 回の治療時における各薬剤別投与の上限値は、無水エタノールでは 0.5-1.0 mL/kg とされ（動静脈奇形の総論を参照）、ポリドカノールでは 2mg/kg（下肢静脈瘤の硬化療法の上限値より）、オレイン酸モノエタノールアミンでは 5%希釈製剤として 0.4mL/kg で極量は 30mL（胃静脈瘤の退縮治療時の上限値より）が、ポリドカノールとオレイン酸モノエタノールアミンの両薬剤の添付文書に記されている。

切除手術は、完全切除により病変部を除去させることが出来る為、限局性病変で術後瘢痕が目立たない部位や疼痛などの症状が強く病変の完全除去が望ましい場合には良い適応となる[13]。眼窩内病変や手指病変などのように硬化療法に伴う合併症リスクの高い部位での治療としても有用性があるが、安易な部分切除や限局性血管内凝固障害(LIC)を伴う病変での切除は大量出血につながる。びまん性病変の部分切除においては切除辺縁の全周性結紮により出血量を減少しうるが、残存病変の再増大をきたすこともあるため、硬化療法との併用など複合的な治療を検討することも必要である[1, 5]。

関節内の静脈奇形である滑膜血管腫については、周囲の健常組織も含めた拡

大切除の施行が一般的だが、病変の部位や拡がりによっては関節鏡視下での施行も検討されている[7, 22]。

レーザー治療の有効性も報告されており、瘢痕形成が問題になりにくい粘膜面などの小さな病変では有用性が高いとされている[23]。また、静脈瘤の血管内治療として用いられているヤグレーザーでは、消化管からの出血による貧血治療や咽頭部病変に伴う気道閉塞の改善など、従来の治療法では症状改善が得られにくい病変に対する有効性が報告されている[20](CQ7 参照)。

経過、予後

脈管奇形全般に言えることであるが、局所的な体細胞遺伝子異常が病因の根底にあるため、静脈奇形の根治は困難であることが多い。病変が大きいほど、病変の存在部位が広範囲であるほど、またびまん性浸潤性であるほど難治となり、適切な治療を適時行いながら健常な日常生活を維持していくことが治療の目標となる。

若年時は無症状に経過することも多いが、経年的に疼痛や腫脹、大きさの増大といった症状が進行し、外傷やホルモンバランスの変化により増悪傾向が強くなることがある。特に四肢病変では疼痛を生じることが多く、下肢全体に病変が存在する症例では、下肢長差を認めたり（患肢が長い）、関節拘縮を生じる症例も存在する[24]。

静脈奇形に対する硬化療法後の有効率は高く、治療後8週間以内に75-95%の症例で改善を認めたとの報告もある[5, 12]。疼痛の減弱がサイズの減少よりも先に生じるとされるが、2-4回と複数回の治療を要することが多い。

関節内の滑膜血管腫については、関節症に発展するものもあり、可及的早期の治療が望ましいが、局所的な外科的治療を行っても重度の機能障害が残存する場合には膝関節離断による下腿切断が必要になる場合もある[7]。

＜文献＞

1) Dompmartin A, Vikkula M, Boon LM. Venous malformation: update on aetiopathogenesis, diagnosis and management. *Phlebology*. 2010;25(5):224-235. doi: 10.1258/phleb.2009.009041.
2) Boon LM, Ballieux F, Vikkula M. Pathogenesis of vascular anomalies. *Clin Plast Surg*. 2011;38(1):7-19. doi: 10.1016/j.cps.2010.08.012.
3) Soblet J, Limaye N, Uebelhoer M, Boon LM, Vikkula M. Variable somatic TIE2 mutations in half of sporadic venous malformations. *Mol Syndromol*. 2013;4(4):179-183. doi: 10.1159/000348327.
4) Greene AK, Alomari AI. Management of venous malformations. *Clin Plast*

Surg. 2011;38(1):83-93. doi: 10.1016/j.cps.2010.08.003.
5) Marler JJ, Mulliken JB. Current management of hemangiomas and vascular malformations. *Clin Plast Surg*. 2005;32(1):99-116, ix. doi: 10.1016/j.cps.2004.10.001.
6) Rikihisa N, Akita S, Osuga K, Mimura H, Yuzuriha S, Sasaki S. Evaluation of pain incidence due to venous malformation based on data from 85 institutions in Japan. *J Vasc Surg Venous Lymphat Disord*. 2020;8(2):244-250. doi: 10.1016/j.jvsv.2019.03.008.
7) Johnson JN, Shaughnessy WJ, Stans AA, et al. Management of knee arthropathy in patients with vascular malformations. *J Pediatr Orthop*. 2009;29(4):380-384. doi: 10.1097/BPO.0b013e3181a5b0b3.
8) Alomari AI, Spencer SA, Arnold RW, et al. Fibro-adipose vascular anomaly: clinical-radiologic-pathologic features of a newly delineated disorder of the extremity. J Pediatr Orthop. 2014;34(1):109-117. doi: 10.1097/BPO.0b013e3182a1f0b8.
9) Mazoyer E, Enjolras O, Laurian C, Houdart E, Drouet L. Coagulation abnormalities associated with extensive venous malformations of the limbs: differentiation from Kasabach-Merritt syndrome. *Clin Lab Haematol*. 2002;24(4):243-251. doi: 10.1046/j.1365-2257.2002.00447.x.
10) Mazoyer E, Enjolras O, Bisdorff A, Perdu J, Wassef M, Drouet L. Coagulation disorders in patients with venous malformation of the limbs and trunk: a case series of 118 patients. *Arch Dermatol*. 2008;144(7):861-867. doi: 10.1001/archderm.144.7.861.
11) Dompmartin A, Acher A, Thibon P, et al. Association of localized intravascular coagulopathy with venous malformations. *Arch Dermatol*. 2008;144(7):873-877. doi: 10.1001/archderm.144.7.873.
12) Heit JJ, Do HM, Prestigiacomo CJ, et al. Guidelines and parameters: percutaneous sclerotherapy for the treatment of head and neck venous and lymphatic malformations. *J Neurointerv Surg*. 2016;9(6):611-617. doi: 10.1136/neurintsurg-2015-012255.
13) Steiner F, FitzJohn T, Tan ST. Surgical treatment for venous malformation. *J Plast Reconstr Aesthet Surg*. 2013;66(12):1741-1749. doi: 10.1016/j.bjps.2013.07.033.
14) Enjolras O, Ciabrini D, Mazoyer E, Laurian C, Herbreteau D. Extensive pure venous malformations in the upper or lower limb: a review of 27 cases. *J Am Acad Dermatol*. 1997;36(2 Pt 1):219-225.

doi: 10.1016/s0190-9622(97)70284-6.
15) Adams DM, Wentzel MS. The role of the hematologist/oncologist in the care of patients with vascular anomalies. *Pediatr Clin North Am*. 2008;55(2):339-355. doi: 10.1016/j.pcl.2008.01.007.
16) Zhuo KY, Russell S, Wargon O, Adams S. Localised intravascular coagulation complicating venous malformations in children: Associations and therapeutic options. *J Paediatr Child Health*. 2017;53(8):737-741. doi: 10.1111/jpc.13461.
17) Hage AN, Chick JFB, Srinivasa RN, et al. Treatment of venous malformations: the data, where we are, and how it is done. *Tech Vasc Interv Radiol*. 2018;21(2):45-54. doi: 10.1053/j.tvir.2018.03.001.
18) Cooke-Barber J, Kreimer S, Patel M, Dasgupta R, Jeng M. Venous malformations. *Semin Pediatr Surg*. 2020;29(5):150976. doi: 10.1016/j.sempedsurg.2020.150976.
19) Budge EJ, Khalil Allam MA, Mechie I, Scully M, Agu O, Lim CS. Venous malformations: Coagulopathy control and treatment methods. *Phlebology*. 2021;36(5):361-374. doi: 10.1177/0268355520972918.
20) Ma LW, Levi B, Oppenheimer AJ, Kasten SJ. Intralesional laser therapy for vascular malformations. *Ann Plast Surg*. 2014;73(5):547-551. doi: 10.1097/SAP.0b013e318276daa6.
21) Ernemann U, Kramer U, Miller S, et al. Current concepts in the classification, diagnosis and treatment of vascular anomalies. *Eur J Radiol*. 2010;75(1):2-11. doi: 10.1016/j.ejrad.2010.04.009.
22) Bruns J, Eggers-Stroeder G, von Torklus D. Synovial hemangioma--a rare benign synovial tumor. Report of four cases. *Knee Surg Sports Traumatol Arthrosc*. 1994;2(3):186-189. doi: 10.1007/BF01467924.
23) Frigerio A, Tan OT. Laser applications for benign oral lesions. *Lasers Surg Med*. 2015;47(8):643-650. doi: 10.1002/lsm.22404.
24) 齋藤 典子, 佐々木 了, 清水 匡, 長尾 宗, 藤田 宗, 西岡 典, et al. 当科における下肢静脈奇形 110 例の検討. *形成外科*. 2015;58(6):679-686.

4.　動静脈奇形

1）概念・原因

動静脈奇形(AVM)は、胎生期における脈管形成過程の異常の一つであり、病変内に動静脈短絡(シャント)を一つあるいは複数有し、拡張・蛇行した異常血管の増生を伴う高流速型の血管病変である。AVM の分子生物学的な発症機序として、内皮細胞における MAP2K1 変異による RAS/MEK/ERK シグナル伝達経路の活性化が動脈と静脈の病的な吻合を引き起こすと考えられている[1, 2]。AVM において流入動脈と流出静脈が複雑に網状に絡む異常吻合部は、しばしばナイダス（nidus,「巣」の意）と表現される。流入動脈と流出静脈が直接短絡する場合は、動静脈瘻(arteriovenous fistula,　AVF)とも表現される。外傷や手術が原因で二次的に発生する後天的 AVF も存在するが、経過が長い場合は先天性の AVM と区別が困難なこともある。

2）疫学

脈管奇形の中では最も頻度が少なく 5-20%程度とされる[3]。生下時～20 歳未満での発症が多く、孤発性で発症率の男女比はほぼ同等である。孤発性 AVM 以外にも、遺伝性を有する AVM として、遺伝性出血性末梢血管拡張症(hereditary hemorrhagic telangiectasia,　HHT)（オスラー病)に合併する脳・脊髄・肺・肝臓の AVM や、RASA-1 遺伝子異常で知られる CM-AVM、そして孤発例が多数を占めるが一部に同遺伝子異常を認める Parkes Weber 症候群に合併する AVM などがある。(各論：脈管奇形関連症候群の項を参照)

3）臨床症状・身体所見

AVM の発生部位は様々で、頭頸部・体幹部・四肢など全身の至る所に生じる。皮膚・軟部組織のみならず、骨、脳脊髄や内臓にも発生する。病変の大きさも、限局性病変から広範囲に浸潤するびまん性病変まで様々で、稀に多発する場合もある。臨床症状は進行性に変化し、Schobinger 臨床病期分類(表 1)が理解しやすい[4]。第 I 期（静止期）では、紅斑や皮膚温上昇を認め、腫脹や拍動はあまり目立たたず、臨床的に毛細血管奇形との鑑別が困難な場合がある。第 II 期（拡張期）では、次第に病変の腫脹・増大、血管の拡張や蛇行が見られ、拍動やスリルを触知し、血管雑音を聴取するようになる。実際の臨床において、病変が AVM と診断されるのはこの病期以降であることが多い。第 III 期（破壊期）では、持続性疼痛、皮膚潰瘍、出血、感染、壊死など病

状の増悪を認める。これは、この時期に短絡血流増加に伴う動脈虚血（盗血現象）と静脈圧上昇（うっ血）という二重の血行動態的負荷が大きくなることによる。頚部・顔面の進行例では、嚥下・構音・咀嚼障害、開瞼・閉瞼不全、聴力障害、高度醜形などを呈する。四肢病変の進行例では、手指・足趾の虚血障害、難治性潰瘍、骨関節の変形・萎縮による運動機能障害などを呈する。さらに、第 IV 期（代償不全期）では、シャント量の増大による高拍出性心不全を呈する。

4) 血液検査

血液検査所見は一般に正常であるが、巨大な AVM では静脈奇形に伴う限局性血管内凝固障害（localized intravascular coagulopathy, LIC）同様、フィブリノーゲンや血小板数の低下、D ダイマー、FDP の上昇など凝固異常を示すことがある。さらに、高拍出性心不全を合併すれば BNP の異常高値も見られる。

5) 画像診断

超音波検査では、B モードで患部に異常拡張血管を認める。カラードップラーで異常血管はモザイクパターンを示し、パルスドプラーで高流速のシャント波形を示す。造影 CT は、広範囲を短時間で撮影できる上にスライス厚を薄く設定できるため、病変の詳細な血管走行や骨への浸潤を確認することができる。また、3D 画像再構成による CT angiography を作成することにより病変血管の全体像を立体的に把握することができる。MRI は濃度分解能に優れ、高流速の異常血管は flow void と呼ばれる低信号域を示し、深部組織への浸潤が評価できる。また、非造影あるいは造影 MR angiography による血流評価も可能である。単純 X 線は、病変の検出には適していないが、骨・関節の二次変化を確認できる。一方、カテーテルを用いた血管造影(digital subtraction angiography, DSA)は、侵襲を伴うため診断のみを目的としたルーチン検査としては適していないが、流入動脈、流出静脈、及びナイダスの血管構築を高い時間分解能で詳細に評価できる唯一のモダリティであり、塞栓術や病変切除後に皮弁を用いた再建術を予定している場合は行うべきである。画像所見が非典型的で腫瘍性病変が疑われる場合は、生検を考慮すべきである。特に血流が豊富な多血性腫瘍は、シャントを有する場合もあり AVM との鑑別を要する。（総論：脈管奇形の画像診断を参照）

6）病理診断

明らかな動脈、静脈のほかに、動脈と静脈の中間的な構造を示す種々の径の血管が不規則に集簇している。中間的な構造を示す血管の壁では弾性板や平滑筋層の乱れがみられ、同一の血管のなかでも壁の厚さはしばしば不均一である。（総論：脈管奇形（特に血管奇形）の病理診断の項を参照）

7）治療法

AVM に対する治療には、保存・支持療法、侵襲的治療として、血管内治療及び外科的治療などがあり、部位や症状に応じた選択や組み合わせが必要である。血管内治療や外科的治療等の侵襲的治療の適応や時期には一定の見解がないが、進行例では根治が困難となり再発しやすい傾向がある[5]。各治療法の長所・短所を理解しながら、種々の治療を組み合わせて集学的に治療を進めることが重要である。

〈保存療法〉

弾性ストッキングなどを用いた四肢 AVM の圧迫療法はシャント量増加や病変進行を抑制できる可能性がある。AVM による疼痛には主に非ステロイド系抗炎症薬(NSIADs)が使われるが、高度な疼痛では、オピオイド系鎮痛薬を要することもある。

＜血管内治療＞

血管内治療(血管塞栓術や硬化療法)では、経カテーテル的あるいは経皮穿刺によりナイダスに塞栓物質や硬化剤を注入しシャント血流の減少や消失を図る。塞栓物質には、無水エタノール、接着剤(n-butyl cyanoacrylate, NBCA)、マイクロスフィア、金属コイル、Onyx 等様々な種類があるが、血行動態や血管構築に応じたアプローチや選択が必要である[6, 7]。無水エタノールの許容量は 0.5-1.0 mL/kg とされており、血中濃度の急激な上昇は中毒症や心肺虚脱の危険をもたらし注意が必要である。また、金属コイルによる流入動脈の塞栓は、側副路発達を促すため避けるべきである[3]。

＜外科的治療＞

外科的切除術は、限局性の AVM では病変を完全に除去させることができるため根治性が高い。一方、広範囲に浸潤する巨大なびまん性病変では、多量の筋肉組織の切除や神経損傷によって大きな機能障害を残す恐れがあり、慎重に手術適応を検討する必要がある。また、切除に伴う大量出血に対しては、術前塞栓術の併用が有用とする報告もある[4]。通常、広範囲の切除で

は植皮や皮弁による再建が必要となる。重症感染症や心不全の救済手段として、四肢では患肢切断術を余儀なくされることがある。尚、供血動脈の近位で結紮のみを行うことは、側副路が発達しナイダス血流が残るため、避けるべきである［3］。

＜薬物療法＞

いずれの治療も無効な重症例には、MEK2K1 阻害薬（Trametinib）など薬物療法の効果に関心が持たれているが、確立されていない［8］。

8）経過・予後

罹患部位に応じて、経年的に症状が進行し、ADL や QOL を低下させるが、個人差が大きい。病変の増悪因子として、思春期や妊娠などによるホルモン変化、外傷などの物理的要因が挙げられる。進行例では、難治性疼痛や四肢運動機能の著しい障害を示す場合がある。難治性潰瘍に伴う動脈性出血や、高拍出性心不全の増悪は生命に危機を及ぼし得るが、本疾患による死亡率は不明である。

表 1　動静脈奇形の Schobinger 臨床病期分類

第 I 期　静止期	皮膚紅潮、発赤
第 II 期　拡張期	異常拍動音の聴取、増大
第 III 期　破壊期	疼痛、潰瘍、出血、感染
第 IV 期　代償不全期	心不全

＜参考文献＞

1）Couto JA, Huang AY, Konczyk DJ, et al. Somatic MAP2K1 mutations are associated with extracranial arteriovenous malformation. Am J Hum Genet. 2017;100(3):546-54. doi: 10.1371/journal.pone.0226852.

2）Smits PJ, Konczyk DJ, Sudduth CL, Goss JA, Greene AK. Endothelial MAP2K1 mutations in arteriovenous malformation activate the RAS/MAPK pathway. Biochem Biophys Res Commun. 2020; 529(2): 450-454. doi: 10.1016/j.bbrc.2020.06.022.

3）Lee BB, Baumgartner I, Berlien HP, et al; International Union of Angiology. Consensus Document of the International Union of Angiology (IUA)-2013. Current concept on the management of

arterio-venous malformations. Int Angiol . 2013;32(1):9-36.
4) Kohout MP, Hansen M, Pribaz JJ, Mulliken JB. Arteriovenous malformations of the head and neck: natural history and management. Plast. Reconstr. Surg. 1998;102(3):643-654. doi: 10.1097/00006534-199809030-00006.
5) Liu AS, Mulliken JB, Zurakowski D, Fishman SJ, Greene AK. Extracranial arteriovenous malformations: natural progression and recurrence after treatment. Plast Reconstr Surg. 2010;125(4):1185-1194. doi: 10.1097/PRS.0b013e3181d18070.
6) Cho SK, Do YS, Shin SW, et al. Arteriovenous malformations of the body and extremities: analysis of therapeutic outcomes and approaches according to a modified angiographic classification. J Endovasc Ther. 2006;13(4):527-538. doi: 10.1583/05-1769.1.
7) Griauzde J, Wilseck ZM, Chaudhary N, et al. Endovascular treatment of arteriovenous malformations of the head and neck: focus on the Yakes classification and outcomes. J Vasc Interv Radiol. 2020;31(11):1810-1816. doi: 10.1016/j.jvir.2020.01.036.
8) Ng AT, Tower RL, Drolet BA. Targeted treatment of vascular anomalies. Int J Womens Dermatol. 2021;7(5Part A):636-639. doi: 10.1016/j.ijwd.2021.10.014.

5. リンパ管奇形（リンパ管腫）

【疾患概念】

リンパ管奇形（リンパ管腫）は主に小児（多くは先天性）に発生する大小のリンパ嚢胞を主体とした腫瘤性病変であり、腫瘍性（異常な細胞増殖）を示さず生物学的にはリンパ管の形成異常と考えられている。正常なリンパ管の分布する全身のどこにでも発生しうるが、特に頭頚部や縦隔、腋窩に好発する。

多くの場合、既存の硬化療法や外科的切除等の治療が有効だが、重症例はしばしば難治性で気道閉塞などの機能的問題や大きな整容的問題のためQOLは低い。日本ではリンパ管腫として小児慢性特定疾病に指定され、また特に「顔面・頚部巨大リンパ管奇形」が難病に指定されている。

本疾患は従来「リンパ管腫」、英語では「lymphangioma」また「ヒグローマ」「cystic hygroma」などと呼ばれてきたが、病変部は生物学的に腫瘍的性質に乏しいことが認識され、「-腫」「-oma」という呼称が誤った疾患認識の原因となり不適当と考えられた。従来の「リンパ管腫」は脈管異常の国際分類（ISSVA分類）においては脈管病変の一つとして大分類のリンパ管奇形（lymphatic malformation）に含められている。英語名はISSVA分類（2014）ではcystic or common lymphatic malformationとされる[1]。日本では指定難病には「リンパ管奇形」が用いられているが、現時点では、ICD-10・保険病名・小児慢性特定疾病では「リンパ管腫」が用いられており「リンパ管奇形」「リンパ管腫」の新旧両疾患名が混在した状態であるが、ICD-11においては「リンパ管奇形」が用いられる見込みであり、徐々に移行が進んでいる。

また病変の病型については、従来の「リンパ管腫」では、病変内のリンパ嚢胞が比較的大きい「嚢胞状」、嚢胞は小さく間質組織の多い「海綿状」、その混合型、およびびまん性に拡張したリンパ管の広がる「単純性」などに分類されてきたが、ISSVA分類ではリンパ管奇形は嚢胞径1cmを境界としてmacrocystic（マクロシスティック）とmicrocystic（ミクロシスティック）、そしてその混合型の3種に分けられている。治療法の選択においてはいずれの病型であるかが重要であるが、境界型の判定は難しい。

【疫学】

リンパ管奇形の発生率は1,000-5,000出生に1人と推定される。正確な有病率は不明であるが保険病名統計からの推定患者数は10,000人程度である（厚労科研三村班疫学調査2014）。

ほとんどが幼少期に発症し、性差、遺伝性は認めない。特に頭頚部や縦隔、腋

窩、腹腔・後腹膜内、四肢に好発する。

【病因・病態】

リンパ管奇形の多くは先天性であり、頚部・腋窩など胎生期に原始リンパ嚢を形成する部からの発生が多いという臨床的特徴より、胎生のリンパ管形成時期に何らかの異常により病変を形成すると考えられているが[2]、明らかに成人になって発症する例もあり、胎生期の形成異常以外の病変形成の可能性がある。一方、リンパ管奇形に関する最近の研究により、病変内にPIK3CA遺伝子の変異を高率に認めることが明らかとなった[3, 4]。PIK3CAは生存・増殖に関わるPI3K/AKT系のPI3Kを構成する分子であり、変異によりシグナルが増強される。病変内に散在する変異細胞が周囲細胞に影響を与えることにより病変組織が形成されるというのが現在の中心的な説であり[5]、様々な疾患で本遺伝子変異が関与している[6]。胎生期のリンパ管形成異常により生じた大小のリンパ嚢胞を中心に構成される腫瘤性病変で、生物学的には良性であり、病変の範囲拡大や離れた部位の新たな出現はない。ただし、炎症や内出血の繰り返しにより腫大が増強することがある。異常血管が混在する混合型脈管奇形の場合があり、診断・治療に注意を要する。

【臨床症状】

主症状は腫瘤であり、体表にあれば出生時から認められることも多い。腫瘤は柔らかく波動を触知する場合もあるが、緊満して硬い場合もあり、内部のリンパ液の量や内出血に応じて硬さが変化する。腫瘤の存在部位により様々な症状を呈する。頚部・舌･口腔病変で中下咽頭部での上気道狭窄、縦隔病変で気管の狭窄による呼吸困難の症状を呈し、気管切開を要する場合もある。また腋窩や腹腔内、四肢など部位により、様々な運動・機能障害を生じる。皮膚や粘膜にリンパ管病変が及ぶ場合は集簇性丘疹がカエルの卵状を呈し（いわゆる限局性リンパ管腫)、リンパ漏・出血・感染を繰り返すこともある。特に頭頚部病変では腫瘤形成・変色・変形等により特異な外観を呈するため、社会生活への適応の障害となり、生涯にわたりQOLが制限されることもある。

どの部位の病変においても、経過中に内部に感染や出血を起こし、急性の腫脹・炎症を繰り返す。慢性的に炎症を繰り返す病変では腫瘤の増大を認めることもある。

【診断】

リンパ管奇形は、多くの場合画像検査により診断に至る。超音波、CT、MRIいずれも有用であり、臨床症状と併せて確定診断されることが多い（総説の脈管奇形の画像診断を参照)。

超音波検査では、典型的には内部に隔壁を有する多房性嚢胞性腫瘤として認められ、嚢胞内のエコー輝度は、典型例は無～低エコーを示すが、感染や出血をしている場合は、内部が様々な輝度を呈し、二相性を呈することもある。CTでは、腫瘤は低吸収を示し、内部には単房性または多房性嚢胞を認める。内部の隔壁構造は超音波より不明瞭なことが多い。通常、薄い壁内のみに若干の造影効果を認める。周囲の血管との位置関係を知るために有効である。MRIはCTと比較して腫瘤の性状をより詳細に描出できる。一般的に病変はT1強調像で低信号、T2強調像で高信号を示す。造影MRIの遅延相で内腔が造影されないことで静脈奇形とも鑑別される。

画像検査のみで診断されることが多いが、穿刺液の性状（薄い黄色漿液性）、穿刺液細胞診、穿刺液生化学検査にて嚢胞液がリンパ液であることが確認できれば診断の補助になる。外科的切除の際には、切除標本の組織診断にてリンパ管奇形の確定診断がなされる（病理組織診断の項参照）。その他に、リンパ液の流れを検査するリンパ管scintigraphyやリンパ管造影なども必要に応じて行われることがある。また皮膚・粘膜のリンパ管奇形（限局性リンパ管腫）の診断にはダーモスコピーが有効である。

【鑑別診断】

「リンパ管腫症」と「リンパ管奇形（リンパ管腫）」は発症初期には鑑別が難しい場合がある。離れた複数の病変、病変の拡大、浸潤傾向を認める場合にはリンパ管腫症としている。病理組織も診断の一助となる。（総説：リンパ管腫症、ゴーハム病の項参照）

その他に、低流速の血管奇形（静脈奇形等）、混合型血管奇形、（成熟）奇形腫、がま腫、リンパ節腫脹、リンパ腫、神経鞘腫その他の腫瘤形成性病変が挙げられる。

【治療】

リンパ管奇形に対する治療は、大きく外科的切除、硬化療法、内科的治療、その他に分けられる。特に内科的治療では2017年ガイドライン改訂2版以降に大きな変化があった。一方、自然退縮を認める例があることも知られている[7]。これら全てからの治療の選択は一律には決められず、病変の部位やサイズ、機能障害の程度、外観、疼痛などの症状、その緊急性等に応じて症例毎に検討することが必要である（CQ26-38参照）。

＜外科的療法＞

リンパ管奇形は外科的に病変を全摘除すれば完治する。限局性で境界明瞭な場合には良い適応である。またミクロシスティックリンパ管奇形や海綿状リンパ管

奇形では硬化療法が無効であることが多く、切除術の方が有効とされる。ただし全摘除のために病変内の血管・神経・筋肉などの正常組織も同時に切除せざるを得ず、機能的・整容的な問題を残すことがある。したがって全摘除でなく亜全摘・部分摘除が選択されることも多い。また部分摘除の場合、切除断端からの持続的なリンパ漏を認めることがある。切除術の適応や至適時期については明確な一般的な基準はなく、症例毎に慎重に検討する必要がある（CQ26，27参照）。

＜硬化療法＞

外科的切除と並ぶ代表的治療である。日本では治療戦略として先ず硬化療法の可能性を考慮することが一般的である。超音波ガイド下に薬剤を病変部に注入すると、その反応でリンパ嚢胞が経時的に縮小する。理想的には嚢胞内リンパ液を吸引し、嚢胞内に薬剤を注入すると最も効果が出ると考えられている。一般的にミクロシスティックリンパ管奇形や海綿状リンパ管奇形の場合には効果が得られにくい[8]。

硬化剤としてはOK-432（ピシバニール®）[8]、ブレオマイシン[9]、無水エタノール、アルコール性硬化剤、抗癌剤、高濃度糖水、フィブリン糊など、様々な薬剤が用いられてきた[10]。日本では現在OK-432が唯一の適応承認薬である。諸外国ではOK-432の使用が承認されておらず、ブレオマイシンが最も広く使用されている。

＜内科的治療＞

近年、リンパ管奇形に対する治療に関する最大の変化は内科的治療の選択肢が増えたことである。これまで難治性症例にはステロイドを始めとして種々の内科的治療薬が試されてきたが、有効性が証明されたものはなかった。しかし、2015年以降mTOR阻害剤であるシロリムスがリンパ管奇形を縮小させるという報告が世界中から相次いだ[11]。前述のようにリンパ管奇形の病変内にPIK3CA遺伝子変異を高率に認めることも明らかとなったが、シロリムスはこの細胞内シグナルの下流にあるmTORを阻害して効果を発揮すると考えられている。諸外国および日本の症例報告や臨床研究を受けて日本では2018年より治験が行われた[12，13]。その結果、有効性・安全性が示され、世界に先駆けて2021年9月に難治性リンパ管奇形がシロリムス内服療法の適応疾患として承認された。新たな治療選択肢として今後徐々に一般化すると考えられるが、特有の副作用を認めることと、従来行われている手術・硬化療法との効果比較や併用療法の検討は皆無の状態であり、今後適応を慎重に検討しながら研究を進めていく必要があることは注意を要する。また最近漢方薬（越婢加朮湯[14]、黄耆建中湯等）が腫瘤縮小効果を認めたという日本からの報告が増えている[15]。重篤な副作用を生じにくい内服薬であり、症例は蓄積しつつあるが、現時点では研究のエビデンスレベルは十分とはいえない（CQ36参照）。

＜その他＞

上記以外に、リンパ管嚢胞－静脈吻合術、レーザー治療、脂肪吸引法などの報告が散見されるが、一般的ではない。一方、前述のように自然消退を認める例があるため[7]、積極的治療とは別に経過観察も非常に重要と考えられている。

【予後】

リンパ管奇形は腫瘍性増大を認めない病変であるが、自然消失は稀である。多くの病変は硬化療法や外科的切除で良好な効果が得られるが、完治せずに成人期へ移行する例も多い。巨大病変で広範囲かつ浸潤性の分布を示す場合、治療困難であることが多く、機能的・整容的に大きな障害を生じるため、出生直後から生涯にわたり療養を要する。新たに治療の選択肢として加わったシロリムスの難治性病変に対する効果が今後期待される。

1. Wassef M, Blei F, Adams D, et al; ISSVA Board and Scientific Committee. Vascular Anomalies Classification: Recommendations From the International Society for the Study of Vascular Anomalies. Pediatrics, 2015;136(1): e203-e214. doi: 10.1542/peds.2014-3673.
2. Godart S. Embryological significance of lymphangioma. Arch Dis Child. 1966;41(216): 204-206. doi: 10.1136/adc.41.216.204.
3. Osborn AJ, Dicke P, Neilson DE, et al., Activating PIK3CA alleles and lymphangiogenic phenotype of lymphatic endothelial cells isolated from lymphatic malformations. Hum Mol Genet, 2015;24(4): 926-938. doi: 10.1093/hmg/ddu505.
4. Luks VL, Kamitaki N, Vivero MP, et al., Lymphatic and other vascular malformative/overgrowth disorders are caused by somatic mutations in PIK3CA. J Pediatr. 2015;166(4): 1048-1054 e1-5. doi: 10.1016/j.jpeds.2014.12.069.
5. Perkins JA. New frontiers in our understanding of lymphatic malformations of the head and neck: natural history and basic research. *Otolaryngol Clin North Am.* 2018;51(1): 147-158. doi: 10.1016/j.otc.2017.09.002.
6. Keppler-Noreuil KM, Rios JJ, Parker VER, et al. PIK3CA-related overgrowth spectrum (PROS): diagnostic and testing eligibility criteria, differential diagnosis, and evaluation. *Am J Med Genet A.* 2015;167A(2):287-295. doi: 10.1002/ajmg.a.36836.

7. Kato M, Watanabe S, Kato R, Kawashima H, Iida T, Watanabe A. Spontaneous regression of lymphangiomas in a single center over 34 years. *Plast Reconstr Surg Glob Open*. 2017;5(9):1501. doi: 10.1097/GOX.0000000000001501.
8. Ogita S, Tsuto T, Nakamura K, Deguchi E, Tokiwa K, Iwai N. OK-432 therapy in 64 patients with lymphangioma. *J Pediatr Surg*. 1994;29(6):784-785. doi: 10.1016/0022-3468(94)90370-0.
9. Baskin D, Tander B, Bankaoglu M. Local bleomycin injection in the treatment of lymphangioma. *Eur J Pediatr Surg*. 2005;15(6):383-386. doi: 10.1055/s-2005-872922.
10. Heit JJ, Do HM, Prestigiacomo CJ, et al; SNIS Standards and Guidelines Committee. Guidelines and parameters: percutaneous sclerotherapy for the treatment of head and neck venous and lymphatic malformations. *J Neurointerv Surg*. 2017;9(6):611-617. doi: 10.1136/neurintsurg-2015-012255.
11. Wiegand S, Wichmann G, Dietz A, Treatment of lymphatic malformations with the mTOR inhibitor sirolimus: a systematic review. *Lymphat Res Biol.* 2018;16(4):330-339. doi: 10.1089/lrb.2017.0062.
12. Ozeki M, Asada R, Saito A, et al. Efficacy and safety of sirolimus treatment for intractable lymphatic anomalies: A study protocol for an open-label, single-arm, multicenter, prospective study (SILA). *Regen Ther*, 2019. 10:84-91. doi: 10.1016/j.reth.2018.12.001.
13. Ozeki M, Nozawa A, Yasue S, et al. The impact of sirolimus therapy on lesion size, clinical symptoms, and quality of life of patients with lymphatic anomalies. *Orphanet J Rare Dis*. 2019;14(1):141. doi: 10.1186/s13023-019-1118-1.
14. Hashizume N, Yagi M, Egami H, et al. Clinical efficacy of herbal medicine for pediatric lymphatic malformations: a pilot study. *Pediatr Dermatol*. 2016;33(2):191-195. doi: 10.1111/pde.12777.
15. Ogawa-Ochiai K, Osuga K, Nozaki T, et al. Effect of Japanese Kampo medicine, eppikajutsuto, in patients with lymphatic malformation: a retrospective observational study. *Medicine (Baltimore)*. 2021;100(51):e28420. doi: 10.1097/MD.0000000000028420.

6. リンパ管腫症、ゴーハム病（Generalized lymphatic anomaly and Gorham-Stout disease）

１．概念

リンパ管腫症（Lymphangiomatosis）は、中枢神経系を除く全身の臓器に拡張したリンパ管組織が浸潤する稀な疾患である（1)。ゴーハム病（Gorham-Stout disease, GSD）は1954年にGorhamとStautらが最初にまとめた“disappearing bone”を特徴とし、全身の骨が連続性、破壊性に溶解する稀な疾患で、溶解した部位は血管、リンパ管組織に置換する（2)。1983年にHeffezらが提唱した診断基準では、内臓への浸潤はないとされているが(3)、乳び胸を起こすなどリンパ管腫症と共通する点が多く、これらは厳密に区別が出来ないため、病名を並列で記載しているが、本来は別個の疾患である。

2018年のISSVA分類において、これらの疾患はlymphatic malformation, LMに分類された(4)。またlymphangiomatosisは-matosisという接尾語が腫瘍性増殖を示すため、使用されなくなりつつあり、代わりにgeneralized lymphatic anomaly, GLA（全身性リンパ管異常）とするなど、呼称や概念の変化がみられる。さらにリンパ管腫症とされてきた症例の中に、病理組織で異常な紡錘形のリンパ管内皮細胞の集簇を認める症例が存在し、それらは胸水や肺浸潤、凝固異常が多く、予後不良であったことがわかった(5)。これらをkaposiform lymphangiomatosis, KLA（カポジ型リンパ管腫症）という新しい概念とし、2014年のISSVA分類では分類不能群に属していたが、2018年にLMに分類された（4)。臨床現場ではGLAとKLAは区別されず、総じて「リンパ管腫症」と呼ばれ、診断治療されることがほとんどである。またこれまでに「リンパ管拡張症（Lymphangiectasia)」とされてきた病態も、ISSVA分類のLMの中でcentral conducting lymphatic anomaly（CCLA）, channel-typeとされるようになっている（表1)。

これら難治性リンパ管疾患をcomplex lymphatic anomalies（複雑型リンパ管異常)(6)、カサバッハ・メリット現象を起こすカポジ肉腫様血管内皮細胞腫、房状血管腫などの血管性腫瘍や混合型脈管奇形などの「難治性血管・リンパ管疾患」をcomplex vascular anomalies（複雑型脈管異常)と呼ぶこともある(7)。

２．原因、関連遺伝子、病態について

近年、脈管異常患者の遺伝子解析や病態解析の研究が急速に進んできており、多くの研究成果が報告されているが、リンパ管腫症、ゴーハム病においても、病

変部位の組織検体より病態に関連するとされる遺伝子異常、体細胞遺伝子変異（正常な細胞の中の一部の細胞のみが遺伝子異常を持った状態、モザイク変異とも呼ばれる）が検出されている(8)。GLA からは *NRAS*(Q61R) (9)、*PIK3CA* (H1047L、H1047R、E542K、Q546K) (10)、KLA からは *NRAS*(Q61R) (11,12)、GSD からは *KRAS* (Q61R、G12V) (13,14)、CCLA からは *ARF*(S214P) (15)、*EPHB4* (16)がそれぞれ検出されている。モデル動物を用いた基礎研究においても、これらの遺伝子変異がリンパ管に異常を来すことが示されているが、これらの遺伝子変異は病変部位からわずか 1 から数十%程度といった低頻度しか検出されておらず、その病態はまだ不明な点も多い。これらの遺伝子変異は RAS/MAPK、PIK3/Akt/mTOR シグナル伝達経路といった血管・リンパ管の増殖や成長、分化に重要な因子に影響を与えることによって、病態に関わるとされている（図 1)。

３．疫学

GLA および KLA は小児、若年者に多く発症し（約 80%)、GSD は全年齢から発症する(17)。性差はない。国内では約 100 例の患者の存在が確認されている。

４．臨床症状、身体所見

GLA、KLA、ゴーハム病（GSD)、リンパ管拡張症（CCLA）は別の疾患と認識されているが、臨床症状がオーバーラップし、区別が出来ない場合も多く、図 2 のような疾患概念をイメージすると良い（図 2)。特に KLA は病理組織所見や臨床症状によって特徴づけられるが、臨床的には GLA と KLA は「リンパ管腫症」としてまとめられているのが現状であり、以下「リンパ管腫症」はこの二病変を指す。

これまでの文献は症例報告がほとんどで、多数例の解析は少ないが、本邦では平成 24、25 年度に「リンパ管腫症の全国症例数把握及び診断・治療法の開発に関する研究」班により実施された全国調査によって、国内の症例の特徴が明らかとなった（17)。リンパ管腫症、GSD ともに、浸潤臓器によって骨溶解や乳び胸、胸水、心嚢水、縦隔腫瘤、腹水、肝脾臓浸潤、リンパ浮腫、血液凝固異常などの多彩な臨床症状を示す。リンパ管腫症と GSD を比較すると、リンパ管腫症は胸部病変（胸水、縦隔病変、心嚢水)、脾臓病変、腹水、凝固異常の頻度が高く、GSD は骨病変（骨溶解、病的骨折）の頻度が高かった。

胸部病変はリンパ管腫症の 86.4%に認め、咳、喘鳴、胸水、心嚢水、縦隔浸潤などを起こし、胸部病変のある 56 例のうち 17 例（30.4%）が死亡しており、胸部病変は予後不良因子であった。腹部病変は、脾臓へのリンパ管浸潤、common(cystic) LM などを 38.8%、腹水を 21.2%、腹腔内 LM を 8.2%に認めた。脾臓病変はほとんどが無症状であるが、診断的価値が高いため、本疾患を疑っ

た場合はエコー、CT などでスクリーニングするべきである。血小板減少や FDP、D ダイマー上昇などの凝固異常を 51.8%に認め、重度の血小板減少を来した症例は血胸などの出血症状を起こす症例もあり、注意するべきである。

リンパ管腫症、GSD ともに全身骨の骨溶解によって、局所の疼痛、腫脹、脆弱性、病的骨折、側彎、四肢短縮を起こし得るが、それぞれの骨病変の特徴、画像的所見によって鑑別が可能である(18)。GSD の骨病変は四肢、頭蓋骨、脊椎、肋骨に多く、病変周辺の軟部組織浸潤も認める。連続性、破壊的に進展し、骨端に至ると、関節を破壊することなく相対する隣接骨を侵すことが特徴である。画像上は骨髄内や骨皮質下に、境界不鮮明な X 線透過性の亢進した病変として始まり、徐々に拡大、融合する。単純 X 線写真上は先細りや薄い殻状となるが、他の溶骨性疾患と違い、骨新生や反応性骨形成等は認められない。リンパ管腫症は 40.9%に骨病変を持ち、脊椎、四肢、骨盤、肋骨などに多い。脊椎は腰椎、胸椎の順に多い(19)。病変数は GSD より有意に多く、髄質を中心に散在性に骨溶解するのが特徴である。骨折などの症状は乏しいが、無症候性の骨病変を持っている可能性があるため、本症と診断した際には X 線写真などで全身骨病変の検索を行い、早期診断と骨折リスクの回避が重要である。

５．検査、診断

リンパ管腫症、GSD は非常に稀な疾患である上に、多彩な症状を呈し、診断困難である。また重要な鑑別疾患を否定しなければならないため、臨床症状および画像所見、病理組織学的所見から総合的に診断することが重要である（表 1)。

骨病変は単純 X 線撮影もしくは CT 検査で診断可能であるが、骨髄内の変化や軟部組織への浸潤の拡がりの評価は MRI 検査が望ましい。胸部病変の評価には単純 X 線写真以外に、高分解能 CT や MRI が有用である。肺門から気管支血管周囲に沿った病変や気管支血管束の肥厚と肺小葉間中隔の肥厚を認めたり、傍脊椎にリンパ組織が広がっていることが特徴であり、特に MRI の脂肪抑制 T2 強調が有用である（1)。

また通常の MRI だけでなく、MR lymphangiography、ICG 蛍光リンパ管造影、リンパ管 scintigraphy、リンパ管造影など様々なリンパ管の画像診断技術が進んできている。これらはリンパ液の漏出部位などを検出することによって、診断のみならず治療にも結び付く可能性があるため、注目されている（1)。

病理組織学的には HE 染色において一層のリンパ管内皮細胞によって裏打ちされた拡張ないし複雑化した管腔を認めることが特徴である。免疫組織染色では細胞増殖マーカーである MIB-1 は陰性で、リンパ管内皮の同定には D2-40 や Prox1 などが有用である。同時にこれらの細胞が血管内皮であることを否定することも必要である。また骨病変からの生検は十分な検体量が得られ難く、リンパ

管内皮細胞が極少数のため偽陰性となることがあるため、注意が必要である(8)。また開放生検の合併症として、創部からのリンパ漏や縫合不全があり、難治となることもあるため、注意が必要である。

また中程度以上の血小板減少(5-10 万以下)、慢性的な凝固異常(D ダイマー、FDP 上昇、フィブリノーゲン低下)の症例、病理組織所見にて、紡錘形のリンパ管内皮細胞の集簇を認めた場合は、KLA を考慮する(5)。

【診断基準と鑑別すべき疾患】

リンパ管腫症、GSD の臨床症状は重複点が多く、明確に区別した診断基準を作成することは困難であると考え、本邦においては、リンパ管腫症、GSD ともに診断が可能な以下の診断基準が作成された。

下記(1)の a)～c)のうち一つ以上の主要所見を満たし、(2)の病理所見を認めた場合に診断とする。病理検査が困難な症例は、a)～c)のうち一つ以上の主要所見を満たし、臨床的に除外疾患を否定できる場合に限り、診断可能とする。

(1) 主要所見

a) 骨皮質もしくは髄質が局在性もしくは散在性に溶解(全身骨に起こりうる)

b) 肺、縦隔、心臓など胸腔内臓器にびまん性にリンパ管腫様病変、または リンパ液貯留

c) 肝臓、脾臓など腹腔内臓器にびまん性にリンパ管腫様病変、または腹腔内にリンパ液貯留

(2) 病理学的所見

組織学的には、リンパ管内皮によって裏打ちされた不規則に拡張したリンパ管組織よりなり、一部に紡錘形細胞の集簇を認めることがある。

「難治性血管腫・血管奇形・リンパ管腫・リンパ管腫症および関連疾患についての調査研究班」「リンパ管腫症の全国症例数把握及び診断・治療法の開発に関する研究班」

リンパ管腫症、GSD はもともと非常にまれな疾患であり、類似した疾患も多い

。それ以外のリンパ管疾患として、common(cystic) LM、CCLA、acquired progressive lymphatic anomaly（後天性進行性リンパ管腫）、リンパ脈管筋腫症、原発性リンパ浮腫などの他、骨溶解を認める症例は溶骨性疾患（悪性腫瘍を含む腫瘍性疾患、ランゲルハンス細胞組織球症、多発性骨髄腫、線維性皮質欠損症、非化骨性線維腫、類骨骨腫、遺伝性先端骨溶解症）などは鑑別するべきである。

リンパ管腫症とGSDの鑑別については、上述した発症年齢、浸潤臓器の分布、骨病変の画像的特徴などによって総合的に鑑別する（それぞれの名称や、疾患概念、臨床症状の特徴、検査所見、鑑別に参考となる所見の比較を表 1 に示す)。この他にも、サイトカイン分析によって、KLA症例にangiopoietin-2が著明に高いなどの特徴的な所見や(20)、病変部位からの体細胞遺伝子変異の検出だけでなく、血漿中や胸水中などのcell free DNAからも病変部位と同様の遺伝子変異が検出され、生検が困難な症例に対するリキッドバイオプシーとして注目されている(12)。こうした遺伝子解析やサイトカイン分析については、診断に必須ではなく、現時点で実験的な段階にすぎないため、あくまでも参考所見とする程度とし、現時点では臨床症状を基に診断基準にて診断を行うこととする。

６．治療法

本疾患に根治的な治療法は存在しない。したがって、多くの場合は対症療法となる。病変が局所の場合は、外科的治療が主となるが、多くの場合、全身性、びまん性であり、治療に難渋し、放射線治療や薬物療法を選択することとなる。患者の年齢や病変の部位や重症度に合わせて、いくつかの治療法を併用して行い、臨床症状の改善、安定化を目指す。

胸水貯留に対し、胸腔穿刺・ドレナージを行うが、根本的な解決とはならない。胸膜癒着術や硬化療法、胸管結紮術、外科的切除などは、ある程度の効果が期待できるが、完治は難しい。リンパ管造影を行い、局所のリンパ漏出部位が特定できれば、局所手術や胸管の塞栓術なども有効であると言われている (21)。骨病変に関しては、病的骨折を起こした場合に整復術や固定術、人工関節置換術などの整形外科的手術を行う。術前に正常組織と病変部位の境界をMRIのT2強調画像などで確認し、可能な限り病巣を掻爬、切除することが再発予防として有用である。術後はリンパ漏などの合併症に注意する。

コントロール困難な乳び胸、心嚢水の症例や胸壁、胸膜に腫瘤性病変がある症例に対しては、不可逆的な呼吸障害に進行する前に、16-20Gyの低用量の照射が考慮される(22)。同時にその照射部位によっては、肺や心臓に影響が出る可能性があるため、晩期合併症を抑えるための工夫が必要である。骨病変に関しても放射線治療が有効であった症例報告は多く、過去の文献のレビューでは 77.3%に

効果があったとされているが、これらの報告の多くは成人例であった（23)。小児例では照射後の晩期合併症（骨の成長障害、二次がんなど）を考慮する必要があるため、照射量の抑制や陽子線など正常部位への照射量を減らす方法も考慮するべきである。

薬物療法については、近年、着実に進歩してきており、2021 年 9 月に本邦でシロリムス（商品名:ラパリムス）が世界初で難治性リンパ管疾患（リンパ管腫、リンパ管腫症、ゴーハム病、リンパ管拡張症）に薬事承認された。2017 年より実施したリンパ管疾患に対する医師主導治験（難治性リンパ管疾患に対するNPC-12T（シロリムス）の有効性及び安全性を検討する多施設共同第Ⅲ相医師主導治験）において、投与後 52 週時の標的病変の奏効率は 54.5%（6/11 例）であり、本薬が有効であることが示された。また別の国内の臨床試験にて、common(cystic) LM 5 例、リンパ管腫症 6 例（KLA 3 例、GLA 3 例)、GSD 6 例、リンパ管拡張症 3 例、計 20 例にトラフ濃度が 5〜15ng/ml となるよう投与したところ、投与後 3 か月時点で 35.0%（7/20)、6 か月時点で 50%（10/20）の症例が部分奏効（partial response, PR）（標的病変の体積を MRI にて測定し、20%以上縮小）と判定された。また呼吸、循環、皮膚などの臨床症状や出血も有意に改善していたが、PR 症例は臨床症状、QOL の有意な改善を認めていた(24)。また米国からの報告では 18 例（GLA 13 例、GSD 5 例）に対して投与し、15 例(83%)に臨床症状の改善（QOL 78%、臨床状態 72%、画像 28%）と同様の結果が得られている（25)。

脈管異常に対するシロリムス療法のレビューによると、副作用は口内炎が最も多く（31.9%)、その他、高脂血症（16.5%)、白血球低下（12.3%)、胃腸障害（10.2%)、発疹（8.2%）と続いていた(26)。また 5.5%に感染症を認めていたが、中にはカサバッハ･メリット現象を起こしたカポジ肉腫様血管内皮細胞腫の 2 乳児例（月齢 1、6 か月）に重篤な肺感染症を起こしたとする報告もあり、注意が必要である(27)。また文献上、ST 合剤による感染予防を行っていた症例が 29.4%みられていたが、予防投与のない症例の 5.2%に感染を起こしていたのに対して、予防投与されていた症例の感染は 2.5%であったとされていた。エビデンスは十分ではないが、乳幼児や他の免疫抑制剤などを使用しているハイリスクの症例には予防投与が勧められる。

難治性リンパ管疾患に対するシロリムスの治療適応は、従来からの外科的治療、硬化療法などの標準的治療のみでは治癒が困難な難治例と考えられる。具体的には、病変部位が非常に大きく、多発しているなど、手術などを施行した場合に正常組織への侵襲が激しい場合や、合併症のリスクが高く切除困難が予想される場合や、リンパ管腫症、GSD による胸水や腹水などのリンパ漏出などが挙げられる。またシロリムスを先行投与することによって、病変の縮小や臨床症状の

改善が得られ、切除術の回避や合併症リスクの低下に繋がると予想される場合も良い適応であると考える。

また投与開始後 10 日から 14 日を目安にトラフ濃度を測定し、5〜15ng/ml を目安に用量を調節するが、臨床的には 5ng/ml 以下でも十分な治療効果が得られていた症例もあり、その場合は無理に増量する必要はない。数か月で病変が縮小するなど、早期に治療効果が得られる報告が多いが(26)、投与後、1 年以上かけて病変が縮小し、手術を回避できた症例などもある。いづれにしても、シロリムスの治療の適応や治療期間、中止時期などは今後さらに検討が必要である。

また以前から病態や原因を考慮した治療として、インターフェロン (28) やビスフォスフォネート(29)、プロプラノロール(30) など、様々な薬剤による治療が報告されているが、現時点でエビデンスのあるものは存在しない。

対症療法としては、肺病変に対する気管支拡張薬、ステロイドなどによる肺クリアランスの改善策が症状改善と回復を促進する可能性がある。また大量胸水、腹水や蛋白漏出性胃腸症のある症例などは、低アルブミン血症や低ガンマガンマグロブリン血症、低栄養を起こすため、重症例はアルブミン製剤やガンマグロブリン製剤などが必要となる。

７．経過、予後

基本的には、完治する症例はほとんどない。一旦症状が改善し、寛解状態となる症例も存在し、その場合は、無治療で経過観察できることもある。しかし、寛解と増悪を繰り返す症例も多く、慢性期も病変部位に応じたケアや定期検査などが必要である。

肺浸潤、胸水、縦隔病変などの胸部病変を持つ症例の生命予後は、胸部病変を持たない症例と比較して、明らかに不良であり(17)、胸部病変を持つ症例は積極的な治療介入が推奨される。胸部病変を認めない症例や骨病変のみの症例の予後は良好であるが、骨病変の進行によって QOL の低下は必至である。頭蓋骨や脊椎のゴーハム病では、髄液漏や髄膜炎、神経症状を認め、致死的となる可能性があるため、注意が必要である。

【参考文献】

1. Ozeki M, Fukao T. Generalized lymphatic anomaly and Gorham-Stout disease: Overview and recent insights. *Adv Wound Care* (New Rochelle). 2019;8(6):230-245. doi: 10.1089/wound.2018.0850.
2. Gorham LW, Wright AW, Shultz HH, Maxon FC. Disappearing bones: a rare

form of massive osteolysis; report of two cases, one with autopsy findings. *Am J Med*. 1954;17(5):674-682. doi: 10.1016/0002-9343(54)90027-3.

3. Heffez L, Doku HC, Carter BL, Feeney JE. Perspectives on massive osteolysis. Report of a case and review of the literature. *Oral Surg Oral Med Oral Pathol*. 1983;55(4):331-343. doi: 10.1016/0030-4220(83)90185-8.
4. International Society for the Study of Vascular Anomalies: ISSVA classification for vascular anomalies (approved at the May 2018 General Assembly in Amsterdam, the Netherlands) Available at: http://issva.org/classification, accessed Oct 2021.
5. Croteau SE, Kozakewich HP, Perez-Atayde AR, et al. Kaposiform lymphangiomatosis: a distinct aggressive lymphatic anomaly. *J Pediatr*. 2014;164(2):383-388. doi: 10.1016/j.jpeds.2013.10.013.
6. Trenor CC 3rd, Chaudry G. Complex lymphatic anomalies. *Semin Pediatr Surg*. 2014 23(4):186-190. doi: 10.1053/j.sempedsurg.2014.07.006.
7. Azizkhan RG. Complex vascular anomalies. *Pediatr Surg Int*. 2013;29(10):1023-38. doi: 10.1007/s00383-013-3393-6.
8. Mäkinen T, Boon LM, Vikkula M, Alitalo K. Lymphatic malformations: genetics, mechanisms and therapeutic strategies. *Circ Res*. 2021;25;129(1):136-154. doi: 10.1161/CIRCRESAHA.121.318142.
9. Manevitz-Mendelson E, Leichner GS, Barel O, Davidi-Avrahami I, Ziv-Strasser L, Eyal E, et al. Somatic NRAS mutation in patient with generalized lymphatic anomaly. *Angiogenesis*. 2018;21(2):287-298. doi: 10.1007/s10456-018-9595-8.
10. Rodriguez-Laguna L, Agra N, Ibañez K, et al. Somatic activating mutations in PIK3CA cause generalized lymphatic anomaly. *J Exp Med*. 2019;4;216(2):407-418. doi: 10.1084/jem.20181353.
11. Barclay SF, Inman KW, Luks VL, et al. A somatic activating NRAS variant associated with kaposiform lymphangiomatosis. *Genet Med*. 2019;21(7):1517-1524. doi: 10.1038/s41436-018-0390-0.
12. Ozeki M, Aoki Y, Nozawa A, et al. Detection of NRAS mutation in cell-free DNA biological fluids from patients with kaposiform lymphangiomatosis. *Orphanet J Rare Dis*. 2019;14(1):215. doi: 10.1186/s13023-019-1191-5.
13. Nozawa A, Ozeki M, Niihori T, Suzui N, Miyazaki T, Aoki Y. A somatic

activating KRAS variant identified in an affected lesion of a patient with Gorham-Stout disease. *J Hum Genet*. 2020;65(11):995-1001. doi: 10.1038/s10038-020-0794-y.

14. Homayun-Sepehr N, McCarter AL, Helaers R, et al. KRAS-driven model of Gorham-Stout disease effectively treated with trametinib. *JCI Insight*. 2021;6(15):e149831. doi: 10.1172/jci.insight.149831.
15. Li D, March ME, Gutierrez-Uzquiza A, et al. ARAF recurrent mutation causes central conducting lymphatic anomaly treatable with a MEK inhibitor. *Nat Med*. ;25(7):1116-1122. doi: 10.1038/s41591-019-0479-2.
16. Li D, Wenger TL, Seiler C, et al. Pathogenic variant in EPHB4 results in central conducting lymphatic anomaly. *Hum Mol Genet*. 2018;27(18):3233-3245. doi: 10.1093/hmg/ddy218.
17. Ozeki M, Fujino A, Matsuoka K, Nosaka S, Kuroda T, Fukao T. Clinical features and prognosis of generalized lymphatic anomaly, kaposiform lymphangiomatosis, and Gorham-Stout disease. *Pediatr Blood Cancer*. 2016;63(5):832-838. doi: 10.1002/pbc.25914.
18. Lala S, Mulliken JB, Alomari AI, Fishman SJ, Kozakewich HP, Chaudry G. Gorham-Stout disease and generalized lymphatic anomaly--clinical, radiologic, and histologic differentiation. *Skeletal Radiol*. 2013;42(7):917-924. doi: 10.1007/s00256-012-1565-4.
19. Kato H, Ozeki M, Fukao T, Matsuo M. MR imaging findings of vertebral involvement in Gorham-Stout disease, generalized lymphatic anomaly, and kaposiform lymphangiomatosis. *Jpn J Radiol*. 2017;35(10):606-612. doi: 10.1007/s11604-017-0674-3.
20. Ozeki M, Nozawa A, Kawamoto N, Fujino A, Hirakawa S, Fukao T. Potential biomarkers of kaposiform lymphangiomatosis. *Pediatr Blood Cancer*. 2019;66(9):e27878. doi: 10.1002/pbc.27878.
21. Nadolski G, Itkin M. Thoracic duct embolization for the management of chylothoraces. *Curr Opin Pulm Med*. 20131;19(4):380-386. doi: 10.1097/MCP.0b013e3283610df2.
22. Kandil A, Rostom AY, Mourad WA, Khafaga Y, Gershuny AR, el-Hosseiny G. Successful control of extensive thoracic lymphangiomatosis by irradiation. *Clin Oncol (R Coll Radiol)*. 1997;9(6):407-411. doi: 10.1016/s0936-6555(97)80140-9.
23. Heyd R, Micke O, Surholt C, et al; German Cooperative Group on

Radiotherapy for Benign Diseases (GCG-BD). Radiation therapy for Gorham-Stout syndrome: results of a national patterns-of-care study and literature review. *Int J Radiat Oncol Biol Phys*. 2011;81(3):e179-185. doi: 10.1016/j.ijrobp.2011.01.006.

24. Ozeki M, Nozawa A, Yasue S, et al. The impact of sirolimus therapy on lesion size, clinical symptoms, and quality of life of patients with lymphatic anomalies. *Orphanet J Rare Dis*. 2019 13;14(1):141. doi: 10.1186/s13023-019-1118-1.
25. Ricci KW, Hammill AM, Mobberley-Schuman P, et al. Efficacy of systemic sirolimus in the treatment of generalized lymphatic anomaly and Gorham-Stout disease. *Pediatr Blood Cancer*. 2019;66(5):e27614. doi: 10.1002/pbc.27614.
26. Freixo C, Ferreira V, Martins J, Almeida R, Caldeira D, Rosa M, et al. Efficacy and safety of sirolimus in the treatment of vascular anomalies: A systematic review. *J Vasc Surg*. 2020 Jan;71(1):318-327. doi: 10.1016/j.jvs.2019.06.217.
27. Ying H, Qiao C, Yang X, Lin X. A case report of 2 sirolimus-related deaths among infants with kaposiform hemangioendotheliomas. *Pediatrics*. 2018;141(Suppl 5):S425-429. doi: 10.1542/peds.2016-2919.
28. Ozeki M, Funato M, Kanda K, et al. Clinical improvement of diffuse lymphangiomatosis with pegylated interferon alfa-2b therapy: case report and review of the literature. *Pediatr Hematol Oncol*. 2007;24(7):513-524. doi: 10.1080/08880010701533603.
29. Pauzner R, Mayan H, Waizman A, Rozenman J, Farfel Z. Successful thalidomide treatment of persistent chylous pleural effusion in disseminated lymphangiomatosis [corrected]. *Ann Intern Med*. 2007;146(1):75-76. doi: 10.7326/0003-4819-146-1-200701020-00022.
30. Ozeki M, Fukao T, Kondo N. Propranolol for intractable diffuse lymphangiomatosis. *N Engl J Med*. 2011;364(14):1380-1382. doi: 10.1056/NEJMc1013217.

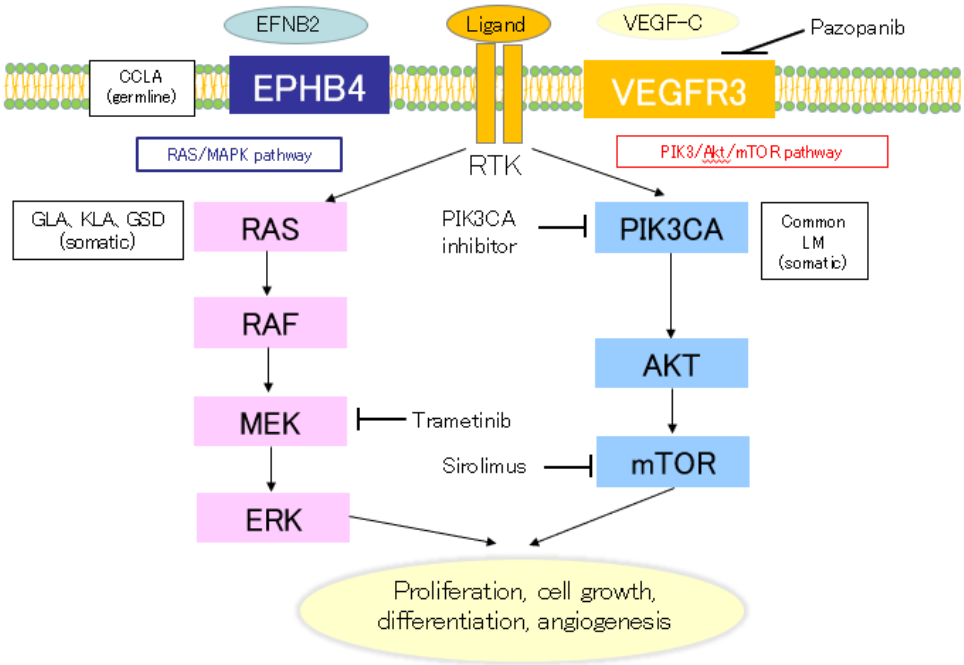

図１：リンパ管腫症、ゴーハム病に関わる遺伝子変異と重要なシグナル伝達経路
VEGF; vascular endothelial growth factor（血管内皮細胞増殖因子）、VEGFR; vascular endothelial growth factor receptor（血管内皮細胞増殖因子受容体）、GLA; generalized lymphatic anomaly（リンパ管腫症、全身性リンパ管異常）、KLA; kaposiform lymphangiomatosis（カポジ型リンパ管腫症）、GSD; Gorham-Stout disease（ゴーハム病）、LM; lymphatic malformation（リンパ管奇形（リンパ管腫））

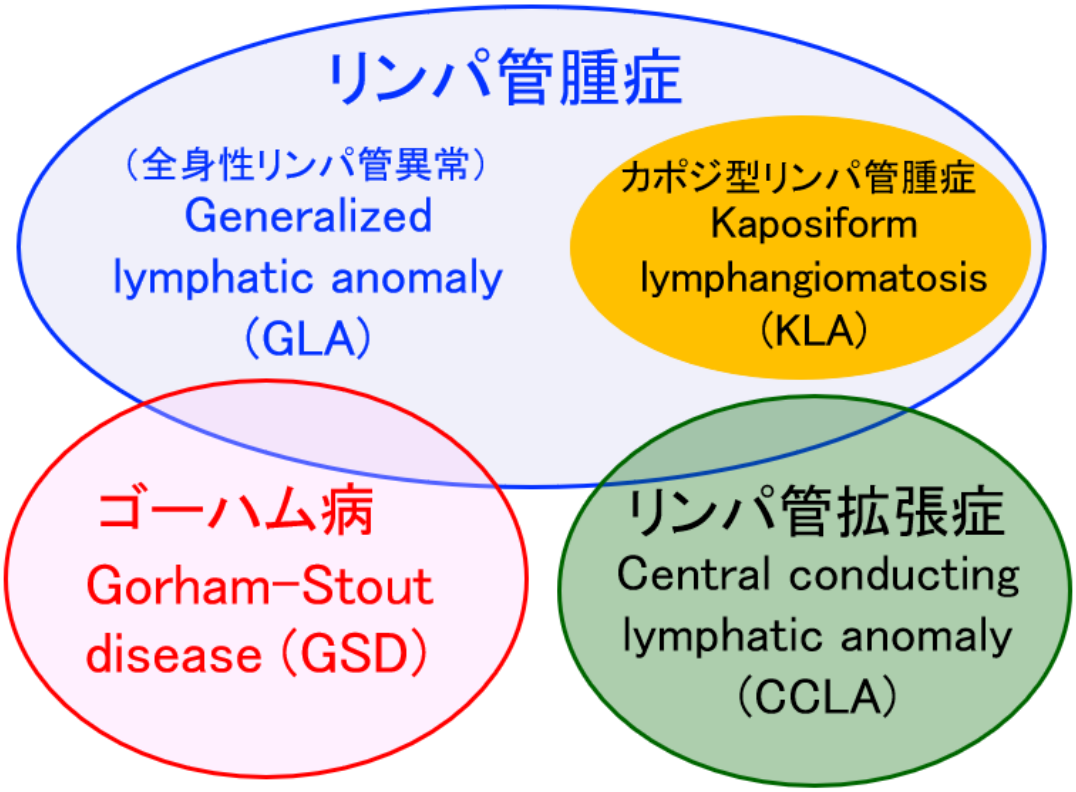

図２：４つのリンパ管疾患の概念図
リンパ管腫症はGeneralized lymphatic anomaly (GLA)が主の病態と考えられているが、一部に予後不良なカポジ型リンパ管腫症 kaposiform lymphangiomatosis (KLA) が存在すると考えられている。またゴーハム病、リンパ管拡張症は別の病態が考えられるが、臨床症状がオーバーラップし、区別ができない症例も存在する。

疾患名 （ISSVAでの名称、その他に使用されている名称）	**リンパ管腫症** （ISSVA: Generalized lymphatic anomaly, GLA.　Kaposiform lymphangiomatosis, KLA） Lymphangiomatosis, pulmonary lymphangiomatosis, diffuse pulmonary lymphangiomatosis	**ゴーハム病** （ISSVA: Gorham-Stout disease, GSD） Gorham-Stout syndrome, Gorham's disease, vanishing bone disease, massive osteolysis	**リンパ管拡張症** （ISSVA: Central conducting lymphatic anomaly（CCLA）, channel type） Primary intestinal lymphangiectasia（PIL）, pulmonary lymphangiectasia
概念、定義	中枢神経系を除く全身の臓器に拡張したリンパ管組織が浸潤する。（リンパ管腫、リンパ管奇形は局所の大小の嚢胞が主）	全身の骨が進行性に溶解する疾患で、溶解した部位はリンパ管組織に置換する	リンパ管の先天的形態異常（リンパ管形成不全、胸管の閉塞など）によって、浮腫やリンパ液が漏出する。
臨床症状の特徴、検査所見	乳び胸水、心嚢水、縦隔腫瘤、腹水、脾臓病変（多発リンパ嚢胞）、消化管出血、リンパ浮腫、骨溶解による病的骨折などを起こす。病変の浸潤部位によって症状は異なり、多彩である。	病的骨折、四肢短縮、側彎などの他、溶骨部位の周辺臓器の症状に発展し、局所のリンパ浮腫、リンパ漏の他、肋骨や胸椎骨が溶解すると胸水など内臓病変を合併	異常なリンパ管の走行や閉塞によって、リンパ液が逆流、漏出し、胸水、間質性肺炎や腹水、腸管リンパ管拡張症のために低アルブミン血症、低栄養などをきたす。その閉塞、拡張部位によって
類似した疾患との鑑別点	【GLAとKLAの鑑別点】 KLAは病変部位に紡錘型細胞の集簇を認める。血性の心嚢水、胸水、凝固異常（D-dimer上昇、血小板低下）が多く、GLAより明らかに進行性で予後不良。GLAはこれらの所見が無い、あるいはあっても軽度である。 遺伝子異常:GLA… *NRAS*(Q61R)、*PIK3CA*(H1047L、H1047R、E542K、G546K)、KLA… *NRAS*(Q61R) サイトカイン：Ang-2, Ang-2/Ang-1（KLAはGLAより高い）		
	【リンパ管腫症とGSDの鑑別点】 GSDの骨病変は皮質の菲薄化、先細り、消失、進行性、浸潤性。リンパ管腫症は多発、髄質の溶解、嚢胞形成、非進行性が特徴。 遺伝子異常:GSD… *KRAS*(Q61R、G12V)、CCLA… *ARF*(S214P)、*EPHB4* サイトカイン: BAP, CTX-1, IL-6, RANKL, OPG/free RANKL(GSDで上昇)		
	【リンパ管拡張症とリンパ管腫症の鑑別点】 非常に難しい場合が多いが、リンパ管造影などの画像検査によって、異常なリンパ管の走行を確認する。リンパ管拡張症は明らかな腫瘤性病変、骨病変がないことも特徴。 遺伝子異常:CCLA… *ARF*(S214P)、*EPHB4*		

表 1: リンパ管腫症、ゴーハム病、リンパ管拡張症のそれぞれの疾患名、概念、定義、臨床症状の特徴、検査所見、類似した疾患との鑑別点

7. 脈管奇形関連症候群など

脈管性腫瘍と脈管奇形においてそれぞれ関連する多数の症候群が知られている[1,2]。ISSVA 分類と同様に、腫瘍と奇形を区別して考える必要がある。特に脈管奇形においては治療方針に関わってくるため、高流速病変と、低流速病変を分けて考える必要がある[3]。代表的なものを一覧に示す(表 1)。これらは家族性に発症するものと、弧発性に発症するものとがある。

表１　脈管腫瘍と脈管奇形の症候群

脈管性腫瘍	脈管奇形	
乳児血管腫	低流速	高流速
PHACE syndrome PELVIS/SACRAL/LUM Syndromes	スタージ・ウェーバー症候群 クリッペル・トレノネー症候群 プロテウス症候群 CLOVE(S) syndrome 先天性血管拡張性大理石様皮斑 Adams-Oliver syndrome 青色ゴムまり様母斑症候群 (Bean syndrome) ゴーハム病 巨脳症－毛細血管奇形症候群 Fibro-adipose vascular anomaly	パークス ウェーバー症候群 オスラー病 (遺伝性出血性末梢血管拡張症) Capillary malformation -Arteriovenous malformation Syndrome カウデン病 Wyburn-Mason syndrome またはCobb syndrome エーラス・ダンロス症候群(血管型)

［文献］

1) Enjolras O, Wassef M, Chapot R. Color atlas of vascular tumors and vascular malformations. 1st ed. Cambridge university press, 2007.

2) Garzon MC, Huang JT, Enjolras O, Frieden IJ. Vascular malformations. Part II: associated syndromes. *J Am Acad Dermatol*. 2007;56(4):541-564

3) Nozaki T, Nosaka S, Miyazaki O, et al. Syndromes associated with vascular tumors and malformations: a pictorial review. *Radiographics*. 2013;33(1):175-195.

厚生労働省が定めた指定難病338 疾病のうち（医療費助成の対象）脈管性腫瘍・脈管奇形が関与することが知られた疾病（令和 3 年 12 月 6 日現在）

以下の疾病において診断基準を満たした重症例では手続きを踏むことで医療費助成の支給を受けることができる。詳細については難病情報センターのホームページを参照されたい。 http://www.nanbyou.or.jp/

- スタージ・ウェーバー症候群（告示番号：指定難病 157）
- エーラス・ダンロス症候群（指定難病 168）
- オスラー病（指定難病227）
- リンパ管腫症／ゴーハム病（指定難病 277）
- 巨大リンパ管奇形（頚部顔面病変）（指定難病278）
- 巨大静脈奇形（頚部口腔咽頭びまん性病変）（指定難病279）
- 巨大動静脈奇形（頚部顔面又は四肢病変）（指定難病280）
- クリッペル・トレノネー・ウェーバー症候群（指定難病 281）
- 乳幼児肝巨大血管腫（指定難病295）

厚生労働省が定めた小児慢性特定疾病 17＋1疾患群のうち（医療費助成の対象）脈管性腫瘍・脈管奇形が関与することが知られた疾病（令和 3 年 12 月 6 日現在）

以下の疾病において診断基準を満たした重症例では手続きを踏むことで医療費助成の支給を受けることができる。詳細については小児慢性特定疾病情報センターのホームページを参照されたい。http://www.shouman.jp/about/

- 腎動静脈瘻
- エーラス・ダンロス（Ehlers-Danlos）症候群
- 巨脳症—毛細血管奇形症候群
- フォンヒッペル・リンドウ（von Hippel-Lindau）病
- スタージ・ウェーバー症候群
- 脳動静脈奇形
- 海綿状血管腫（脳脊髄）
- 腸リンパ管拡張症
- カウデン症候群
- 肝巨大血管腫（乳幼児難治性肝血管腫）
- 青色ゴムまり様母斑症候群

- 巨大静脈奇形
- 巨大動静脈奇形
- クリッペル・トレノネー・ウェーバー症候群
- 原発性リンパ浮腫
- リンパ管腫
- リンパ管腫症
- 遺伝性出血性末梢血管拡張症（オスラー病）
- カサバッハ・メリット現象または症候群

PHACE(S) syndrome

1978年にPascual-Castroviejoにより外表の乳児血管腫に血管と非血管性の頭蓋内奇形を伴う疾患として発表されたのが最初であり、1996年にFriedenらによりPHACE syndromeという概念が提唱された[1)]。以下に述べる5つないし6つの徴候の頭文字をとっている。

［頻度］

2001年までに130例ほどの報告がある。

［臨床所見と画像所見］

１．P: posterior fossa anomalies(後頭蓋窩の異常)

Dandy-Walker malformation や脳室拡大など

２．H: hemangioma of the face and neck(顔面・頭頸部領域の乳児血管腫)

乳児血管腫は分節状か、5 cm をこえるものが多い。

３．A: arterial anomalies(動脈の異常)

４．C: cardiac anomalies(心血管奇形)

大動脈瘤、大動脈解離、心房中隔欠損、心室中隔欠損、など

５．E: eye/Endocrine anomalies(眼/内分泌異常)

白内障、緑内障、小眼球症、視神経低形成など

６．S: sternal cleft(胸骨裂)

胸骨欠損を伴うことがあり、PHACES association という呼び方をすることもある。 頭頸部領域に大きな乳児血管腫(とくに 5 cm 以上)がある時は、PHACE 症候群の可能性があり、 頭部 MRI、MR angiography 等の精査をすることが推奨される[2)]。

［文献］

1) Frieden IJ, Reese V, Cohen D. PHACE syndrome. The association of posterior fossa brain malformations, hemangiomas, arterial anomalies, coarctation of the aorta and cardiac defects, and eye abnormalities. *Arch Dermatol*. 1996;132(3):307-311. doi: 10.1001/archderm.132.3.307.

2) Oza VS, Wang E, Berenstein A, Waner M, Lefton D, Wells J, Blei F. PHACES association: a neuroradiologic review of 17 patients. Am J Neuroradiol. 2008;29(4):807-813. doi: 10.3174/ajnr.A0937.

PELVIS syndrome　または　LUMBAR syndrome

会陰から肛門周囲の大きな乳児血管腫と、尿路、脊椎、肛門および直腸の先天奇形を伴う疾患群である。2006年にGirardらが会陰部を中心とする疾患群をPELVIS syndromeとし[1]、2010年にIacobasらは腰部から下肢の先天奇形を含めてLUMBAR syndromeの呼称を提唱した[2]。以下に述べる6つの徴候の頭文字をとっている。病態においてPHACE(S) syndromeとの類似性があるとされる。

［頻度］

2010年までに53例ほどの報告がある。

［臨床所見と画像所見］

PELVIS syndrome

1. P: perineal haemangioma(会陰部の血管腫)
2. E: external genitalia malformations (外生殖器の奇形)
3. L: lipomyelomeningocele (脂肪脊髄髄膜瘤)
4. V: vesicorenal abnormalities (腎尿路奇形)
5. I: imperforate anus(鎖肛)
6. S: skin tag

LUMBAR syndrome

1. L: lower body hemangioma and other cutaneous defects
2. U: urogenital anomalies, Ulceration
3. M: myelopathy
4. B: bony deformities
5. A: anorectal malformations(直腸肛門奇形), Arterial anomalies
6. R: renal anomalies

［文献］

1) Girard C, Bigorre M, Guillot B, Bessis D. PELVIS syndrome. *Arch Dermatol*. 2006;142(7):884-888. doi: 10.1001/archderm.142.7.884.

2) Iacobas I, Burrows PE, Frieden IJ,et al. LUMBAR: Association between cutaneous infantile hemangiomas of the lower body and regional congenital anomalies. J Pediatr. 2010;157(5):795-801.e1-7. doi: 10.1016/j.jpeds.2010.05.027.

クリッペル・トレノネー症候群　Klippel-Trenaunay syndrome

1900 年にフランスの神経内科医である Klippel とその弟子の Trenaunay の二人により初めて報告された。患肢の骨軟部組織の過成長と低流速の脈管奇形を伴う中胚葉系の異常を示す 疾患であり、基本的には非遺伝性疾患とされる[1,2]。クリッペル・トレノネー症候群は「ク リッペル・トレノネー・ウェーバー症候群」として指定難病 281に選定されており、診断基 準を満たした重症例では手続きを踏むことで医療費助成の支給を受けることができる。小児慢性特定疾病の対象である。

［病因・病態生理］

弧発性（家系内で唯一発症）に発症する。原因遺伝子 PIK3CA。

［頻度］

1994年までに900例以上の報告があるが、報告されていないものがかなりあるとされ、実際はもっと多い可能性がある。

［臨床所見］

以下の3徴が特徴的とされる[3]。

1）地図状ポートワイン斑：患肢の皮膚に毛細血管奇形が広範に広がり、20～30 歳までに消退しうる。

2）先天性静脈瘤・深部静脈形成不全：典型的には患肢の外側面に lateral megaveinという拡張した異常血管がみられる。

3）患肢の骨軟部組織の過成長による肥大：75%以上の症例では片側の下肢であるが、時に上肢や両側性にみられるものもある。

［合併症］

深部静脈血栓、肺塞栓症、感染・敗血症、慢性凝固異常、直腸出血・血尿

［文献］

1) Gloviczki P, Driscoll DJ. Klippel-Trenaunay syndrome: current management. *Phlebology*. 2007;22(6):291-298. doi: 10.1258/026835507782655209.

2) Oduber CE, van der Horst CM, Hennekam RC. Klippel-Trenaunay syndrome: diagnostic criteria and hypothesis on etiology. *Ann Plast Surg*. 2008:60(2):217-223. doi: 10.1097/SAP.0b013e318062abc1.

3) Redondo P, Aguado L, Martínez-Cuesta A. Diagnosis and management of extensive vascular malformations of the lower limb: part I. Clinical diagnosis. J Am Acad Dermatol. 2011;65(5):893-906. doi: 10.1016/j.jaad.2011.03.009.

パークス ウェーバー症候群 Parkes Weber syndrome

1907 年にイギリス人皮膚科医である Parkes Weberが、片側肥大を伴う血管性病変として発 表したのが最初である。患肢の過成長にびまん性の小さな動静脈瘻ないし動静脈シャントを 伴う症候群である。クリッペル・トレノネー症候群との混同がみられるが、クリッペル・ト レノネー症候群は低流速脈管奇形を合併するのに対し、本症候群では高流速脈管奇形の合併である。これらはできるだけ区別して考えられるべきである[1)]。パークス ウェーバー症候群は「クリッペル・トレノネー・ウェーバー症候群」として指定難病 281 に選定されており、 診断基準を満たした重症例では手続きを踏むことで医療費助成の支給を受けることができる。小児慢性特定疾病の対象疾病である。

［病因・病態生理］

大多数の罹患者が孤発例である。　原因遺伝子 RASA1

［頻度］

クリッペル・トレノネー症候群との混同があったため、不明である。

［臨床所見］

クリッペル・トレノネー症候群に類似するが、患肢、とくに関節周囲の多数の小さな動静脈瘻、動静脈シャントを合併するのが特徴である。 血中の酸素分圧が高いために生じる皮膚の pseudo-Kaposi sarcoma(pseudo-capillary malformation)や皮膚の温感、リンパ浮腫などを合併することがある。 高流速であるため、進行例では高心拍出性心不全を呈することがある。 ただし、明確にクリッペル・トレノネー症候群と区別するのが難しい症例もある。

［画像所見］

CT angiography、MR angiography、血管造影：関節周囲に淡い動静脈瘻様の濃染がみられることが特徴である [2)]。

［文献］

1) Ziyeh S, Spreer J, Rössler J,et al. Parkes Weber or Klippel-Trenaunay syndrome? Non-invasive diagnosis with MR projection angiography. *Eur Radiol.* 2004;14(11):2025-2029. doi: 10.1007/s00330-004-2274-8.
2) Dubois J, Alison M. Vascular anomalies: what a radiologist needs to know. Pediatr Radiol. 2010;40(6):895-905. doi: 10.1007/s00247-010-1621-y.

CM-AVM syndrome

capillary malformation-arteriovenous malformation syndrome

2003 年に Eerola らは遺伝性毛細血管奇形を有する 17　の家族群で RASA1 遺伝子異常をスクリーニングし、6 家族から RASA1遺伝子異常を同定した。毛細毛管奇形と動静脈奇形が同一の遺伝子異常から発症し、Atypical な毛細血管奇形は頭蓋内や頸部の動静脈奇形・動静脈瘻のスクリーニング検査がindicatorになりうるとした[1,2)]。

［病因・病態生理］

常染色体優性遺伝　　原因遺伝子 RASA1/EPHB4

［頻度］

不明

［臨床所見］

毛細血管奇形の特徴を以下にあげる [2,3)]。

家族性を示すことが多い。弧発性に発症もある。

ピンク～暗い赤色。境界は明瞭。周囲にハロ（白色）を伴うことがある。

不規則な位置に多発性に存在し、流速の早い部位もある。

動静脈奇形の解剖学的な位置と関係ない部位にも毛細血管奇形が出現する。

［画像所見］

身体所見（熱感、腫脹、拍動を触れる、スリルを聴取するなど）を丁寧にとり、非典型的な毛細血管奇形が疑われる場合には、頭部および脊髄の動静脈奇形のスクリーニングのために CT angiography、MR angiography を行う。

［文献］

1) Eerola I, Boon LM, Mulliken JB, et al. Capillary malformation-arteriovenous malformation, a new clinical and genetic disorder caused by RASA1 mutations. *Am J Hum Genet*. 2003;73(6):1240-1249. doi: 10.1086/379793.

2) Revencu N, Boon LM, Mendola A., et al. RASA1 mutations and associated phenotypes in 68 families with capillary malformation- arteriovenous malformation. *Hum Mutat*. 2013;34(12):1632-1641. doi: 10.1002/humu.22431.

3) Behr GG, Liberman L, Compton J, et al. CM-AVM syndrome in a neonate: case report and treatment with a novel flow reduction strategy. *Vasc Cell*. 2012;4(1):19. doi: 10.1186/2045-824X-4-19.

スタージ・ウェーバー症候群　Sturge-Weber syndrome

1879 年にイギリス人神経科医の Sturge により初めて報告され、1922 年にイギリス人皮膚科医の Weber が頭蓋骨の単純写真における石灰化の所見とともに報告している。三叉神経分枝領域における顔面のポートワイン母斑（毛細血管奇形）と脳軟膜、眼の脈絡膜の血管奇形を特徴とする症候群で、胎生初期の原始血管叢の退縮、発達不全が発症機序として考えられており、大多数は非遺伝性とされる[1,2)]。スタージ・ウェーバー症候群は指定難病157に選定 されており、診断基準を満たした重症例では手続きを踏むことで医療費助成の支給を受ける ことができる。小児慢性特定疾病の対象疾病である。

［病因・病態生理］

原因遺伝子 GNAQ（somatic mossaicism）

［頻度］

23 万人に 1 例と推定されるが、詳細は不明である。

［臨床所見］

顔面のポートワイン母斑（毛細血管奇形）は多くは三叉神経第1枝領域±2枝領域である。 1歳までに 80%の患者でけいれんを発症し、けいれんにより顔面の毛細血管奇形と反対側の 躯幹部に半身麻痺、萎縮を生じうる。

精神発達遅滞が約半数にみられる。 脳軟膜の静脈奇形は顔面の毛細血管奇形と同側であることが多く、頭頂葉、後頭葉、前頭葉 の順に多い。これらは顔面の毛細血管奇形の神経枝と関連しており、三叉神経第 1枝領域と頭頂葉、第 2 枝領域と後頭葉、第 3 枝領域と前頭葉が関連するとされる。 眼の脈絡膜の血管奇形についても顔面の毛細血管奇形と同側であり、70%でみられる。 他に二次性牛眼あるいは緑内障も 30%に合併する。

［画像所見］

頭部CTにおける脳溝に沿った線路状の石灰化(tram track)が有名であるが、2歳まではみら れないことが多く、造影 MRI での脳溝にそった脳軟膜の血管奇形の造影所見を検出すること が有用である。

［文献］

1) Comi AM. Presentation, diagnosis, pathophysiology, and treatment of the neurological features of Sturge- Weber syndrome. *Neurologist*. 2011;17(4):179-184. doi: 10.1097/NRL.0b013e318220c5b6.

2) Welty LD. Sturge-Weber syndrome: A case study. *Neonatal Netw*. 2006;25(2):89-98. doi: 10.1891/0730-0832.25.2.89.

先天性血管拡張性大理石様皮斑

Cutis marmorata telangiectatica congenital, CMTC

1922 年に Van Lohuizenによって記述がされた。四肢体幹に多くみられる。皮膚表面で拡張する毛細血管と静脈に起因する。皮膚潰瘍、カフェオレ母斑、真皮メラノサイト―シス、皮下脂肪や筋肉の形成不全を合併することがある。cutis marmorata（大理石様皮膚）と異なり加温しても皮膚色調異常は消退しない[1,2]。

［病因・病態生理］

弧発性に発症する。

［頻度］

300 例ほどの報告があるが、症状が軽度で治療の必要がないため診断にいたらない症例が多いと考えられる。

［臨床所見と画像所見］

典型例では皮膚症状は年齢とともに改善し思春期に消退する。拡張血管の一部や筋肉や軟部組織の萎縮が残ることがある[1,2]。

以下に示す先天性の疾患との関連が指摘されている。

soft tissue hypoplasia（皮下脂肪や筋肉の形成不全）

limb length discrepancy（四肢の長さの不一致）

glaucoma（緑内障）

developmental delay（発育不全）

neurologic abnormalities（神経学的異常）

hypothyroidism（甲状腺機能低下症）

［鑑別を要す疾患］

単純性血管腫（ポートワイン母斑）、乳児血管腫（いちご状血管腫）、カウデン病、クリッペル・トレノネー症候群、cutis marmorata(大理石様皮膚)など。

＊ cutis marmorata(大理石様皮膚)：皮膚が低温にさらされたときにピンクがかった青色 のまだらや大理石様の外観を呈する状態。 子供の約 50%に発生し、一般的に生後 2か月 頃に消退する。 通常、復温によってその正常な外観となる。治療の必要はない。

＊ macrocephaly（巨頭）、口唇から鼻・四肢体幹の CMTC、神経学的異常、四肢体幹の成長 左右差、合指症・多指症、関節弛緩症、軟らかい皮膚を有す疾患群は macrocephaly-cutis marmorata telangiectatica congenita (M-CMTC)と以前は呼称されていた。しかし症例の 蓄積と見直しが行われ、この血管異常は CMTC でなく網状のﾎﾟｰﾄﾜｲﾝ母斑であるとし、macrocephaly / megalencephaly（巨大脳髄症）- capillary malformation (M-CM)の呼称 が 2 グループから提唱された [3,4]。さらに polymicrogyria(多小脳回)がみられることか ら、megalencephaly-capillary malformation-polymicrogyria syndrome (MCAP)という診 断名でも呼ばれるようになり、かつ最近ではまとめて M-CM/MCAPとも呼称されるようにな った。

［文献］

1) Ponnurangam VN, Paramasivam V. Cutis marmorata telangiectatica congenita. *Indian Dermatol Online J.* 2014;5(1):80-82. doi: 10.4103/2229-5178.126042.
2) NORD [homepage on the Internet]. Danbury: National Organization for Rare Disorder. Cutis Marmorata Telangiectatica Congenita.Years Published 1994, 2002, 2005, 2009, 2012, 2015. Available at: http://rarediseases.org/rare-diseases/cutis-marmorata- telangiectatica-congenita/ Accessed April 21, 2016.
3) Toriello HV, Mulliken JB. Accurately renaming macrocephaly-cutis marmorata telangiectatica congenita (M-CMTC) as macrocephaly-capillary malformation (M-CM). *Am J Med Genet A.* 2007; 143A(24):3009. doi: 10.1002/ajmg.a.31971.
4) Wright DR1, Frieden IJ, Orlow SJ, et al. The misnomer "macrocephaly-cutis marmorata telangiectatica congenita syndrome": report of 12 new cases and support for revising the name to macrocephaly-capillary malformations. *Arch Dermatol.* 2009;145(3):287-293. doi: 10.1001/archdermatol.2008.545.

巨脳症－毛細血管奇形症候群

Megalencephaly-capillary malformation syndrome, megalencephaly-capillary malformation-polymicrogyria

巨脳症－毛細血管奇形症候群は、大頭に加えて多小脳回、毛細血管奇形、過成長、指趾奇形、結合組織異常などを認める症候群である。症例蓄積がまだ少ないこと、症状にも遺伝子異常にも幅があることから確定診断が難しい。悪性腫瘍の合併について一定の見解はない。
以前はMacrocephaly-cutis marmorata telangiectasia congenitaの病名が用いられていたが、本症候群でみられる皮膚病変は毛細血管奇形であり、大理石様皮斑ではない。小児慢性特定疾病の対象疾病である。

[病因・病態生理]
PROS(PIK3CA-related overgrowth spestorum)に属する疾患。

[頻度]
不明である。発達遅滞を伴う大頭の児に一定数含まれると考えられる。

[臨床所見]
１．中枢神経系症状が主要な症状となる。
頭囲拡大（頻度85-100%）：　生下時から頭囲が大きく、生後も頭囲拡大がみられる。大脳や小脳の肥大により大頭になる。閉塞性の水頭症から大頭が進行することがある。
精神運動発達遅滞（60-90%）：　発達遅滞の程度は様々である。
てんかん：　多小脳回が原因と考えられる。てんかん手術をようすることがある。
ハイポトニア（17-92%）：　乳児からみられ成長とともに改善する。
２．皮膚症状
毛細血管奇形(82-100%)：　表在性、網目状の毛細血管奇形が全身どこにでもみられる。口唇上部正中が特徴的である（58-86%）。入浴時や啼泣時など毛細血管が拡張すると顕著になる。一方、毛細血管拡張時以外は目立たず、軽微なこともあるので、注意を要する。
皮膚の過伸展（33-100%）：　結合組織の異常と考えらえている。
３．その他の症状
過成長・四肢・顔面・頭部の非対称（69-100%）、多指症・合指症(42-67%)、先天性心疾患（心室中隔欠損症、心房中隔欠損症、ファロー四徴症など）を認める。不整脈による突然死の報告もある。

[画像所見]
頭部MRIで多小脳回をはじめとする脳回異常、脳室拡大、小脳扁桃下垂、脳梁の肥大、大脳白質病変を認める。

［文献・参考］

1) 巨脳症－毛細血管奇形症候群 概要 - 小児慢性特定疾病情報センター (shouman.jp)
https://www.shouman.jp/disease/details_next/11_03_011/
2) Park HJ, Shin CH, Yoo WJ, et al. Detailed analysis of phenotypes and genotypes in megalencephaly-capillary malformation-polymicrogyria syndrome caused by somatic mosaicism of PIK3CA mutations. *Orphanet J Rare Dis*. 2020;15(1):205.doi:10.1186/s13023-020-01480-y.

プロテウス症候

Proteus syndrome

1979年にCohenによって神経皮膚異常を伴う先天性過誤腫性疾患として、最初に報告され、その 後 1983 年にドイツ人の小児科医である Wiedemann によりギリシャ神話の変幻自在の神であるプ ロテウスから命名された疾患である [1)]。

［病因・病態生理］

原因遺伝子 AKT1 (somatic mosaicism)

［頻度］

2001 年までに 200 例以上の報告がある。

［臨床所見］

共通所見として 1)病変がモザイク状に三胚葉いずれにも分布すること、2)進行性の経過をとるこ と、3)非遺伝性の発症であること、が挙げられている。 さまざまな部位の非対称性な骨の過成長に加え、皮下軟部組織の腫脹、結合組織母斑、低流速脈管奇形を合併する。 生下時には無～軽症状のことが多く、思春期に急激な症状の増悪を来すものが存在する。 診断基準として、以下に示すAが１つ、Bのうちの２つか、Cのうちの３つが揃えば診断となる [2)]。

A.脳回の結合組織母斑 B.1)線状表皮母斑、2)非対称性の過成長(四肢、脊椎、頭蓋骨、内臓など)、3)10 代までに発症する両側卵巣嚢胞腺腫/耳下腺多形腺腫 C.1)脂肪腫あるいは局所的な脂肪欠損、2)脈管奇形 (毛細血管奇形/ 静脈奇形/ ﾘﾝﾊﾟ管奇形 (ﾘﾝﾊﾟ管腫)、3)肺嚢胞、4)顔面奇形

［画像所見］

左右非対称性の骨軟部組織の過成長、脂肪増生、頭蓋拡大、消化管壁肥厚、肺の嚢胞性気腫性変 化など

［文献］

1) Wiedemann HR, Burgio GR, Aldenhoff P, Kunze J, Kaufmann HJ, Schirg E. The proteus syndrome. Partial gigantism of the hands and/or feet, nevi, hemihypertrophy, subcutaneous tumors, macrocephaly or other skull anomalies and possible accelerated growth and visceral affections.

Eur J Pediatr. 1983;140(1):5-12. doi: 10.1007/BF00661895.

2) Biesecker LG, Happle R, Mulliken JB, et al. Proteus syndrome: diagnostic criteria, differential diagnosis, and patient evaluation. Am *J Med Genet*. 1999;84(5):389-395. doi: 10.1002/(sici)1096-8628(19990611)84:5<389::aid-ajmg1>3.0.co;2-o.

CLOVE(S) syndrome

2007年にSaapら、2009年にAlomari　によって提唱された症候群である[1,2]。胎児期から 体幹の嚢胞や四肢先端の奇形が指摘される。以下に述べる5つの徴候の頭文字をとっている。 鑑別を要す疾患にクリッペル・トレノネー症候群、プロテウス症候群、hyperplasia-multiple lipomatosisが挙げられる。

［病因・病態生理］

PROS(PIK3CA-related overgrowth spestorum)に属する疾患。

［頻度］

2015年までに100例以下の報告と思われる。

［臨床所見・画像所見］

1. CLO：congenital asymmetric lipomatous overgrowth of the trunk) が患者の最も特徴的な症状であり、体幹に様々な大きさの lipomatous masses が出現する。 lipomatous masses は解剖学的なスペースに適合しながら広がり、毛細血管奇形・リンパ管奇形・静脈奇形・動静脈奇形を複雑にまたは潜在的に伴う。lipomatous masses は腫瘍のように大きくなる傾向があり、切除後にも再増大する。

2. V: vascular malformations 毛細血管奇形・リンパ管奇形・静脈奇形・動静脈奇形など。脊椎近傍の脈管奇形によって病的な後遺症をきたすことがある。

3. E: epidermal nevi 外胚葉由来の過誤腫で、脂腺、アポクリン腺、エクリン腺、ケラチノサイトなどが構成成分となる。

4. S: spinal & Skeletal anomalies

四肢末梢の異常（wide feet and hands, wide sandal gap, 巨指症、皺のある足底、尖足）

筋骨格の異常（脚長差、膝蓋軟骨軟化症、膝脱臼、側弯症、後弯症）

5. Central nervous system involvement

Polymicrogyria, non-contiguous abnormalities of the gray and white matter, a four-layered cortex, 脳梁の部分的発育不全、 脳室拡大。

［文献］

1) Sapp JC, Turner JT, van de Kamp JM, van Dijk FS, Lowry RB, Biesecker LG. Newly delineated syndrome of congenital lipomatous overgrowth, vascular malformations, and epidermal nevi (CLOVE syndrome) in seven patients. *Am J Med Genet A*. 2007;143A(24):2944-2958. doi: 10.1002/ajmg.a.32023.

2) Alomari AI. Characterization of a distinct syndrome that associates complex truncal overgrowth, vascular, and acral anomalies: a descriptive study of 18 cases of CLOVES syndrome. *Clin Dysmorphol*. 2009;18(1):1-7. doi: 10.1097/MCD.0b013e328317a716.

青色ゴムまり様母斑症候群

Blue rubber bleb nevus syndrome（Bean syndrome）

1860年にGascoyenが皮膚の静脈奇形と消化管出血の合併例を報告したのが最初であるが、1958年 の Bean の報告をとって、Bean症候群といわれることがある。皮膚に多発する静脈奇形と消化管の静脈奇形を特徴とする疾患で、しばしば消化管出血を呈する [1,2]。小児慢性特定疾病の対象疾病である。

［病因・病態生理］

原因遺伝子 TEK（TIE2）

［頻度］

1999年までに200例以上の報告がある。

［臨床所見］

0.1～5cm 程度の青色～黒色のゴム乳首様と例えられるような皮膚の静脈奇形が多発してみられる。消化管粘膜の静脈奇形により、消化管出血がみられることがある。貧血、慢性凝固障害、血胸や腫瘍発生、高カルシウム血症、内臓の脈管奇形などを合併した報告もある。白人に多いとされる。消化管の静脈奇形に対しては内視鏡的硬化術やレーザー凝固術、外科切除が適応となりうる。

［画像所見］

消化管造影にて、さまざまなサイズの静脈奇形に一致したポリープ状の多発欠損がみられる。 単純写真や CT などで、消化管に多発する静脈石と考えられる石灰化がみられる [3]。

［文献］

1) Nahm WK, Moise S, Eichenfield LF, et al. Venous malformations in blue rubber bleb nevus syndrome: variable onset of presentation. *J Am Acad Dermatol*.2004;50(5 Suppl):S101-106. doi: 10.1016/s0190-9622(03)02468-x.

2) Wong CH, Tan YM, Chow WC, Tan PH, Wong WK. Blue rubber bleb nevus syndrome: a clinical spectrum with correlation between cutaneous and gastrointestinal manifestations. *J Gastroenterol Hepatol*.2003;18(8):1000-1002. doi: 10.1046/j.1440-1746.2003.03083.x.

3) Donnelly LF, Adams DM, Bisset GS 3rd. Vascular malformations and hemangiomas: a practical approach in a multidisciplinary clinic. *Am J Roentogenol*. 2000;174(3):597-608. doi: 10.2214/ajr.174.3.1740597.

マフッチ症候群　Maffucci syndrome

1881 年にイタリアの病理学者 Maffucciにより最初に報告された疾患で、中胚葉性組織の形成異常が考えられている。多発内軟骨腫症と軟部組織の多発低流速脈管奇形(主に静脈奇形、まれにリンパ管奇形) を合併する疾患である [1)]。

[病因・病態生理]

原因遺伝子 IDH1/IDH2

[頻度]

2004年までに180例の報告がある。

[臨床所見]

80%の患者が思春期頃までに発症する。(25%は1 歳まで)

手足の短管骨に好発し、半数が片側性である。

著明な変形を来すことが多い。

若年性の卵巣顆粒膜細胞腫との関連がいわれている。

内軟骨腫の悪性転化が 15-20%でみられるが、小児期での悪性転化は少ない。

Glioma や卵巣癌、膵癌などの悪性腫瘍の発生率が上昇し、長期的なフォローアップが必要である。

[画像所見]

手足の短管骨の多発内軟骨腫症および軟部組織の低流速脈管奇形（静脈石などがみられる)[2)]。

［文献］

1) Albregts AE, Rapini RP. Malignancy in Maffucci's syndrome. *Dermatol Clin*. 1995;13(1):73-78.

2) Zwenneke Flach H, Ginai AZ, Wolter Oosterhuis J. Best cases from the AFIP. Maffucci syndrome: radiologic and pathologic findings. *Radiographics*. 2001;21(5):1311-1316. doi: 10.1148/radiographics.21.5.g01se301311.

オスラー病　Rendu-Osler-Weber syndrome

（遺伝性出血性末梢血管拡張症　hereditary hemorrhagic telangiectasia, HHT）

1896年にRenduが最初に報告し、その後1901年にOsler、1907年にWeberがそれぞれ発表 した症候群である。皮膚や粘膜の小血管の拡張を特徴とし、それにより鼻出血や消化管出血 を生じる常染色体優性形式の遺伝性疾患である [1)]。Rendu-Osler-Weber症候群はオスラー病 として指定難病 227に選定されており、診断基準を満たした重症例では手続きを踏むことで 医療費助成の支給を受けることができる。小児慢性特定疾病の対象疾病である。

［病因・病態生理］

常染色体優性遺伝　原因遺伝子ENG, ALK, SMAD4

［頻度］

5000例あたり1例とされる[2)]。

［臨床所見］

血管内皮細胞の細胞間隙が消失し、毛細血管と細小静脈の血管壁や周囲組織の形成不全により血管腔が拡張する。60%の患者は 16歳までに症状が発現する。ENG, ALK （ACVRL1），SMAD4の異常等により5型に分類されている。最も頻度が高いのがHHT1でENGの異常であり、肺の動静脈奇形または動静脈瘻の頻度が高い。

診断基準（Curaçao criteria）として

1. くりかえす鼻出血
2. 多発性の毛細血管拡張(口唇、口腔底、指、鼻)
3. 臓器の動静脈奇形または動静脈瘻(肺、肝臓、脳、脊髄)
4. 一親等までの家族歴

があり、これらの 3 つ以上があれば確定、2 つ以上で疑いとなる。毛細血管拡張を欠く症例では遺伝子検査が診断に有効である[2)]。TGF-βの異常を伴う疾患の一つである。

［画像所見］

肺、肝臓、中枢神経などの動静脈奇形または動静脈瘻

［文献］

1) McDonald J, Bayrak-Toydemir P, Pyeritz RE. Hereditary hemorrhagic telangiectasia: an overview of diagnosis, management, and pathogenesis. *Genet Med.* 2011;13(7):607-616. doi: 10.1097/GIM.0b013e3182136d32.

2) Faughnan ME, Palda VA, Garcia-Tsao G., et al; HHT Foundation International - Guidelines Working Group. International guidelines for the diagnosis and management of hereditary hemorrhagic telangiectasia. *J Med Genet.* 2011;48(2):73-87 http://jmg.bmj.com/content/early/2009/06/29/jmg.2009.069013 Accessed August 10, 2016. doi: 10.1136/jmg.2009.069013.

カウデン病　Cowden's disease

カウデン病はPTEN過誤腫症候群のひとつである。プロテウス症候群もPTEN過誤腫症候群に 含まれている。甲状腺，乳房，および子宮内膜に良性ないし悪性腫瘍を生じるリスクが高い。 患者は通常，巨頭症，外毛根鞘腫，乳頭腫性丘疹があり，20代後半までに出現する。脈管奇 形は診断基準に含まれていない。脂肪腫・神経腫・頭蓋内脈管奇形を合併することも珍しく ない[1,2]。小児慢性特定疾病の対象疾病である。

［病因・病態生理］

常染色体優性遺伝　　原因遺伝子 PTEN

［頻度］

20 万人に 1 例と推定されるが、詳細は不明である。

［臨床所見と画像所見］

カウデン病の 40%の患者が少なくとも一つの癌を罹患する。とくに乳房、骨盤、甲状腺 の定期的な診察を複数の診療科で行えば癌の早期発見につながる。

［文献］

1) GeneReviews 日本語版サイト［homepage on the Internet］. Sapporo: GeneReviewsJapan. Last Edited5/22/2011. Available at: http://grj.umin.jp/grj/pten.htm Accessed April 10, 2016.

2) Cancer.Net［homepage on the Internet］. Alexandria: American Society of Clinical Oncology. Cowden Syndrome. Last Edited11/2015. Available at: http://www.cancer.net/cancer- types/cowden-syndrome/cicowden-syndromeprinter_ Accessed April 10, 2016.

Adams-Oliver syndrome

1945年にAdamsとOliverが報告した先天性の頭皮･頭蓋骨の欠損と先天性の四肢末梢の奇形(末端横断欠損）を特徴とする疾患群である[1)]。

［病因・病態生理］
常染色体優性遺伝　原因遺伝子 ARHGAP31

［頻度］

不明

［臨床所見と画像所見］
症例によって上記症状の重症度が異なる。先天性血管拡張性大理石様皮斑(先述)や肺高血圧症・ 門脈圧亢進症・心室中隔欠損症・網膜血管増殖症・ファロー四徴症などの血管奇形を合併する。

［文献］

1) Online Mendelian Inheritance in Man (OMIM) [homepage on the Internet] . Baltimore: The Johns Hopkins University. ADAMS-OLIVER SYNDROME 1; AOS1. Entry No: 100300. Last Edited10/6/2015. Available at: http://www.omim.org/entry/100300 Accessed May 5, 2016

Wyburn-Masson syndrome または Cobb syndrome（脈管体節症候群 vascular metameric syndrome）

脊椎動物は胎生 20 日頃に中胚葉の segmentである体節が決定される。同じレベルの体節では、中胚葉・神経堤細胞はそれぞれ同じレベルの血管内皮、中膜に遊走・分化する。一つの体節に異常が生じると、それに所属している神経・皮膚・血管などが同時に障害を受けるという概念の疾患である [1)]。

［臨床所見］

Wyburn-Masson syndromeは脳・網膜の動静脈奇形または動静脈瘻と同じ体節に由来する顔面、Cobb syndrome は脊髄の動静脈奇形または動静脈瘻に同じ体節に由来する皮膚の脈管奇形の合併を伴い、それぞれcerebral arteriovenous metameric syndrome, spinal arteriovenous metameric syndromeともよばれる[2,3)]。

［画像所見］

脳脊髄、頭頸部などの動静脈奇形または動静脈瘻。

［文献］

1) Krings T, Geibprasert S, Luo CB, Bhattacharya JJ, Alvarez H, Lasjaunias P.：Segmental neurovascular syndromes in children. *Neuroimaging Clin N Am.* 2007;17(2):245-258. doi: 10.1016/j.nic.2007.02.006.

2) Bhattacharya JJ, Luo CB, Suh DC, Alvarez H, Rodesch G, Lasjaunias P.：Wyburn-Mason or Bonnet- Dechaume-Blanc as Cerebrofacial Arteriovenous Metameric Syndromes (CAMS). A new concept and a new classification. Interv Neuroradiol. 2001;7(1):5-17. doi: 10.1177/159101990100700101.

3) Cobb S. Hemangioma of the spinal cord: Associated with skin naevi of the same metamer. Ann Srug. 1915;62(6):641-649.

エーラス・ダンロス症候群（血管型）

Vascular Ehlers-Danlos syndrome (Ehlers-Danlos syndrome type IV)

Ⅲ型コラーゲンのコード遺伝子異常が原因の血管型エーラス・ダンロス症候群であり、ほと んどの患者に遺伝性の特徴的な顔貌（acrogeria:先端早老症）がみられる。腰背部の皮膚が 薄く皮下の血管が透見され、容易に出血する 1)。指定難病 168 に選定されており、診断基準 を満たした重症例では手続きを踏むことで医療費助成の支給を受けることができる。小児慢性特定疾病の対象疾病である。

［病因・病態生理］

常染色体優性遺伝　　原因遺伝子 COL3A1

［頻度］

エーラス・ダンロス症候群は 1 万～2 万 5 千人に 1 例の頻度であり、血管型はこのうちの 5～10％である。

［臨床所見・画像所見］

やつれたような顔貌（頬骨の隆起の平坦化、毛細血管の拡張を伴う上眼瞼の陥没または膨隆）。 中・大血管の動脈に解剖学的な病変が出現する（椎骨動脈や頭蓋内血管の奇形など）。消化器や子宮に合併症を生じやすい。繰り返す結腸穿孔のリスクが高い。主な治療は対処療法や予防対策となる。

なお、侵襲的な画像検査は禁忌である。

［文献］

1) Germain DP. Ehlers-Danlos syndrome type IV. Orphanet J Rare Dis. 2007;2:32. doi: 10.1186/1750-1172-2-32.

Fibro-adipose vascular anomaly（FAVA）

脂肪線維性脈管異常

2014 年 Alomari らによって提案された脈管奇形のまれな病型である。脈管豊富な線維性組織や脂肪からなる充実性病変が筋肉内に発生する。強い痛みを伴うことが特徴的で、下肢・下腿の関節拘縮や運動障害をきたす症例では通常の静脈奇形やリンパ管奇形と鑑別することが肝要である。

［病因・病態生理］

PIK3A 経路遺伝子異常が原因であるが、PROS(PIK3CA-related overgrowth spectrum)のような過成長は認められない。

［頻度］

不明である。10 歳代の若年発症が多い。男女比 1：3～4。

［臨床所見］

１．疼痛　線維脂肪組織の増生によって生じる圧迫による神経原性の疼痛、うっ血および血栓性静脈炎の疼痛、瘢痕様線維組織によるそれらの増悪が原因と考えられている。

２．皮膚症状　症状をともなわないことが多い。皮膚にリンパ小胞をきたすこともある。

３．腫瘤　通常の静脈奇形、リンパ管奇形のような柔らかさに乏しく、下肢とくに下腿に多く発生する（50%以上）。下腿症例では足関節拘縮の原因となる。

4. 好発部位　ふくらはぎ（腓腹筋）・手関節

［画像所見］

FAVA 症例の多くは、画像検査で静脈奇形・リンパ管奇形・血管腫と診断されていると報告されている。MRI 画像では、T1・T2 強調像で不均一な高信号を呈し、内部に拡張した血管を有す。静脈石をときに認める。エコー検査では、充実性病変と拡張した血管を伴う高エコーな筋肉が特徴的であり、通常の四肢筋肉内静脈奇形（海綿状）に比して液体の貯留や圧縮可能なスペースが少ない。

［治療］

関節拘縮にたいして、整形外科診療や理学療法をしばしば要す。局所の疼痛、神経原性疼痛、関節拘縮の改善を目的に外科的切除を要す症例がある。

［参考］

1) もう迷わない血管腫・血管奇形　分類・診断と治療と手技のコツ　編著　尾﨑峰 克誠堂出版　第一版　p 247-251　Ⅱ.血管奇形　16.その他の血管奇形　６）Fibro-adipose vascular anomaly (FAVA) 大内邦枝　赤木健一郎.

2) Alomari AI, Spencer SA, Arnold RW,et al. Fibro-adipose vascular anomaly: clinical-radiologic-pathologic features of a newly delineated disorder of the extremity. *J Pediatr Orthop*. 2014 Jan;34(1):109-17. doi:10.1097/BPO.0b013e3182a1f0b8.

第4章

クリニカル
クエスチョン

CQ１：動静脈奇形において治療開始時期の目安は何か？	
推奨文： 動静脈奇形における外科的切除あるいは画像下治療の治療開始時期は、症状の進行期や病変の存在部位、進展範囲を考慮し、治療で期待される効果と治療に伴う合併症の危険性を総合的に考慮し、個別に判断する必要がある。ただし、動静脈奇形は、多くが進行性の経過をたどり、それに伴って部位によっては機能障害も進行する。病期が進行すると治療の困難性が増大するため、病期の低い症例に対しては、治療の合併症による QOL 低下のリスクを考慮したうえで早期の治療介入を検討すべきである。	
推奨の強さ	２（弱い）　：実施することを提案する
エビデンス	D　(非常に弱い)

推奨作成の経過

1. CQ が重要な臨床課題である旨の背景

動静脈奇形(arteriovenous malformation, AVM)は多くが進行性の経過をたどり、一般的に小さくかつ血管構築が単純な病変では治療は比較的容易であるが、病変が進行して複雑な血管構築を示すようになると治療も困難となる。AVM に対する治療は、外科的治療、経カテーテル的塞栓術や経皮的硬化療法があり、根治的治療や姑息的治療を含めて良好な治療効果が期待できる。その一方で治療に伴う合併症の危険性も少なからず存在し、またその存在部位や程度によっては重篤な後遺症、機能障害を残すこともあり得る。従って治療介入時期の判断は非常に重要であり、その治療時期に関する考察を行い、適切なタイミングを明確にすることは、治療効果の向上と合併症の予防に寄与できる可能性があり、重要な臨床課題である。

2. エビデンス評価

＜検索＞

系統的文献検索の結果、637 編（PubMed から 589 編、医中誌から 48 編）の文献が一次スクリーニングの対象となった。一次スクリーニングの結果、91 文献が抽出された。二次スクリーニングの結果、治療開始時期に関する検討、記載のあったもの 45 文献を抽出した。それらはすべて症例集積研究および観察研究であったため、エビデンスレベルは D(非常に弱い)と判断される。

＜評価＞

抽出された文献のうち、治療開始時期を主要評価項目としたものはなく、一部の文献で治療時のSchobinger 臨床病期分類や年齢と、その検査経過や治療結果についての記載がみられた程度であった。従って治療開始時期の妥当性についての客観的な評価は困難と考えられ、各文献の対象症例群の症状、年齢、罹患部位、進行度、治療結果と合併症の記述に基づいて、治療開始時期の判断とその妥当性についての一定の見解が得られるか否かの考察を行った。

治療方法については治療時期に関連する事項の記述があった文献中で、外科的切除（および整容再建）[1-4]と塞栓術[5-26]、およびそれらの併用[27-43]、さらには少数ながらレーザー治療[44]や薬物治療[45]の報告がある。塞栓術は経カテーテル的（経動脈的および経静脈的アプローチ）あるいは経皮的直接穿刺で施行され、使用する材料は n-ブチル-2-シアノアクリレート、エタノール、Onyx、金属コイル、マイクロスフィア、ゼラチンスポンジ、ポリビニルアルコール粒子などとそれらの併用の様々な報告がみられる[5-43]。

AVM はしばしば進行性の経過を呈し、その治療介入時期の判断は非常に重要である。小児期症例からの自然経過も含めた考察を行っている文献では、Schobinger 臨床病期分類 I 期の小児患者の 80%以上は青年期までに増悪し、またその増悪も病期が 2 期上昇する症例が多いとされる[31]。加えて病期が低い症例ほど治療後の再発率が低く、病期の低い症例の早期の切除は考慮すべきである[31,40]。また限局性の病変であれば、早期に治療を行うことで根治が期待できるとの報告もみられる[5,33]。ただし、エタノール塞栓術については、治癒率が高い傾向が報告されている一方で合併症率も高く、益と害が拮抗するため、早期の治療介入には慎重な判断が必要である[13,15]。

早期の治療介入を勧める報告がある一方で、Schobinger 臨床病期分類 I 期の小児症例については青年期まで増悪しないこともあり、青年期以降まで治療介入を待機できる症例も少なからず存在することも重要である[31]。さらに、若年者では根治的治療による合併症や組織欠損などの治療侵襲を承服することが困難であることの考慮が必要であり、症状緩和的な治療の検討も重要である[37]。また Schobinger 臨床病期分類との治療効果との考察では、年齢にかかわらず病期が低いほど治療効果（摘出率および塞栓率）が高く、有意に症状も改善するとされる[1,29]。

病変の存在部位に応じた判断も重要である。眼窩病変では治療介入の遅れが機能予後（視力）を低下させることもあり、また高齢では十分な整容再建が得られないこともあり、早期の介入が推奨される部位とされる[30]。体幹部、四肢発生の AVM に関する文献では、一般的には自覚症状の有無が重要だが、AVM は放置すると進行して治療困難となる病変であり、初回血管造影にて Cho/Do 分類による type I、II を示す病変であれば治療による根治率が高く良好な臨床予後が期待できるため、積極的な治療介入を考慮すべきとしている[15]。頭頸部病変においては、整容性に加えて呼吸・摂食などの重要機能への治療の影響が大きく、舌 AVM では治療後の気道障害のため気管切開や気道再建術が施行された重篤な合併症の報告もみられる[8]。下肢 AVM では重力の影響による還流障害で潰瘍を高頻度に伴い、また経過で Schobinger 臨床病期分類 IV 期まで進行することは稀であり、治療介入は病変の広がりとその治療効果と侵襲性によっての判断が望まれる（患肢の 25%以下の病変であれば治療効果が高い）[13]。

＜統合＞

これらの文献における記述からは、治療介入時期の明確な推奨を定めるには至らず、病変の存在部位と症状、年齢、Schobinger 臨床病期分類や、治療に期待される効果と治療に伴う合併症、さらに治療を待機することでの症状増悪や機能予後悪化などのリスクを十分検討し、総合的に判断する必要がある、との結論とならざるを得ない。

3. 益と害のバランス評価

本 CQ に関する益は、AVM に対して適切な治療介入時期の判断のもとに、外科的な治療、経カテーテル的・経皮的な塞栓術、あるいはそれらの組み合わせによる治療を行うことにより、症状の改善または消失が得られること、正常な機能や整容性が保たれることである。一方で考えられる害は、治療介入時期を誤ることで症状が進行し、機能障害や整容性の異常をきたし、さらには治療が困難となる、あるいは困難な状態での治療介入を行うことで合併症の危険性が高まることが考えられる。さらには無症候性あるいは軽微な症状で進行もないか緩徐な進行を呈する病変への早期の誤った介入を行い、症状の悪化や機能障害、合併症を起こすことも害として想定される。本 CQ の推奨の強さを評価するにあたり、これらの益と害のバランスを考慮しなければならない。

4. 患者の価値観・希望

治療介入時期の判断は、治療効果を予測し、病状の進行や合併症を予防するという観点で、多くの患者の価値観と希望に一致すると考えられる。

5. コスト評価、介入の外的妥当性評価

本 CQ に関する治療時期の判断は、症状や経過の診察情報、一般的な保険診療に基づく検査に併せて行われるため、追加のコストが発生するわけではない。

文献検索式

検索 DB：医中誌 Web
検索日：2021 年 2 月 27 日
検索式：
(@動静脈奇形/TH or 動静脈奇形/TA or ″arteriovenous malformation″/TA) and (切除/TA or 塞栓/TA or SH=治療,外科的療法 or 摘出/TA or 遮断/TA or 手術/TA) and (治療開始/TA or 治療時期/TA or 治療成績/TH or 年齢因子/TH or 縦断研究/TH or 成績/TA) and (CK=新生児,乳児(1～23 ヶ月),幼児(2～5),小児(6～12) or 小児/TH or 小児/TA) and LA=日本語,英語 and PT=会議録除く and CK=ヒト and DT=1980:2020

検索 DB：PubMed
検索日：2021 年 2 月 27 日
検索式：
(″Arteriovenous Malformations″[MeSH Terms:noexp] OR ″Arteriovenous Malformations″[Title]) AND (″embolization, therapeutic″[MeSH Terms] OR ″embolization″[Title/Abstract] OR ″resection″[Title/Abstract] OR ″excision″[Title/Abstract] OR ″arteriovenous malformations/surgery″[MeSH Major Topic:noexp]) AND (″Infant″[MeSH Terms] OR ″Child″[MeSH Terms] OR ″infantile″[Title/Abstract] OR ″pediatric″[Title/Abstract] OR ″children″[Title/Abstract]

OR "Age Factors"[MeSH Terms:noexp]) AND ("Treatment Outcome"[MeSH Terms] OR "Cohort Studies"[MeSH Terms] OR "Clinical Trial"[Publication Type] OR "Meta-Analysis"[Publication Type] OR "systematic"[Filter]) AND "humans"[MeSH Terms] AND ("English"[Language] OR "Japanese"[Language]) AND 1980/01/01:2020/12/31[Date - Publication]

文献

1) Goldenberg DC, Hiraki PY, Caldas JG, Puglia P, Marques TM, Gemperli R. Surgical treatment of extracranial arteriovenous malformations after multiple embolizations: outcomes in a series of 31 patients. *Plast Reconstr Surg*. 2015;135(2):543-552. doi:10.1097/PRS.0000000000000890
2) Visser A, FitzJohn T, Tan ST. Surgical management of arteriovenous malformation. *J Plast Reconstr Aesthet Surg*. 2011;64(3):283-291. doi:10.1016/j.bjps.2010.05.033
3) Chen WL, Ye JT, Xu LF, Huang ZQ, Zhang DM. A multidisciplinary approach to treating maxillofacial arteriovenous malformations in children. *Oral Surg Oral Med Oral Pathol Oral Radiol Endod*. 2009;108(1):41-47. doi:10.1016/j.tripleo.2009.03.006
4) Behnia H, Ghodoosi I, Motamedi MH, Khojasteh A, Masjedi A. Treatment of arteriovenous malformations: assessment of 2 techniques—transmandibular curettage versus resection and immediate replantation. *J Oral Maxillofac Surg*. 2008;66(12):2557-2565. doi:10.1016/j.joms.2008.06.056
5) Bouwman FCM, Botden S, Verhoeven BH, et al. Treatment outcomes of embolization for peripheral arteriovenous malformations. *J Vasc Interv Radiol*. 2020;31(11):1801-1809. doi:10.1016/j.jvir.2019.12.811
6) Conway AM, Qato K, Nguyen Tran NT, et al. Embolization techniques for arteriovenous malformations in Parkes-Weber syndrome. *Ann Vasc Surg*. 2020;69:224-231. doi:10.1016/j.avsg.2020.05.039
7) Rose SC, Berman ZT, Fischman AM, et al. Inline balloon occlusion-assisted delivery of ethylene vinyl alcohol copolymer for peripheral arterial applications: a multicenter case series. *J Vasc Interv Radiol*. 2020;31(6):986-992. doi:10.1016/j.jvir.2020.01.005
8) Zheng L, Su L, Wang D, et al. Ethanol embolization of lingual arteriovenous malformations: positive experience in 52 patients during 11 years. *J Vasc Surg*. 2020;72(2):651-657 e654. doi:10.1016/j.jvs.2019.08.286
9) Li X, Su L, Yang X, et al. Embolotherapy for high-flow arteriovenous malformations in the hands using absolute ethanol with coil-assisted dominant outflow vein occlusion. *J Vasc Interv Radiol*. 2019;30(6):813-821. doi:10.1016/j.jvir.2019.02.015
10) Hua C, Jin Y, Yang X, et al. Midterm and long-term results of ethanol embolization of auricular arteriovenous malformations as first-line therapy. *J Vasc Surg Venous Lymphat Disord*. 2018;6(5):626-635. doi:10.1016/j.jvsv.2018.01.017
11) De Beule T, Vranckx J, Verhamme P, et al. Transarterial embolization of peripheral arteriovenous

malformations with ethylenevinyl alcohol copolymer - feasibility, technical outcomes, and clinical outcomes. *Vasa*. 2016;45(6):497-504. doi:10.1024/0301-1526/a000571

12) Saeed Kilani M, Lepennec V, Petit P, et al. Embolization of peripheral high-flow arteriovenous malformations with Onyx. *Diagn Interv Imaging*. 2017;98(3):217-226. doi:10.1016/j.diii.2016.06.017

13) Hyun D, Do YS, Park KB, et al. Ethanol embolotherapy of foot arteriovenous malformations. *J Vasc Surg*. 2013;58(6):1619-1626. doi:10.1016/j.jvs.2013.06.074

14) Bowman J, Johnson J, McKusick M, Gloviczki P, Driscoll D. Outcomes of sclerotherapy and embolization for arteriovenous and venous malformations. *Semin Vasc Surg*. 2013;26(1):48-54. doi:10.1053/j.semvascsurg.2013.04.001

15) Park KB, Do YS, Kim DI, et al. Predictive factors for response of peripheral arteriovenous malformations to embolization therapy: analysis of clinical data and imaging findings. *J Vasc Interv Radiol*. 2012;23(11):1478-1486. doi:10.1016/j.jvir.2012.08.012

16) Park UJ, Do YS, Park KB, et al. Treatment of arteriovenous malformations involving the hand. *Ann Vasc Surg*. 2012;26(5):643-648. doi:10.1016/j.avsg.2011.08.016

17) Park HS, Do YS, Park KB, et al. Ethanol embolotherapy of hand arteriovenous malformations. *J Vasc Surg*. 2011;53(3):725-731. doi:10.1016/j.jvs.2010.09.028

18) Do YS, Park KB, Park HS, et al. Extremity arteriovenous malformations involving the bone: therapeutic outcomes of ethanol embolotherapy. *J Vasc Interv Radiol*. 2010;21(6):807-816. doi:10.1016/j.jvir.2010.01.035

19) Zheng LZ, Fan XD, Zheng JW, Su LX. Ethanol embolization of auricular arteriovenous malformations: preliminary results of 17 cases. *AJNR Am J Neuroradiol*. 2009;30(9):1679-1684. doi:10.3174/ajnr.A1687

20) Cho SK, Do YS, Shin SW, et al. Arteriovenous malformations of the body and extremities: analysis of therapeutic outcomes and approaches according to a modified angiographic classification. *J Endovasc Ther*. 2006;13(4):527-538. doi:10.1583/05-1769.1

21) Do YS, Yakes WF, Shin SW, et al. Ethanol embolization of arteriovenous malformations: interim results. *Radiology*. 2005;235(2):674-682. doi:10.1148/radiol.2352040449

22) Jackson IT, Keskin M, Yavuzer R, Kelly CP. Compartmentalization of massive vascular malformations. *Plast Reconstr Surg*. 2005;115(1):10-21. doi:10.1097/01.PRS.0000145667.57631.8B

23) Lee BB, Do YS, Yakes W, Kim DI, Mattassi R, Hyon WS. Management of arteriovenous malformations: a multidisciplinary approach. *J Vasc Surg*. 2004;39(3):590-600. doi:10.1016/j.jvs.2003.10.048

24) Persky MS, Yoo HJ, Berenstein A. Management of vascular malformations of the mandible and maxilla. *Laryngoscope*. 2003;113(11):1885-1892. doi:10.1097/00005537-200311000-00005

25) Burrows PE, Lasjaunias PL, Ter Brugge KG, Flodmark O. Urgent and emergent embolization of lesions of the head and neck in children: indications and results. *Pediatrics*. 1987;80(3):386-394. doi:10.1542/peds.80.3.386
26) Flye MW, Jordan BP, Schwartz MZ. Management of congenital arteriovenous malformations. *Surgery*. 1983;94(5):740-747. doi:10.5555/uri:pii:0039606083900600
27) Mirchevski V, Zogovska E, Chaparoski A, Filipce V, Kostov M, Mirchevski MM. Circonscript subcutaneous arteriovenous malformation of the head. *Pril (Makedon Akad Nauk Umet Odd Med Nauki)*. 2017;38(1):41-45. doi:10.1515/prilozi-2017-0005
28) Kim JB, Lee JW, Choi KY, et al. Clinical characteristics of arteriovenous malformations of the head and neck. *Dermatol Surg*. 2017;43(4):526-533. doi:10.1097/DSS.0000000000000993
29) Le Fourn É, Herbreteau D, Papagiannaki C, et al. Efficacy and safety of embolization in arteriovenous malformations of the extremities and head and neck: a retrospective study of 32 cases. *Eur J Dermatol*. 2015;25(1):52-56. doi:10.1684/ejd.2014.2450
30) Dutra AK, Lopes A, Ikeda MK, do Amaral Campos HG, Carvalho AL, Curado JH. The role of surgical treatment in orbital vascular anomalies. *Aesthetic Plast Surg*. 2011;35(6):1087-1096. doi:10.1007/s00266-011-9741-9
31) Liu AS, Mulliken JB, Zurakowski D, Fishman SJ, Greene AK. Extracranial arteriovenous malformations: natural progression and recurrence after treatment. *Plast Reconstr Surg*. 2010;125(4):1185-1194. doi:10.1097/PRS.0b013e3181d18070
32) Elsharawy MA, Moghazy KM. Surgical and endovascular management of arteriovenous malformation: case series from a single center. *Vascular*. 2007;15(3):134-140. doi:10.2310/6670.2007.00032
33) Richter GT, Suen J, North PE, James CA, Waner M, Buckmiller LM. Arteriovenous malformations of the tongue: a spectrum of disease. *Laryngoscope*. 2007;117(2):328-335. doi:10.1097/01.mlg.0000249954.77551.98
34) Jeong HS, Baek CH, Son YI, Kim TW, Lee BB, Byun HS. Treatment for extracranial arteriovenous malformations of the head and neck. *Acta Otolaryngol*. 2006;126(3):295-300. doi:10.1080/00016480500388950
35) Kim JY, Kim DI, Do YS, et al. Surgical treatment for congenital arteriovenous malformation: 10 years' experience. *Eur J Vasc Endovasc Surg*. 2006;32(1):101-106. doi:10.1016/j.ejvs.2006.01.004
36) Liu DG, Ma XC, Zhao FY, Zhang JG. A preliminary study of angiographic classification and its correlation to treatment of central arteriovenous malformation in the jaw. *Oral Surg Oral Med Oral Pathol Oral Radiol Endod*. 2005;100(4):473-480. doi:10.1016/j.tripleo.2005.01.006
37) Wu JK, Bisdorff A, Gelbert F, Enjolras O, Burrows PE, Mulliken JB. Auricular arteriovenous malformation: evaluation, management, and outcome. *Plast Reconstr Surg*. 2005;115(4):985-995.

doi:10.1097/01.prs.0000154207.87313.de
38) Baraldini V, Coletti M, Cipolat L, Santuari D, Vercellio G. Early surgical management of Klippel-Trenaunay syndrome in childhood can prevent long-term haemodynamic effects of distal venous hypertension. *J Pediatr Surg*. 2002;37(2):232-235. doi:10.1053/jpsu.2002.30261
39) Gelbert F, Enjolras O, Deffrenne D, Aymard A, Mounayer C, Merland JJ. Percutaneous sclerotherapy for venous malformation of the lips: a retrospective study of 23 patients. *Neuroradiology*. 2000;42(9):692-696. doi:10.1007/s002340000364
40) Kohout MP, Hansen M, Pribaz JJ, Mulliken JB. Arteriovenous malformations of the head and neck: natural history and management. *Plast Reconstr Surg*. 1998;102(3):643-654. doi:10.1097/00006534-199809030-00006
41) Yamamoto Y, Ohura T, Minakawa H, et al. Experience with arteriovenous malformations treated with flap coverage. *Plast Reconstr Surg*. 1994;94(3):476-482. doi:10.1097/00006534-199409000-00009
42) Jackson IT, Carreño R, Potparic Z, Hussain K. Hemangiomas, vascular malformations, and lymphovenous malformations: classification and methods of treatment. *Plast Reconstr Surg*. 1993;91(7):1216-1230. doi:10.1097/00006534-199306000-00006
43) Raso AM, Rispoli P, Trogolo M, Sisto G, Castagno PL. Venous and arteriovenous vascular malformations: diagnostic and therapeutic considerations regarding 239 patients observed in the 1978-1991 period. *J Cardiovasc Surg (Torino)*. 1993;34(1):63-65.
44) Chang CJ, Fisher DM, Chen YR. Intralesional photocoagulation of vascular anomalies of the tongue. *Br J Plast Surg*. 1999;52(3):178-181. doi:10.1054/bjps.1998.3056
45) Lekwuttikarn R, Lim YH, Admani S, Choate KA, Teng JMC. Genotype-guided medical treatment of an arteriovenous malformation in a child. *JAMA Dermatol*. 2019;155(2):256-257. doi:10.1001/jamadermatol.2018.4653

一般向けサマリー

動静脈奇形は良性の血管病変ですが、しばしば進行性の経過をたどり、治療を行う時期の判断は非常に重要です。ただし、その症状や進行の程度は様々で一定の判断基準を設けることは困難であり、病変の存在部位や症状、進行の度合い、血管構築の違いによって、個別に慎重に判断する必要があります。

CQ２：動静脈奇形の流入血管に対する近位（中枢側）での結紮術・コイル塞栓術は有効か？	
推奨文： 動静脈奇形の流入血管の結紮術・塞栓術は一時的に病変の縮小を得られる可能性もあるが、多くは複雑な側副路を介して再発を認め、症状増悪をきたす。さらに、その後の治療が困難になることが予測される。このため、術前や特殊な動静脈瘻のような形態の動静脈奇形以外では結紮術・塞栓術を行うことは推奨されないと考えられる。	
推奨の強さ	１（強い）　：実施しないことを推奨する
エビデンス	D　(非常に弱い)

推奨作成の経過

1. CQ が重要な臨床課題である旨の背景

動静脈奇形の治療として流入血管の結紮術・塞栓術が施行されることがある。しかし多くの症例では症状は改善しないばかりか、増悪することが報告されている。また一時的に病変の縮小が得られたとしても、その後に複雑な側副路からの病変の再発や増悪をきたし、治療がより困難になることが報告されている。このため流入血管の結紮術・塞栓術は術前や特殊な動静脈瘻のような形態以外では行うべきでないことを理解することは重要である。そして安易にこのような治療が行われるのを防ぐために、この CQ は重要である。

2. エビデンス評価

＜検索＞

系統的文献検索の結果、503 編(PubMed 251 編、医中誌 252 編)の文献が一次スクリーニングの対象となった。合わせてハンドサーチによる文献検索の結果、3 編(PubMed 3 編、医中誌 0 編)の文献が一次スクリーニングの対象となった。一次スクリーニングの結果、64 編(PubMed 27 編、医中誌 37 編)の文献が二次スクリーニングの対象となった。二次スクリーニングの結果、16 編(PubMed 8 編、医中誌 8 編)の文献を採用した。いずれも症例集積あるいは症例報告であり、研究デザインの限界からこれらの文献のエビデンス評価は低いものとなった。

＜評価＞

動静脈奇形に対する治療は切除・塞栓術共にナイダスの消失が目標である。流入血管に対し、ナイダ

スの近位・中枢側で結紮術・塞栓術を施行してもナイダスの消失は得られず、病変や症状は不変であるか逆に増悪することが報告されている[1-6]。これは流入血管の近位部での結紮術・塞栓術を行った結果、複雑な側副血行路の発達を招くことが原因と考えられる[2,5-10]。多くの場合、側副血行路は複雑で、屈曲蛇行が強く、結果として経カテーテル的治療は困難となると報告されている[8,9,11,12]。

Wu ら[2]は、耳介の動静脈奇形で治療が行われた 29 例中 9 例に近位結紮術を施行したが全例が増悪し、8 例は耳介切除、もう 1 例も追加治療を必要としたと報告し、近位結紮術は動静脈奇形の治療選択肢にならないとしている。Slaba ら[7]は、舌に生じた動静脈奇形の 25 例を検討し、有症状で治療が行われた 12 例中 3 例は他施設で同側外頚動脈結紮術が施行されたため著明な側副血行路の発達を認めたと報告している。

切除前に、動静脈奇形の血流を減らす目的での流入血管の結紮術・塞栓術は有効である報告はみられるが、適応は慎重に判断を行うべきである[3,13,14]。

動静脈奇形の特殊な形態である動静脈瘻では流入血管の結紮術・塞栓術が奏効するが、その診断は慎重に行うべきである[15,16]。

＜統合＞

動静脈奇形に対する流入血管の結紮術・塞栓術は、術前や特殊な形態である動静脈瘻以外では、一時的な病変の縮小、症状改善が得られる可能性はあるが、長期的には病変の増大、症状増悪に加えて、さらに治療を困難にすることが予想される。

3. 益と害のバランス評価

本 CQ に対する推奨の作成にあたっては、PICO で設定したアウトカム(O)1 病変の縮小、O2 症状の改善、O3 再発、再開通、O4 症状増悪、O5 再治療の困難度を重要視した。このうち、O1 と O2 は治療直後に得られることはあるが、最終的には O3 と O4 をきたす可能性が高いことが論文の検討から明らかになった。さらに O3 と O4 後に側副路の発達によって O5 が問題となった。

4. 患者の価値観・希望

一時的な症状改善をする可能性はあるが、最終的には症状の増悪をきたし、治療が困難になる可能性が高く、この治療をすることは患者の価値観、希望には一致しないと考えられる。

5. コスト評価、介入の外的妥当性評価

結紮術・塞栓術は保険で認められた診療であり、介入、コストに関しては問題ない。

文献検索式

検索 DB:医中誌 Web
検索日:2021 年 2 月 23 日
検索式:
(@動静脈奇形/TH or 動静脈瘻/TH) and ((流入/TA and (血管/AL or 動脈/TA)) or 血行路/TA) and (塞栓術/TH or 塞栓/TA or 結紮/AL) and PT=会議録除く and DT=1980:2020

検索 DB:PubMed
検索日:2021 年 2 月 27 日
検索式:
("arteriovenous malformations/therapy"[MeSH Terms] OR "arteriovenous fistula/therapy"[MeSH Terms]) AND ("feeding arteries"[Title/Abstract] OR "feeding artery"[Title/Abstract]) AND ("embolization, therapeutic"[MeSH Terms] OR "Ligation"[MeSH Terms]) AND ("Japanese"[Language] OR "English"[Language]) AND 1980/01/01:2020/12/31[Date - Publication]

文献

1) Toker ME, Eren E, Akbayrak H, et al. Combined approach to a peripheral congenital arteriovenous malformation: surgery and embolization. *Heart Vessels*. 2006;21(2):127-130. doi:10.1007/s00380-005-0842-8
2) Wu JK, Bisdorff A, Gelbert F, Enjolras O, Burrows PE, Mulliken JB. Auricular arteriovenous malformation: evaluation, management, and outcome. *Plast Reconstr Surg*. 2005;115(4):985-995. doi:10.1097/01.prs.0000154207.87313.de
3) 北市隆，荒瀬裕己，川谷洋平，他．頸部・体幹部の巨大動静脈形成異常に対する治療戦略．*静脈学*. 2017;28(2):91-97. doi:10.7134/phlebol.17-06
4) 山中政人，吉川舞，大本和美，他．閉経後に多量の性器出血をきたした腹部から骨盤までの広範囲な動静脈奇形の 1 例．*日産婦東京会誌*. 2008;57(1):144-148.
5) 山本俊郎，金村成智，築谷康二，他．生命危機をもたらした下顎骨動静脈奇形に対する低体温心肺停止下直接栓塞術．*京府医大誌*. 1999;108(9):981-994.
6) Martines F, Immordino V. Arteriovenous malformation of the base of tongue in pregnancy: case report. *Acta Otorhinolaryngol Ital*. 2009;29(5):274-278.
7) Slaba S, Herbreteau D, Jhaveri HS, et al. Therapeutic approach to arteriovenous malformations of the tongue. *Eur Radiol*. 1998;8(2):280-285. doi:10.1007/s003300050380
8) Komiyama M, Khosla VK, Yamamoto Y, Tazaki H, Toyota N. Embolization in high-flow arteriovenous malformations of the face. *Ann Plast Surg*. 1992;28(6):575-583.
9) 陶山淑子，中山敏，福岡晃平，他．耳介動静脈奇形硬化療法後の耳介壊死に対し前腕皮弁により耳介再建した 1 例．*日マイクロ会誌*. 2010;23(3):311-315.
10) 野村研一郎，金井直樹，松澤徹，他．塞栓術で治療した舌動静脈奇形例．*耳鼻臨床*. 2005;98(3):223-227. doi:10.5631/jibirin.98.223
11) Svendsen PA, Wikholm G, Fogdestam I, Anniko M, Mendel L. Direct puncture of large arteriovenous malformations in head and neck for embolisation and subsequent reconstructive surgery. *Scand J Plast Reconstr Surg Hand Surg*. 1994;28(2):131-135. doi:10.3109/02844319409071190
12) Doppman JL, Pevsner P. Embolization of arteriovenous malformations by direct percutaneous puncture. *AJR Am J Roentgenol*. 1983;140(4):773-778. doi:10.2214/ajr.140.4.773

13) 鈴木美知子，柳徳浩，竹下直宏，恩田信人，渡邊統星，飯田誠．耳介後部動静脈奇形を血管塞栓後摘出した 1 例．*耳鼻展望*. 2019;62(5):209-215. doi:10.11453/orltokyo.62.5_209
14) 西和彦，村井智，伊丹尚多，他．Cowden 病に合併した耳下腺 AVM の 1 例．*Neurol Surg*. 2017;45(4):333-338. doi:10.11477/mf.1436203505
15) Xu L, Wu Z, Qu L, Burchell S. Endovascular occlusion of primary major pelvic arteriovenous fistula using patent ductus arteriosus occluder. *Perfusion*. 2016;31(2):172-175. doi:10.1177/0267659115585136
16) 相川久幸，沖野由理子，山田康成，他．動静脈奇形(瘻)の塞栓術の検討．*大分病医誌*. 1997;26:77-82.

一般向けサマリー

動静脈奇形の流入血管の結紮術・塞栓術は一時的に病変の縮小を得られる可能性もあるが、多くは複雑な側副路を介して再発を認め、症状増悪をきたす。さらに、その後の治療が困難になることが予測される。このため、術前や特殊な動静脈瘻のような形態の動静脈奇形以外では結紮術・塞栓術を行うことは推奨されないと考えられる。

CQ３：動静脈奇形の塞栓術において血管造影による分類は有用か？	
推奨文： 血管造影による分類は、根治率や治療回数の推定に有用な可能性がある。ただし、分類の提唱は複数あり、それらの統合や互換を行うことは容易でないが、動静脈の解剖が複雑であるほど、治療が難しいと考えられる。	
推奨の強さ	２（弱い）　：実施することを提案する
エビデンス	D （非常に弱い）

推奨作成の経過

1. CQ が重要な臨床課題である旨の背景

動静脈奇形(arteriovenous malformation, AVM)に対する治療として、外科的切除術は多量の動脈性出血のリスクを伴うため、血管内治療である塞栓術の果たす役割は大きい。近年では血管造影用カテーテルの進化や画像診断装置の性能向上に伴い、AVM の形態をより詳細に描出できるようになり、血管造影による分類と、それら分類に基づく塞栓術の報告が増えてきている。有効な治療効果を得るには、動静脈短絡部を主体に塞栓術を行うことが重要であり、不適切な血管の塞栓術は、再治療経路の複雑化や AVM の増悪に加え、正常血管の高度閉塞に伴う合併症をも引き起こしかねない。血管造影による分類にて標的治療血管及び同部への治療経路を明確にすることで、治療成績の向上と合併症の予防に繋がる可能性がある。

2. エビデンス評価

＜検索＞

系統的文献検索の結果、269 編（PubMed 107 編、医中誌 162 編）の文献が一次スクリーニングの対象となった。（ハンドサーチによる文献検索の結果、2 編（PubMed 2 編）の文献が一次スクリーニングの対象となった。）一次スクリーニングの結果、28 編（PubMed 17 編、医中誌 11 編）の文献が二次スクリーニングの対象となった。二次スクリーニングの結果、11 編（PubMed 10 編、医中誌 1 編）の文献を採用した。ハンドサーチとして、Cho/Do 分類 [1]や Yakes 分類 [2]に影響を与えていると考えられる Houdart らによる分類（頭蓋内 AVM の血管造影分類）[3]、Yakes 分類（本人による総説）[2]を追加した。1 編の後向きコホート研究を除きいずれも症例集積であり、研究デザインの限界からこれらの文献のエビデンス評価は低いものとなった。

＜評価＞

比較的普及している血管造影による分類方法としては Cho/Do 分類[1]、Yakes 分類[2]がある。その他、独自の分類方法を用いた報告、頭蓋内 AVM の分類方法である Houdart 分類[3]を流用した報告があった。

Cho/Do 分類を用いたものとして、体幹部および四肢 AVM を対象とした Cho らの報告[1]によると、エタノール塞栓は type II (100%)、type IIIb (83%)、mixed type (50%以下)の順に有効であった。また、type II には直接穿刺と経静脈アプローチ、type IIIa には経動脈アプローチのみ、他の type には直接穿刺と経動脈アプローチを行っていた。同グループの Park らの報告[4]によると、臨床結果は AVM の広がり(限局性で良い)、血管造影分類(type I と type II が他と比べて良い)が予測因子であったとされる。また、同グループの Ko らの type II 病変の亜分類の報告[5]によると、IIa、IIb、IIc (95%、76%、65%)の順に根治率が高く、治療回数も IIa や IIb (中央値 1 回)と IIc (2.5 回)と多かった。しかし、同グループの Hyun らの報告[6]によると、足 AVM のエタノール塞栓術においては、Cho/Do 分類と結果に相関はなかったとされる。

Yakes 分類を用いた Griauzde らの頭頚部 AVM の報告[7]や Bouwman らの末梢 AVM の報告[8]では、type IV(組織全体に浸潤する無数の微小動静脈吻合)が他の type より有意に治療回数が多かった(平均 3.6 vs 1.9 回、中央値 4 回)。また、Bouwman らによると、type I および IIIa は type II および IIIb および IV と比べて有意に血流減少率が高かった[8]。

独自の分類を使用した報告としたものとして、顎・顔面 AVM を対象とした Xun らの直接穿刺による造影像の分類[9]では、type III (流出静脈が 6 mm 以上に拡張)においてゼルフォームでの塞栓を加えたエタノール硬化療法群はゼルフォーム塞栓なしの群より治療効果が高かった。顎 AVM を対象とした Liu らの報告[10]によると、type II、III、IV は治癒できたが、type I は 60%、type II は 33.3%の治癒率であった。頭皮 AVM を対象とした Gopinath らの報告[11]によると、Fistulous-type で治療に用いた n-ブチル-2-シアノアクリレート(n-butyl-2-cyanoacrylate, NBCA)の濃度が高く、完全閉塞率も高かった。顔面・頭頚部 AVM を対象とした Sugiu らの報告[12]によると、single AVF、multiple AVF、AVM では single AVF で治療効果が高かった。

頭蓋内 AVM の分類方法である Houdart 分類を流用した報告として、山田らによる 15 例の頭頚部 AVM に対する少量 NBCA 反復注入術[13]があり、Type 3 で比較的高い奏効率が得られたとしている。

重大合併症には、皮膚壊死、仮性動脈瘤、指拘縮、塞栓症、脳梗塞、膀胱壊死、急性腎不全、感染などが報告されている。重大合併症の記載がない、もしくは全くなかったという報告もあるが、高いものでは 15.2%[1]に及んでいた。手技回数が多いと合併症のリスクが上昇するとされるが、年齢や AVM の場所の違いによる差はないとされる。Griauzde らの報告[7]では、5 例中 4 例の合併症が Yakes 分類 type IV (毛細血管介在)に起こり、うち 3 例は外科的修復を要したと報告している。Type によっては合併症を起こしやすいものがある可能性があり、今後の報告蓄積が待たれる。

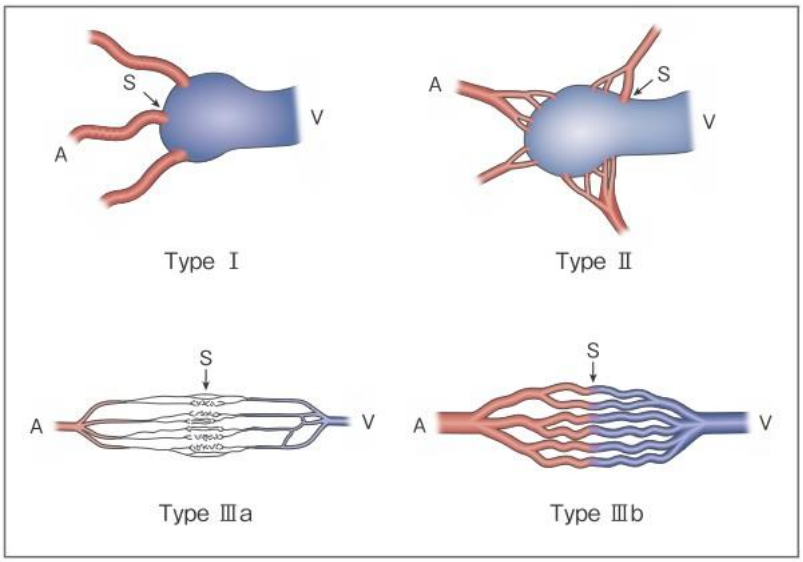

図 1. 動静脈奇形の改訂形態分類

Type I:3 本以下の流入動脈＋1 本の流出静脈

Type II:多数の流入動脈＋1 本の流出静脈

Type IIIa:拡張のない多数の動静脈短絡

Type IIIb:拡張を伴う多数の動静脈短絡

A:動脈, S:シャント, V:静脈

(北川晃ら:画像診断 2021;41:1253-60 より許可を得て転載)

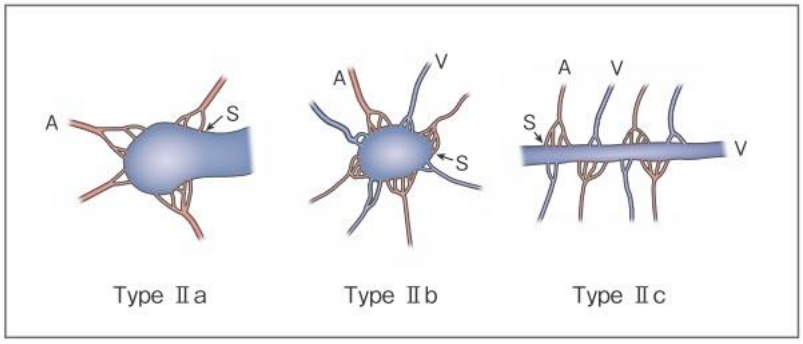

図 2. Type II 動静脈奇形の細分類

Type IIa:多数の流入動脈＋1 本の流出静脈

Type IIb:多数の流入動脈＋嚢状静脈＋多数の流出静脈

Type IIc:多数の流入動脈＋長い流出静脈区域

A:動脈, S:シャント, V:静脈

(北川晃ら:画像診断 2021;41:1253-60 より許可を得て転載)

＜統合＞

以上より、血管造影による分類は根治率や治療回数の推定に有用かもしれない。分類の統合や互換を行うことは容易でないが、動静脈の解剖が複雑であるほど、治療が難しいと思われる。

3. 益と害のバランス評価

本 CQ に対する推奨の作成にあたっては、PICO で設定したアウトカム(O)1 ナイダスの閉塞、O2 症状の改善、O3 病変の縮小、O4 再発（再増大）の有無、O5 治療による重大な合併症、を重要視した。この内、O1 と O2 は区別できないものがほとんどであった。O3 に関しては、言及していない報告が半数を占め、言及した報告においても、有意差のないものがほとんどであった。O4 に関しては、言及した報告がほとんどなく、言及した報告においても、type 別の発生率に有意差はなかった。O5 に関しては、type によっては合併症を起こしやすいものがある可能性があり、今後の報告蓄積が待たれる。

4. 患者の価値観・希望

血管造影分類は根治率や治療回数の推定に有用かもしれないことから、患者による今後の治療効果や治療回数の予想に繋がる可能性があり、それらは患者の価値観、希望に一致すると考えられる。

5. コスト評価、介入の外的妥当性評価

分類を行うには血管造影が必須であるが、血管造影は塞栓術時に併せて施行されることが多いため、その場合は追加のコストが発生するわけではない。血管造影を単独で行った場合は追加コストが発生する。

文献検索式

検索 DB：医中誌 Web
検索日：2021 年 1 月 9 日
検索式：
(((((塞栓術/TH or 塞栓/TA or 結紮/TA or コイル/TA) and ((動静脈奇形/TH) or (動静脈奇形/TA) or (″arteriovenous malformation″/TA) or 動静脈瘻/TA) and ((血管造影/TH or 血管造影/AL))) and ((分類/TH or 分類/AL))) or (((動静脈奇形/TH) or (動静脈奇形/TA) or (″arteriovenous malformation″/TA) or 動静脈瘻/TA) and ((血管造影/TH or 血管造影/AL)) and ((分類/TH or 分類/AL))) or ((塞栓術/TH or 塞栓/TA or 結紮/TA or コイル/TA) and ((動静脈奇形/TH) or (動静脈奇形/TA) or (″arteriovenous malformation″/TA) or 動静脈瘻/TA) and ((分類/TH or 分類/AL))))) and (DT=1980:2020 and PT=会議録除く)

検索 DB：PubMed
検索日：2021 年 1 月 11 日
検索式：
arteriovenous malformations/therapy[MeSH Terms] AND (″embolization, therapeutic″[MeSH Terms] OR ″Ligation″[MeSH Terms]) AND (″classificat*″[Text Word] OR ″subclassificat*″[Title/Abstract]) AND (″Angiography″[MeSH Terms] OR ″angiograph*″[Title/Abstract]) AND (″English″[Language] OR ″Japanese″[Language]) AND 1980/01/01:2020/12/31[Date - Publication]

文献

1) Cho SK, Do YS, Shin SW, et al. Arteriovenous malformations of the body and extremities: analysis of therapeutic outcomes and approaches according to a modified angiographic classification. *J Endovasc Ther*. 2006;13(4):527-538. doi:10.1583/05-1769.1

2) Yakes WF, Yakes AM. Arteriovenous malformations: the Yakes classification and its therapeutic implications. *Egyptian J Vasc Endovasc Surg*. 2014;10(1):9-23.

3) Houdart E, Gobin YP, Casasco A, Aymard A, Herbreteau D, Merland JJ. A proposed angiographic classification of intracranial arteriovenous fistulae and malformations. *Neuroradiology*. 1993;35(5):381-385. doi:10.1007/BF00588376

4) Park KB, Do YS, Kim DI, et al. Predictive factors for response of peripheral arteriovenous malformations to embolization therapy: analysis of clinical data and imaging findings. *J Vasc Interv Radiol*. 2012;23(11):1478-1486. doi:10.1016/j.jvir.2012.08.012

5) Ko SE, Do YS, Park KB, et al. Subclassification and treatment results of ethanol embolotherapy of type II arteriovenous malformations of the extremity and body. *J Vasc Interv Radiol*. 2019;30(9):1443-1451. doi:10.1016/j.jvir.2019.03.007

6) Hyun D, Do YS, Park KB, et al. Ethanol embolotherapy of foot arteriovenous malformations. *J Vasc Surg*. 2013;58(6):1619-1626. doi:10.1016/j.jvs.2013.06.074

7) Griauzde J, Wilseck ZM, Chaudhary N, et al. Endovascular treatment of arteriovenous malformations of the head and neck: focus on the Yakes classification and outcomes. *J Vasc Interv Radiol*. 2020;31(11):1810-1816. doi:10.1016/j.jvir.2020.01.036

8) Bouwman FCM, Botden S, Verhoeven BH, et al. Treatment outcomes of embolization for peripheral arteriovenous malformations. *J Vasc Interv Radiol*. 2020;31(11):1801-1809. doi:10.1016/j.jvir.2019.12.811

9) Xun H, Li K, Li X, Liu Y, Du X, Qin Z. Direct percutaneous puncture digital-subtraction-angiography-based classification and treatment selection for soft-tissue arteriovenous malformations of maxillofacial region: a retrospective study. *Int J Oral Maxillofac Surg*. 2019;48(2):181-186. doi:10.1016/j.ijom.2018.07.029

10) Liu DG, Ma XC, Zhao FY, Zhang JG. A preliminary study of angiographic classification and its correlation to treatment of central arteriovenous malformation in the jaw. *Oral Surg Oral Med Oral Pathol Oral Radiol Endod*. 2005;100(4):473-480. doi:10.1016/j.tripleo.2005.01.006

11) Gopinath M, Malik V, Sankara Sarma P, Rajan JE, Kannath SK. Results of endovascular-first approach for treatment of scalp arteriovenous malformations and the effect of simplified angiographic classification in therapeutic decision-making and outcomes. *World Neurosurg*. 2019;121:e277-e286. doi:10.1016/j.wneu.2018.09.092

12) Sugiu K, Hishikawa T, Hiramatsu M, et al. Endovascular treatment for craniofacial arteriovenous fistula/malformation. *JNET*. 2019;13(5):206-215. doi:10.5797/jnet.oa.2018-0089

13) 山田哲久. NBCA を用いた IVR の実際:私はこうしている　頭頸部 AVM－venous compartment をターゲットとした低濃度 NBCA 少量反復塞栓術－. *臨画像*. 2013;29(5):638-646.

一般向けサマリー

動静脈奇形の塞栓術において血管造影による分類は、根治率や治療回数の推定に有用な可能性があります。ただし、分類の提唱は複数あり、それらの統合や互換を行うことは容易ではありませんが、動静脈の解剖が複雑であるほど、治療が難しいと考えられます。

CQ４：顎骨の動静脈奇形の適切な治療は何か？	
推奨文： 放射線治療や手術的治療単独は推奨されない。血管内塞栓術（硬化療法を含む）単独ないし、必要に応じて血管内塞栓術と比較的侵襲の少ない手術的治療の併用が推奨される。	
推奨の強さ	１（強い）　：実施することを推奨する
エビデンス	D （非常に弱い）

推奨作成の経過

1. CQ が重要な臨床課題である旨の背景

顎骨の動静脈奇形(arteriovenous malformation, AVM)は、上顎、下顎、あるいはその両方に起こり、乳歯が抜ける 10 歳前後に歯肉からの出血で発症することが多い稀な病態である。出血は動脈性かつ大量のことが多く、圧迫により一時的に止血が得られても、放置すれば再出血することが多く、出血予防には顎骨部分の AVM に対する根治的治療が重要である。治療法としては、従来、手術的治療が行われてきたが、術中の大量出血に対する対処が問題で、顎骨の切除をした場合には顎の成長を阻害し、咀嚼、発語の機能を障害するリスクもあった。近年、血管内手術の進歩により、この病変に対しても血管内塞栓術が行われるようになり、治療の侵襲性が低下した。血管内塞栓術は、単独で行われる場合も手術療法と併用される場合もあり、その方法や塞栓に用いられる物質も様々であり、文献検索を用いて治療の現状と、推奨されるべき治療法を検討することは重要と考えられる。

2. エビデンス評価

＜検索＞

系統的文献検索の結果、172 編（PubMed 95 編、医中誌 77 編）の文献が一次スクリーニングの対象となった。一次スクリーニングの結果 52 編が二次スクリーニングの結果、22 編（PubMed 20 編、医中誌 2 編）の文献を採用した。いずれも症例報告/集積の文献であり、本 CQ における文献集合のエビデンスの強さとしては、D(非常に弱)となった。

＜評価＞

文献検索では、主に血管内治療についての症例報告か、比較的少数の症例集積がほとんどで、放

射線治療や手術治療単独についての文献はなかった。血管内塞栓術については、単独療法として行うもの[1-9]、必要に応じて手術療法を追加するもの[10-14]、あるいは手術療法における出血を減少させるために術前に行うもの[15-20]などの報告があった。塞栓術に続いて行われた手術療法は、骨蝋の充填や掻爬を含めて比較的侵襲の小さい手術を組み合わせたものが多かった[4,6,11,15-17]。 血管内塞栓術の方法としては、経動脈的、経静脈的、直接穿刺のいずれかないし組み合わせで行われており、塞栓物質のポリビニルアルコール粒子、金属コイル、シアノアクリレート系薬剤、Onyx、エタノールなど様々な物質が単独ないし組み合わせで使用されており、長期的に安定した出血予防効果が得られたとするものが多かったが、ポリビニルアルコール粒子は再発率が高く、術前療法以外では推奨されなかった[14]。AVM の血管構築によって、塞栓方法や塞栓物質を選択し、場合によっては掻爬を加えるすべきとの指摘もあった[6,11]。血管内塞栓術の合併症としては、皮膚粘膜壊死[3,7,12,14,21,22]、末梢神経障害[21]、骨壊死[1]、感染症[12,22]などが挙げられているが、マイナー合併症とされているものが多かった[1,21]。Monteiro らは、塞栓術をメインの治療法とした 50 例を文献検索して、50%に合併症が起こったが、ほとんどはマイナー合併症であったと報告している[21]。

＜統合＞

以上から、現段階において、放射線治療の適応はなく、手術療法単独による治療は推奨されないと考えられる。治療はエタノールによる硬化療法を含めた血管内塞栓術単独ないし、手術療法との併用が推奨され、手術療法に関しては、血管内塞栓術を併用することにより、より侵襲の低い治療で病変をコントロールできると考えられる。血管内塞栓術の方法は、経動脈的、経静脈的、直接穿刺があり、塞栓物質も様々なものが使われている。AVM の血管構築によって塞栓術の方法を変更する必要がある可能性もあり、様々なテクニックを行える経験のある血管内治療医が、手術的バックアップの可能な環境で治療を行うのが望ましい。

3. 益と害のバランス評価

顎骨 AVM は、致死的にもなり得る大出血を繰り返す傾向があり、それに対して血管内塞栓術単独ないし血管内塞栓術と外科手術の組み合わせによる治療は、長期的に安定した出血予防効果が報告されており、患者に対する益は大きい。害としての血管内塞栓術の合併症には、皮膚粘膜壊死、末梢神経障害、骨壊死、感染症などが挙げられているが、比較的軽度のものが多く、大出血や、重大な機能障害や変形、死にいたるような重大な合併症は手術治療を加えた場合でも稀である。したがって、一般的にはこれらの治療による益は害に勝ると考えられるが、合併症の頻度は比較的高いため、個々の症例での益と害のバランスを考慮する必要がある。

4. 患者の価値観・希望

大出血を予防し、顎の正常な発育と機能を温存できるという観点で、多くの患者の価値観・希望に一致すると考えられる。

5. コスト評価・介入の外的妥当性評価

血管内塞栓術と手術的治療はいずれも保険診療であり、医療経済的にも大きな負担はない。ただし、Onyx など一部の塞栓物質の使用は保険適用外であるものもあり、その使用を計画する場合は、その妥当性を評価する必要がある。

文献検索式

検索 DB:医中誌 Web
検索日:2021 年 1 月 9 日
検索式:
((((動静脈奇形/TH) or (動静脈奇形/TA) or (″arteriovenous malformation″/TA) or 動静脈瘻/TA) and ((顎/TH or 顎/AL)))) and (DT=1980:2020 and PT=会議録除く)

検索 DB:PubMed
検索日:2021 年 1 月 11 日
検索式: arteriovenous malformations/therapy[MeSH Terms] AND (″Jaw″[MeSH Terms] OR ″Jaw Abnormalities″[MeSH Terms]) AND (″English″[Language] OR ″Japanese″[Language]) AND 1980/01/01:2020/12/31[Date - Publication]

文献

1) Wang D, Su L, Han Y, Wang Z, Zheng L, Fan X. Absolute ethanol embolisation of mandibular arteriovenous malformations following direct percutaneous puncture and release of coils via a microcatheter. *Eur J Vasc Endovasc Surg*. 2017;53(6):862-869. doi:10.1016/j.ejvs.2017.01.022
2) Su L, Wang D, Han Y, Wang Z, Fan X. Salvage treatment of hemorrhagic arteriovenous malformations in jaws. *J Craniomaxillofac Surg*. 2015;43(7):1082-1087. doi:10.1016/j.jcms.2015.06.007
3) 谷尾和彦，阪本博文，倉立至，田村隆行，永川賢治，大竹史浩．大量歯肉出血を繰り返した顎顔面動静脈奇形の 1 例．*日口腔外会誌*. 2016;62(7):346-351. doi:10.5794/jjoms.62.346
4) Churojana A, Khumtong R, Songsaeng D, Chongkolwatana C, Suthipongchai S. Life-threatening arteriovenous malformation of the maxillomandibular region and treatment outcomes. *Interv Neuroradiol*. 2012;18(1):49-59. doi:10.1177/159101991201800107
5) Fan XD, Su LX, Zheng JW, Zheng LZ, Zhang ZY. Ethanol embolization of arteriovenous malformations of the mandible. *AJNR Am J Neuroradiol*. 2009;30(6):1178-1183. doi:10.3174/ajnr.A1539
6) Cohen JE, Gomori JM, Grigoriadis S, Sibly Z, Rajz G. Complete and persistent occlusion of arteriovenous malformations of the mandible after endovascular embolization. *Neurol Res*. 2009;31(5):467-471. doi:10.1179/174313208X355468
7) Fan X, Zhang Z, Zhang C, et al. Direct-puncture embolization of intraosseous arteriovenous malformation of jaws. *J Oral Maxillofac Surg*. 2002;60(8):890-896; discussion 896-897. doi:10.1053/joms.2002.33858

8) Siu WW, Weill A, Gariepy JL, Moret J, Marotta T. Arteriovenous malformation of the mandible: embolization and direct injection therapy. *J Vasc Interv Radiol*. 2001;12(9):1095-1098. doi:10.1016/s1051-0443(07)61597-8

9) Kiyosue H, Mori H, Hori Y, Okahara M, Kawano K, Mizuki H. Treatment of mandibular arteriovenous malformation by transvenous embolization: a case report. *Head Neck*. 1999;21(6):574-577. doi:10.1002/(sici)1097-0347(199909)21:6<574::aid-hed12>3.0.co;2-d

10) Liu D, Ma X, Zhao F, Zhang J. Intraosseous embolotherapy of central arteriovenous malformations in the jaw: long-term experience with 8 cases. *J Oral Maxillofac Surg*. 2009;67(11):2380-2387. doi:10.1016/j.joms.2009.04.088

11) Liu DG, Ma XC, Zhao FY, Zhang JG. A preliminary study of angiographic classification and its correlation to treatment of central arteriovenous malformation in the jaw. *Oral Surg Oral Med Oral Pathol Oral Radiol Endod*. 2005;100(4):473-480. doi:10.1016/j.tripleo.2005.01.006

12) Persky MS, Yoo HJ, Berenstein A. Management of vascular malformations of the mandible and maxilla. *Laryngoscope*. 2003;113(11):1885-1892. doi:10.1097/00005537-200311000-00005

13) Liu D, Ma XC. Clinical study of embolization of arteriovenous malformation in the oral and maxillofacial region. *Chin J Dent Res*. 2000;3(3):63-70.

14) Rodesch G, Soupre V, Vazquez MP, Alvarez H, Lasjaunias P. Arteriovenous malformations of the dental arcades. The place of endovascular therapy: results in 12 cases are presented. *J Craniomaxillofac Surg*. 1998;26(5):306-313. doi:10.1016/s1010-5182(98)80059-0

15) 星和人，安部貴大，庄島正明，阿部雅修，西條英人，高戸毅．経静脈的コイル塞栓術を施行後に全摘出した下顎骨動静脈奇形の 1 例．*日口腔外会誌*．2015;61(5):293-297. doi:10.5794/jjoms.61.293

16) Bagherzadegan N, Hohlweg-Majert B, Mucke T, et al. Microvascular bone grafting: a new long-term solution for intraosseous arteriovenous malformations of the mandible in children. *J Craniomaxillofac Surg*. 2011;39(6):431-434. doi:10.1016/j.jcms.2010.05.004

17) Rattan V, Sethi A. Arteriovenous malformation of the mandible: successful management by buccal window approach. *Br J Oral Maxillofac Surg*. 2010;48(6):e31-33. doi:10.1016/j.bjoms.2010.06.009

18) Chen WL, Ye JT, Xu LF, Huang ZQ, Zhang DM. A multidisciplinary approach to treating maxillofacial arteriovenous malformations in children. *Oral Surg Oral Med Oral Pathol Oral Radiol Endod*. 2009;108(1):41-47. doi:10.1016/j.tripleo.2009.03.006

19) Chen W, Wang J, Li J, Xu L. Comprehensive treatment of arteriovenous malformations in the oral and maxillofacial region. *J Oral Maxillofac Surg*. 2005;63(10):1484-1488. doi:10.1016/j.joms.2005.04.036

20) Shapiro NL, Cunningham MJ, Bhattacharyya N, Choi IS, Pile-Spellman J, Joseph MP. Osseous craniofacial arteriovenous malformations in the pediatric population. *Arch Otolaryngol Head Neck Surg*. 1997;123(1):101-105. doi:10.1001/archotol.1997.01900010111018

21) Monteiro J, de Arruda JAA, Figueiredo Leal JL, Batista LL, Celia de Aguiar Soares Carneiro S, do Egito Vasconcelos BC. Embolization as the primary treatment for mandibular arteriovenous malformations: an analysis of 50 literature reports and of an illustrative case. *J Oral Maxillofac Surg*. 2018;76(8):1695-1707. doi:10.1016/j.joms.2018.02.013
22) Niimi Y, Song JK, Berenstein A. Current endovascular management of maxillofacial vascular malformations. *Neuroimaging Clin N Am*. 2007;17(2):223-237. doi:10.1016/j.nic.2007.02.002

一般向けサマリー

顎の動静脈奇形は、命に係わる大出血を繰り返す重大な病気です。血管の中から病変を閉塞する血管内塞栓術は、単独療法として、あるいは手術療法との組み合わせで行うことにより、大出血を予防できる可能性が高い治療法です。治療の合併症は、頻度は比較的高いものの軽度のものが多いため、治療効果を考えると行うべき治療法と考えられます。血管内塞栓術には様々な方法があり、疾患によって選択する必要があります。

CQ５：手指の動静脈奇形の適切な治療は何か？	
推奨文： 塞栓硬化療法は単独での根治は難しく、疼痛などの症状緩和を目的にすることが望ましいが、ときに手指壊死や神経障害を起こすことがある。外科的切除において、部分切除は増大の可能性が高いため、全切除を推奨する。術前塞栓硬化療法は有用だが、手指壊死や神経障害のリスクがあり十分な検討を要する。	
推奨の強さ	２（弱い）
エビデンス	D （非常に弱い）

推奨作成の経過

1. CQ が重要な臨床課題である旨の背景

動静脈奇形(arteriovenous malformation, AVM)は眼窩眼瞼、舌・口腔、顎骨、手指足趾、足底、関節など、病変の部位により治療が難しい場合があり、また治療効果や合併症に違いを生じる可能性がある。その中でも手指の AVM は臨床的に遭遇する頻度が高く患者の生活の質(quality of life, QOL)に大きく関わるものとなるが、その治療にあたっては困難をきたすことが多く治療法とその効果および合併症について検討することは重要であると考える。

2. エビデンス評価

＜検索＞

系統的文献検索の結果、93 編(PubMed 42 編、医中誌 51 編)の文献が一次スクリーニングの対象となった。一次スクリーニングの結果、15 編(PubMed 8 編、医中誌 7 編)の文献が二次スクリーニングの対象となった。二次スクリーニングの結果、12 編(PubMed 7 編、医中誌 5 編)の文献を採用した。抽出された文献は症例報告・症例集積のみでありエビデンス評価は低いものとなった。

＜評価＞

塞栓術単独では n-ブチル-2-シアノアクリレート(n-butyl-2-cyanoacrylate, NBCA)、イソブチルシアノアクリレート(isobutyl cyanoacrylate, IBCA)を用いたものが報告されているが、合併症として皮膚壊死や指の壊死、一過性の神経障害の出現があり、側副血行路が発達し再増大が起こり、切除または切断が必要となるケースも報告されている [1,2]。また、エタノール塞栓単独では薬剤流出により半数以上で壊死を含め合併症が起こったとの報告がある [3]。根治目的ではなく疼痛コントロール目的に症状を認める部

位に対してIBCA塞栓を繰り返し行うことでコントロールを得た報告があるが、合併症として再増大が起こる場合がある[4]。主要流出血管を持つ AVM については主要流出血管をコイル塞栓したのちにナイダスをエタノール塞栓し、良好な治療成績を得たとの報告がある[5]。

外科的治療については完全切除では再増大は認めず経過するが、皮弁による再建が伴うことが多い[6-9]。ただし、完全切除では手の機能が温存できない症例や遠位の壊死が起こることがあり、また部分切除や流入血管の結紮では再増大が認められる[10,11]。

検査としては 3 次元 CT angiography (3D-CTA)が有用であり、切除においては術前塞栓が効果的である[7,12]。AVM の治療においては治療毎に形成外科・血管外科・放射線科など複数診療科での評価及び治療計画の検討が好ましい[3]。

＜統合＞

以上をまとめると、手指の AVM に対する塞栓術の有害事象として、皮膚壊死や指の壊死、一過性の神経障害、再増大が報告されている。主要流出血管を持つ AVM については主要流出血管をコイル塞栓したのちにナイダスをエタノール塞栓する方法が有効であると考えられる。塞栓術単独の治療においては、有害事象の出現の可能性が高く十分注意する必要がある。外科的治療においては部分切除や流入血管の結紮では再増大が報告されている。完全切除では再増大のリスクは低いが、再建術が必要となることが多く、手の機能が温存できない場合や遠位の壊死が起こることがあり十分注意が必要である。また、術前塞栓は効果的である。検査としては 3D-CTA が有用であり、治療にあたっては治療毎に複数診療科での評価及び治療計画の検討が好ましい。

3. 益と害のバランス評価

塞栓術に伴う合併症には皮膚壊死や指の壊死、一過性の神経障害、再増大が挙げられる。また、外科的治療に伴う合併症には部分切除や流入血管の結紮に伴う再増大や完全切除に伴う手指の機能の低下や遠位の壊死が挙げられる。これらは全て患者にとって好ましくない効果（害）であり、時に後遺症や死亡につながる危険性もある。臨床的にはこれらのうち、AVM の局在が拡大し Schobinger 臨床病期分類における病期が進む可能性のある再増大が重篤な合併症として挙げられる。その頻度は塞栓療法単独、部分切除、流入血管の結紮で高く、全切除では低い。高頻度の合併症を検討せずに治療を行うことは患者にとっては不利益であり（害）、また低頻度の合併症を恐れることによって、治療が必要な AVM が治療されないことも患者にとっては不利益である（害）。どの程度の頻度でリスクがあるかを明らかにし、合併症のリスク因子を明らかにすることは患者にとって重要（益）であり、治療を行わなかった場合に予測される経過を明らかにすることも患者にとって重要（益）である。本 CQ の推奨の強さを評価するにあたり、これらの益と害のバランスを考慮しなければならない。

4. 患者の価値観・希望

治療に伴う合併症を回避することは患者の価値観、希望に一致すると考えられる。治療が必要な AVM に対して、高頻度の合併症を伴う治療を行うことは患者の価値観、希望に一致するとは必ずしも言えな

い。

5. コスト評価、介入の外的妥当性評価

塞栓術、硬化療法、観血的手術、およびそれに付随した治療前の評価、検査などはいずれも保険診療であり、また医療経済的にも大きな負担があるものではない。

文献検索式

検索 DB:医中誌 Web
検索日:2021 年 2 月 23 日
検索式:
(@動静脈奇形/TH or 動静脈瘻/TH) and (手指/TH or 手指関節/TH or 手指/TA or 指骨/TH) and PT=会議録除く and DT=1980:2020

検索 DB:PubMed
検索日:2021 年 2 月 27 日
検索式:
("arteriovenous malformations/therapy"[MeSH Terms:noexp] OR "arteriovenous fistula/therapy"[MeSH Terms]) AND ("Hand"[MeSH Terms] OR "Fingers"[Title/Abstract] OR "Finger Joint"[MeSH Terms]) AND ("Japanese"[Language] OR "English"[Language]) AND 1980/01/01:2020/12/31[Date - Publication]

文献

1) 長谷川仁，高橋敦志，鎌田真彦，高岸憲二．手に発生した動静脈奇形に対し経動脈的塞栓術と外科的摘出を施行した 1 例．*整形外科*. 2010;61(1):41-44. doi:10.15106/J00764.2010080242
2) Park HS, Do YS, Park KB, et al. Ethanol embolotherapy of hand arteriovenous malformations. *J Vasc Surg*. 2011;53(3):725-731. doi:10.1016/j.jvs.2010.09.028
3) Park UJ, Do YS, Park KB, et al. Treatment of arteriovenous malformations involving the hand. *Ann Vasc Surg*. 2012;26(5):643-648. doi:10.1016/j.avsg.2011.08.016
4) Widlus DM, Murray RR, White RI, Jr., et al. Congenital arteriovenous malformations: tailored embolotherapy. *Radiology*. 1988;169(2):511-516. doi:10.1148/radiology.169.2.3175000
5) Li X, Su L, Yang X, et al. Embolotherapy for high-flow arteriovenous malformations in the hands using absolute ethanol with coil-assisted dominant outflow vein occlusion. *J Vasc Interv Radiol*. 2019;30(6):813-821. doi:10.1016/j.jvir.2019.02.015
6) Hattori Y, Doi K, Kawakami F, Watanabe M. Extended wrap-around flap for thumb reconstruction following radical excision of a congenital arteriovenous fistula. *J Hand Surg Br*. 1998;23(1):72-75. doi:10.1016/s0266-7681(98)80224-6
7) 日比野直仁，浜田佳孝，合田有一郎，他．動脈移植により手関節部から固有指部にかけて再建を行った動静脈奇形(AVM)症例．*日マイクロ会誌*. 2005;18(1):78-82.
8) 渡邉武夫，朝戸裕貴，梅川浩平，野村紘史，鈴木康俊．静脈吻合を追加した逆行性橈側前腕皮弁により再建を行った示指血管奇形の 1 例．*日形会誌*. 2012;32(5):335-339.

9) Guillet A, Connault J, Perrot P, et al. Early symptoms and long-term clinical outcomes of distal limb's cutaneous arterio-venous malformations: a retrospective multicentre study of 19 adult patients. *J Eur Acad Dermatol Venereol*. 2016;30(1):36-40. doi:10.1111/jdv.12961
10) 杉岡敏博，砂川融，鈴木修身，來嶋也寸無，越智光夫．手指に発生した動静脈奇形(AVM)の手術経験．*日手の外科会誌*. 2008;24(6):940-943.
11) 古屋隆俊，中澤達．示指先天性動静脈奇形の一手術例．*脈管学*. 2009;49(5):430-433.
12) Moore JR, Weiland AJ. Embolotherapy in the treatment of congenital arteriovenous malformations of the hand: a case report. *J Hand Surg Am*. 1985;10(1):135-139. doi:10.1016/s0363-5023(85)80265-3.

一般向けサマリー

手指の動静脈奇形（AVM）は大きくQOL（生活の質）に関係するもので、苦しんでおられる患者さんも沢山いらっしゃいますが、治療が難しい場合が多いため、より安全で効果の高い治療法はなんだろうという疑問について検討を行いました。手指のAVMの治療には塞栓術や手術が行われますが、現時点では、これが一番安全で効果が高い治療法だとはっきりした証拠があるものはありません。塞栓術だけの治療やAVMの一部を切り取る手術、AVMに向かって血液が流れていく血管を縛る方法では、かえってAVMが大きく広がること（再増大）があります。完全に切り取る手術では再増大の可能性は低いですが、手に障害が残ったり、手術で失ったところを創る手術（再建術）が必要になることがあります。AVMの治療では再増大以外にも皮膚や指の壊死、手指の感覚や動きの障害が起こるリスクがあるため、患者さんごとの症状やAVMの状態をよく調べ、様々な診療科の医師が相談した上で、患者さんと担当医師が十分に話し合い、治療方針を決めると良いと考えます。

CQ６：痛みを訴える静脈奇形にはどのような保存的治療が有効か？	
推奨文： 静脈奇形病変の部位、大きさまたは症状に応じて圧迫療法、消炎鎮痛薬、経口アスピリン、経口シロリムス、低分子量ヘパリンなどの保存的治療が有効とされる。部位によっては伝達麻酔が有効となり得る。	
推奨の強さ	２（弱い）
エビデンス	D （非常に弱い）

推奨作成の経過

1. CQ が重要な臨床課題である旨の背景

静脈奇形はその病変内で発症する血栓性静脈炎や血栓性閉塞、限局性血管内凝固障害（localized intravascular coagulopathy, LIC）により痛みが惹起されることがあり、静脈奇形の主要症状の一つである。痛みは患者の生活の質（quality of life, QOL）を損なうため何らかの介入が必要になるが、侵襲的治療だけでなくどのような保存的治療が有効であるかを検討することは重要な臨床課題である。

2. エビデンス評価

＜検索＞

系統的文献検索の結果、594 編（PubMed 519 編、医中誌 75 編）の文献が一次スクリーニングの対象となった。一次スクリーニングの結果、14 編（PubMed 12 編、医中誌 2 編）の文献が二次スクリーニングの対象となった。二次スクリーニングの結果、6 編（PubMed 6 編、医中誌 0 編）の文献を採用した。前回ガイドライン（血管腫・血管奇形・リンパ管奇形診療ガイドライン 2017）作成時点では、痛みに対して有効な侵襲的治療の報告で占められており保存的治療に関する文献は乏しかった一方で、今回のガイドライン作成にあたっては保存的治療に関する報告が散見されるようになってきた。

＜評価＞

前回ガイドライン（血管腫・血管奇形・リンパ管奇形診療ガイドライン 2017）CQ7 が「痛みを訴える静脈奇形にはどのような治療が有効か？」であったのに対して今回ガイドラインでは「（当該 CQ6）痛みを訴える静脈奇形にはどのような保存的治療が有効か？」に変わり、保存的治療に主眼が置かれるようになった。これは外科的切除や硬化療法などの従来の侵襲的治療では治療困難な静脈奇形病変に対して、

非侵襲的なアプローチが望まれるようになってきたことが背景にあると思われる。実際に、前述したように保存的治療に関する報告が増加している点はそれを裏付けていると考えられる。

痛みを訴える静脈奇形に対して有効とされる保存的治療として圧迫療法、消炎鎮痛薬、低用量アスピリン、低分子量ヘパリン、シロリムス、星状神経ブロックが検索された。前 4 者は従来から支持されている治療法であり、総説論文[1)]およびアスピリンに関する症例集積[2)]が検索されたが、質の良いエビデンスがあるとは言えないのが現状である。後 2 者は比較的新しい報告であり、特に mTOR（mammalian target of rapamycin）阻害薬であるシロリムスには非従来型の作用機序による画期的な治療効果が期待されており、症例集積[3-5)]が散見される。静脈奇形に対して星状神経ブロックを行った文献が 1 編[6)]検索された。

総説論文[1)]では圧迫療法、消炎鎮痛薬および低分子量ヘパリンが挙げられているが、用法・用量に関する検討はなかった。

アスピリンに関する症例集積[2)]では、低用量アスピリン（5～10 mg/kg）により 22 症例中 15 症例（68%）において疼痛緩和が認められた。投与期間が不詳であった点および研究デザインが後方視的であったことや対照群がなかった点などからエビデンスレベルは低いと考えられた。

mTOR 阻害薬であるシロリムスは近年注目されており、文献集積がなされている。用法・用量については 1 日 2 回 0.8 mg/m^2 投与[4,5)]、または 1 日 1 回 2 mg 投与[3)]から開始し、血中濃度を 10～15 ng/ml[3,5)]、または 10～13 ng/ml[4)]に維持することで、いずれも疼痛緩和に効果があったとされる。

神経ブロックは、上肢静脈奇形の痛みに対して行われた星状神経ブロックに関する症例報告であった[6)]。

＜統合＞

文献は総説論文、症例集積または症例報告であった。痛みの緩和という点に関して、各種治療法が有効であると報告されており、今後より質の良いエビデンスが待たれる。

3. 益と害のバランス評価

治療法や静脈奇形病変の部位および大きさによって治療効果および有害事象の可能性は異なることから益と害のバランスを評価することは困難である。

4. 患者の価値観・希望

痛みを緩和することは静脈奇形に対する治療の主要な目的の一つであり、患者の希望と合致することは論を待たない。ただし痛みの強弱や頻度の多寡、各種治療法の副作用や患者負担の軽重などにより治療に対する患者の価値観・希望は変化すると考えられる。

5. コスト評価、介入の外的妥当性評価

上記治療法のうち、圧迫療法およびシロリムスは現在本邦において保険適用外であって、その点で患者に対して経済的負担になる可能性は高いと考えらえるが信頼できるコスト評価（経済面における検討）はなされていない。介入の外的妥当性評価についても報告が少ないため十分な検討はなされていない。

文献検索式
検索 DB:医中誌 Web
検索日:2021 年 4 月 21 日
検索式:
(静脈奇形/ TI or (脳動静脈奇形/TH and 静脈奇形/TA)) and (@疼痛/TH or 疼痛/TA or 疼痛管理/TH or 疼痛知覚/TH or 鎮痛/TA or 有痛/TA or (主訴/TA and 痛/TA)) and (治療/AL or SH=治療,薬物療法) and LA=日本語,英語 and PT=会議録除く and CK=ヒト and DT=1980:2020

検索 DB:PubMed
検索日:2021 年 2 月 27 日
検索式:
("Venous malformation"[Title/Abstract] OR "veins/abnormalities"[MeSH Terms]) AND ("Pain Management"[MeSH Terms] OR "pain"[MeSH Terms] OR "pain"[Title/Abstract] OR "analgesia"[Text Word] OR "analgesics"[MeSH Terms]) AND ("therapy"[MeSH Subheading] OR "therapeutic use"[MeSH Subheading] OR "etiology"[MeSH Subheading] OR "diagnosis"[MeSH Subheading]) AND "humans"[MeSH Terms] AND ("English"[Language] OR "japanese"[Language]) AND 1980/01/01:2020/12/31[Date - Publication]

文献

1) Dasgupta R, Patel M. Venous malformations. *Semin Pediatr Surg*. 2014;23(4):198-202. doi:10.1053/j.sempedsurg.2014.06.019
2) Nguyen JT, Koerper MA, Hess CP, et al. Aspirin therapy in venous malformation: a retrospective cohort study of benefits, side effects, and patient experiences. *Pediatr Dermatol*. 2014;31(5):556-560. doi:10.1111/pde.12373
3) Boscolo E, Limaye N, Huang L, et al. Rapamycin improves TIE2-mutated venous malformation in murine model and human subjects. *J Clin Invest*. 2015;125(9):3491-3504. doi:10.1172/JCI76004
4) Salloum R, Fox CE, Alvarez-Allende CR, et al. Response of blue rubber bleb nevus syndrome to sirolimus treatment. *Pediatr Blood Cancer*. 2016;63(11):1911-1914. doi:10.1002/pbc.26049
5) Hammer J, Seront E, Duez S, et al. Sirolimus is efficacious in treatment for extensive and/or complex slow-flow vascular malformations: a monocentric prospective phase II study. *Orphanet J Rare Dis*. 2018;13(1):191. doi:10.1186/s13023-018-0934-z
6) Woo A, Tharakan L, Vargulescu R. Stellate ganglion block for painful congenital venous malformation of the arm. *Pain Pract*. 2015;15(6):E65-68. doi:10.1111/papr.12296

一般向けサマリー

痛みを伴う静脈奇形に対する保存的治療は、静脈奇形病変の部位、大きさまたは症状に応じて、圧迫療法、消炎鎮痛薬、アスピリン内服治療、シロリムス内服治療、低分子量ヘパリン点滴治療などが有効とされています。また伝達麻酔が有効であった症例報告もあります。文献上の検討なので、ここに挙げた治療法が全ての患者さんに有効とは限らず、個々の状況によって治療法を選択する必要があると思われます。

CQ７：静脈奇形にはどのようなレーザー療法が有効か？	
推奨文： 治療後の瘢痕形成があまり問題にならない粘膜・舌・口唇・亀頭や小さな静脈奇形についてはネオジム・ヤグレーザーや半導体レーザーによるレーザー治療が有効な選択肢となり得る。症例ごとに病変の部位・大きさ・症状によって、硬化療法や切除術などの他の治療法と比較検討することを勧める。	
推奨の強さ	２（弱い）
エビデンス	C （弱）

推奨作成の経過

1. CQ が重要な臨床課題である旨の背景

静脈奇形は、良性疾患でありながら、部位によって疼痛、機能障害を引き起こし、整容面でも問題となる疾患である。従来より病変切除術が行われてきたが、完全切除が不可能な症例も多い。近年では硬化療法が広く行われ、良好な治療成績をおさめているものの、硬化療法は保険適用にはなっていないという問題点がある。静脈奇形に対するレーザー治療の報告は増えてきており、2018 年より歯科では口腔粘膜血管腫凝固術が保険収載されていることから、静脈奇形に対するレーザー治療を評価、検討することは重要であると考える。

2. エビデンス評価

＜検索＞

系統的文献検索の結果、187 編（PubMed 150 編、医中誌 37 編）の文献が一次スクリーニングの対象となった。ハンドサーチによる文献検索の結果、 PubMed 1 編の文献が一次スクリーニングの対象となった。一次スクリーニングの結果、39 編（PubMed 35 編、医中誌 4 編）の文献が二次スクリーニングの対象となった。二次スクリーニングの結果、25 編（PubMed 22 編、医中誌 3 編）の文献を採用した。採用した文献は、総説論文 1 編以外は全て症例集積か症例報告であり、分析疫学研究や比較試験はなかった。

＜評価＞

レーザーの種類については、採用した文献では、ネオジム・ヤグレーザーを使用している報告が最も多く、次いで半導体レーザーを使用した報告が散見された。半導体レーザー（波長 808 nm）に対し、ネオジム・ヤグレーザー（波長 1064 nm）は、波長が長いため深部の病変に対して有利であるが、皮膚粘膜

に含まれる水分に光が吸収され熱変換が起こるため、血管周囲の組織でも熱が発生する。また、ネオジム・ヤグレーザーよりさらに波長の長いホルミウム・ヤグレーザー（波長 2100 nm）による 30 例以上の症例集積では、高い有効性が示されている[1,2]。

治療後の瘢痕形成が問題となることが少ない粘膜・舌・口唇の小さな静脈奇形については、ネオジム・ヤグレーザーで、病変を縮小、消退させることも可能であるとの報告が多くある[3-11]。また、症例報告ではあるが、色素レーザーを使用した報告[12]や、歯科領域で用いられる Er,Cr:YSGG (erbium, chromium: yttrium, scandium, gallium garnet)レーザーで小病変の静脈奇形が消失したとの報告がある[13]。一方、ネオジム・ヤグレーザーで病変の縮小は認めなかったとする報告[14]もあり、施術者の経験が必要とされる治療であると考えられる。表在性の病変にレーザー、深部病変には硬化療法を併用した報告もあり、大きな合併症もなく良好な治療成績が報告されている[15-17]。

合併症については、ネオジム・ヤグレーザー、半導体レーザーともに一時的な紫斑形成・腫脹、潰瘍が挙げられるが、早期に治癒することが多い[18,19]。しかしながら、顔面皮膚の色素沈着や瘢痕形成の報告[9]もあるため、照射設定や方法に工夫が必要である。

また、エコーガイド下に、病変内にファイバーを挿入してネオジム・ヤグレーザーや半導体レーザーを照射する方法が、重要臓器や神経の損傷を回避しながら行う治療として報告されており[19-25]、安全性・有効性について良好な治療成績が報告されているため、治療の標準化が期待される。

＜統合＞

使用されているレーザーはネオジム・ヤグレーザーや半導体レーザーが多く、合併症を回避し、良好な治療成績を得るためには、さらなる検討が必要である。

3. 益と害のバランス評価

部位によって害が異なってくるが、瘢痕形成や重要組織・神経の損傷の可能性がある。また適応症例が限られており、国内での施行施設も少ない。

4. 患者の価値観・希望

大きさや症状改善といった効果判定に価値観や好みのばらつきはなく、一致性が高いと考える。

5. コスト評価、介入の外的妥当性評価

2018 年より歯科では、口腔粘膜血管腫凝固術が保険収載されているが、申請で許可された施設でのみ施行可能である。現状では、コストや施術の可能な施設が限られるため、今後の研究が期待される。

6. まとめ

静脈奇形に対するレーザー治療の報告は増えてきてはいるが、今回採用した文献は、総説論文 1 編以外は全て症例集積か症例報告であり、手術や硬化療法などとレーザー治療の比較試験、波長が異なるレーザーの機種間での比較試験はなく、治療の標準化はまだなされていない。しかし、症例集積にお

いては、良好な治療成績と最小限の合併症で済んだとの報告が多い。

使用されるレーザーはネオジム・ヤグレーザーや半導体レーザーが一般的に推奨されているが、病変の部位、大きさなどにより、照射設定や方法（病変照射、病変内照射）は標準化されておらず、重篤な合併症を回避し、良好な治療成績を得るためには、さらなる検討が必要である。

文献検索式

検索 DB：医中誌 Web
検索日：2021 年 2 月 23 日
検索式：
((((静脈奇形/TA not 動静脈/TA) or (血管腫-海綿状/TH or 血管腫-静脈性/TH) or (静脈/TH and SH=奇形・位置形態異常)) and ((レーザー/TH) or (光線療法/TH)))) and (DT=1980:2020 and PT=会議録除く)

検索 DB：PubMed
検索日：2021 年 2 月 27 日
検索式：
("venous malformation"[Title/Abstract] OR "venous malformations"[Title/Abstract] OR "Venous vascular malformation"[Title/Abstract] OR "Venous vascular malformations"[Title/Abstract] OR "hemangioma, cavernous"[MeSH Terms] OR "venous angioma"[Title/Abstract] OR "veins/abnormalities"[MeSH Terms]) AND ("lasers/therapeutic use"[MeSH Terms] OR "Laser Therapy"[MeSH Terms]) AND ("Japanese"[Language] OR "English"[Language]) AND 1980/01/01:2020/12/31[Date - Publication]

文献

1) Xiuwen J, Jianguo T. Endoscopic Ho laser interstitial therapy for pharyngolaryngeal venous malformations in adults. *Eur Arch Otorhinolaryngol*. 2015;272(4):937-940. doi:10.1007/s00405-014-3463-y
2) 桑澤彰，志村美智子，俵藤俊暉，他. Ho:YAG レーザーを用いた焼灼療法が有用であった口腔血管病変の臨床的検討. *栃木歯医会誌*. 2020;72:27-32.
3) Gurien LA, Jackson RJ, Kiser MM, Richter GT. Nd:YAG laser therapy for rectal and vaginal venous malformations. *Pediatr Surg Int*. 2017;33(8):887-891. doi:10.1007/s00383-017-4113-4
4) Lee DR, Richter GT. Nasopharyngeal venous malformation: a rare condition managed with Nd:YAG laser. *Laryngoscope*. 2015;125(10):2405-2407. doi:10.1002/lary.25193
5) Lim RY. Nd:YAG laser surgery of venous malformations. *W V Med J*. 1993;89(3):109-110.
6) Mungnirandr A, Nuntasunti W, Manuskiatti W. Neodymium-doped yttrium aluminium garnet laser treatment of pediatric venous malformation in the oral cavity. *Dermatol Surg*. 2016;42(7):875-879. doi:10.1097/DSS.0000000000000770
7) Murthy AS, Dawson A, Gupta D, Spring S, Cordoro KM. Utility and tolerability of the long-pulsed 1064-nm neodymium:yttrium-aluminum-garnet (LP Nd:YAG) laser for treatment of symptomatic or disfiguring vascular malformations in children and adolescents. *J Am Acad Dermatol*.

2017;77(3):473-479. doi:10.1016/j.jaad.2017.04.014

8) Radmanesh M, Radmanesh R. Successful treatment of isolated venous malformation with 1444-nm fiberoptic Nd-YAG laser. *J Cosmet Laser Ther*. 2016;18(2):91-94. doi:10.3109/14764172.2015.1114636

9) Sarig O, Kimel S, Orenstein A. Laser treatment of venous malformations. *Ann Plast Surg*. 2006;57(1):20-24. doi:10.1097/01.sap.0000210632.40697.9b

10) Seront E, Vikkula M, Boon LM. Venous malformations of the head and neck. *Otolaryngol Clin North Am*. 2018;51(1):173-184. doi:10.1016/j.otc.2017.09.003

11) Takamaru N, Tamatani T, Ohe G, Yamamura Y, Kudoh K, Miyamoto Y. 口腔内静脈奇形に対する単回非接触 Nd:YAG レーザー照射治療(Single non-contact Nd: YAG laser irradiation treatment for venous malformations in the oral cavity). *J Oral Maxillofac Surg Med Pathol*. 2017;29(5):415-419. doi:10.1016/j.ajoms.2017.05.010

12) Frigerio A, Tan OT. Laser applications for benign oral lesions. *Lasers Surg Med*. 2015;47(8):643-650. doi:10.1002/lsm.22404

13) Chandel V, Jangra B, Khurana N, Garg A, Devashish. Er,Cr:YSGG レーザーによる静脈奇形の管理 代替的アプローチ(Venous malformations management by Er,Cr:YSGG laser: an alternative approach). *Laser Ther*. 2017;26(4):305-310. doi:10.5978/islsm.17-OR-20

14) Judith N, Ulrike E, Siegmar R, Matthias N, Jurgen H. Current concepts in diagnosis and treatment of venous malformations. *J Craniomaxillofac Surg*. 2014;42(7):1300-1304. doi:10.1016/j.jcms.2014.03.014

15) Gregory S, Burrows PE, Ellinas H, Stadler M, Chun RH. Combined Nd:YAG laser and bleomycin sclerotherapy under the same anesthesia for cervicofacial venous malformations: A safe and effective treatment option. *Int J Pediatr Otorhinolaryngol*. 2018;108:30-34. doi:10.1016/j.ijporl.2018.02.005

16) Manna S, Meyer A, Shigematsu T, Berenstein A, Courey M. Management of a laryngeal venous malformation with Nd:YAG laser and bleomycin sclerotherapy. *Laryngoscope*. 2020;130(9):2199-2201. doi:10.1002/lary.28392

17) Sun Y, Gu H, Yang X, et al. Spontaneous and dramatic improvements in open bite deformity secondary to large maxillofacial venous malformation with macroglossia after sclerotherapy and laser therapy. *J Craniofac Surg*. 2020;31(2):530-533. doi:10.1097/SCS.0000000000006188

18) Limongelli L, Tempesta A, De Caro A, et al. Diode laser photocoagulation of intraoral and perioral venous malformations after tridimensional staging by high definition ultrasonography. *Photobiomodul Photomed Laser Surg*. 2019;37(11):722-728. doi:10.1089/photob.2019.4635

19) Lu X, Ye K, Shi H, et al. Percutaneous endovenous treatment of congenital extratruncular venous malformations with an ultrasound-guided and 810-nm diode laser. *J Vasc Surg*. 2011;54(1):139-145. doi:10.1016/j.jvs.2010.11.105

20) Liu G, Liu X, Li W, et al. Ultrasound-guided intralesional diode laser treatment of congenital extratruncular venous malformations: mid-term results. *Eur J Vasc Endovasc Surg*. 2014;47(5):558-564. doi:10.1016/j.ejvs.2014.02.014
21) Marin-Manzano E, Mendieta-Azcona C, Riera-Del-Moral L, Lépez-Gutiérrez JC. Effectiveness and safety of 1470-nm diode laser fulguration in the management of diffuse venous malformations. *J Vasc Surg Venous Lymphat Disord*. 2020;8(3):423-434. doi:10.1016/j.jvsv.2019.09.013
22) Miyazaki H, Ohshiro T, Watanabe H, et al. Ultrasound-guided intralesional laser treatment of venous malformation in the oral cavity. *Int J Oral Maxillofac Surg*. 2013;42(2):281-287. doi:10.1016/j.ijom.2012.06.011
23) Miyazaki H, Romeo U, Ohshiro T, et al. Treatment strategies for large oral venous malformations using intralesional laser photocoagulation. *Lasers Med Sci*. 2014;29(6):1987-1990. doi:10.1007/s10103-013-1394-2
24) Sidhu MK, Perkins JA, Shaw DW, Bittles MA, Andrews RT. Ultrasound-guided endovenous diode laser in the treatment of congenital venous malformations: preliminary experience. *J Vasc Interv Radiol*. 2005;16(6):879-884. doi:10.1097/01.RVI.0000163005.50283.62
25) Miyazaki H, Ohshiro T, Romeo U, et al. Retrospective study on laser treatment of oral vascular lesions using the "Leopard Technique": The multiple spot irradiation technique with a single-pulsed wave. *Photomed Laser Surg*. 2018;36(6):320-325. doi:10.1089/pho.2017.4410

一般向けサマリー

静脈奇形に対するレーザー治療の報告は増えてきており、治療後の瘢痕形成が問題となることが少ない粘膜・舌・口唇の小さな静脈奇形で良好な結果が多くみられます。一方で、治療法としては標準化されておらず、一般化された治療ではありません。手術や硬化療法などの他の治療と鑑みて治療を選択する必要があります。2018 年より歯科では口腔粘膜血管腫凝固術が保険収載されていますが、許可された施設でのみに限られます。また口腔粘膜以外の部位では保険適用となっておりません。

CQ８：静脈奇形に対する硬化療法は有効か？	
推奨文： 静脈奇形に対する硬化療法は、症状の改善、病変の縮小のために有効であり、行うことを推奨する。	
推奨の強さ	１（強い）　：実施することを提案する
エビデンス	C（弱）

推奨作成の経過

1. CQ が重要な臨床課題である旨の背景

硬化療法は静脈奇形の治療の大きな柱であり、外科的切除と比較して根治性が劣るものの、形態・機能を温存しやすい。よって、それにより得られる症状の改善や病変の縮小に関する現在のエビデンスを評価することは重要であると考えられた。

2. エビデンス評価

＜検索＞

系統的文献検索の結果、448 編（PubMed 376 編、医中誌 72 編）の文献が一次スクリーニングの対象となった。ハンドサーチによる文献検索の結果、19 編（PubMed19 編、医中誌 0 編）の文献が一次スクリーニングの対象となった。一次スクリーニングの結果、149 編（PubMed 145 編、医中誌 4 編）の文献が二次スクリーニングの対象となった。二次スクリーニングの結果、42 編（PubMed 40 編、医中誌 2 編）の文献を採用した。検索結果には 4 編の準ランダム化比較試験(randomized controlled trial, RCT)が含まれるが、ランダム化・盲検化が不十分であり、RCT の質は低かった。また、RCT で評価された事項は、いずれも「硬化療法における硬化剤の比較」であり、他治療との比較を行った試験はなかった。このため、本 CQ に関連した対照群の設定はなされておらず、全体のエビデンスへの寄与は弱い。この他の文献は、すべて症例報告ないしは症例集積であるが、前向き研究も含めて症例数が比較的多い報告も増えてきており、エビデンスの強さとしては C（弱い）とした。

＜評価＞

エビデンスのレベルは低いが、症例数の多い症例集積や前向き研究も散見され、1980 年から 2020 年

までに報告された RCT、50 例以上の症例集積、前向き研究のうち、症状改善・病変サイズなどのアウトカムが混同して評価されていない報告を対象としてシステマティックレビューを施行した。この結果、準RCT4 編、症例集積 23 編、前向き研究 7 編(計 34 編)が含まれた。(50 例以上を対象とした臨床研究の成績をまとめた表を作成し、文末に示した。)

CQ の構成要素である PICO で設定したアウトカム(O)別に、
O1:症状の改善、O2:病変の縮小、O3:再発(再増大)の有無
症状の改善は、48～100%[1-19]、中等度以上の病変の縮小は、16～100%[1-6,10,11,13,14,17,20-29]でみられ、硬化剤の種類や病変の特徴に左右され成績にばらつきは大きいが、硬化療法の有用性が示唆された(症例数の多いものを下掲)。必ずしも症状改善と病変の縮小が相関していない報告も多数みられた。また、複数回の治療が必要となる症例も多く、症状改善後の再発率は 0～18%[1,8,9,13,14,17,30,31]であった。特に症例数の多い報告では、260 例中 185 例で完治、44 例で著明な改善、31 例で若干の改善あるいは不変という結果であった[21]。また、腫瘍の縮小に関しても、120 例中 104 例で非常に良好な縮小が、10 例で良好な縮小が得られた[25]。
なお、使用された硬化剤は、エタノール、ポリドカノール、テトラデシル硫酸ナトリウム、ブレオマイシンなど多岐にわたっており、治療方法や治療効果の評価法に関しても様々であった。このことは本システマティックレビューを解釈する際、留意が必要と考えられる。

O4:治療による重大な合併症
合併症に関しては、有害事象共通用語規準(Common Terminology Criteria for Adverse Events, CTCAE) grade 3 相当以上の重篤な合併症頻度は、0～13%という結果であった[1-6,8-11,13-24,26,30-33]。一過性の神経障害[7,9,16,17,23]や局所の炎症[13]など軽いものから、筋障害[33]や皮膚・骨壊死[9,13,17,22,24,33,34]、深部静脈血栓/肺塞栓症[31,35,36]、コンパートメント症候群[4,32]、卵円孔開存合併症例での奇異性塞栓症[32]、頭頚部病変治療後の失明[37]や眼窩コンパートメント症候群[32]、傍椎体病変治療後の一過性脊髄虚血[3]に至る重篤なものまで幅広く報告されていた。特に重篤な合併症としては、ポリドカノールとエタノールによる硬化療法において、心停止などの重篤な心肺合併症[38-40]、ブレオマイシンによる硬化療法での急性肺障害[41]が報告されていた。

＜統合＞

静脈奇形に対する硬化療法において症状の改善は 48～100%、中等度以上の病変の縮小は 16～100%でみられ、有用と考えられる。症状改善と病変の縮小は必ずしも相関しない。複数回の治療が必要となる症例も多く、症状改善後の再発率は 0～18%であった。

CTCAE grade 3 相当以上の重篤な合併症頻度は、0～13%であり、筋障害や皮膚・骨壊死、深部静脈血栓/肺塞栓症、コンパートメント症候群、卵円孔開存合併症例での奇異性塞栓症、頭頚部病変治療後の失明や眼窩コンパートメント症候群、傍椎体病変治療後の一過性脊髄虚血などがある。特に重篤なものとしては、ポリドカノールとエタノールによる心停止、ブレオマイシンによる急性肺障害が報告され

ている。

3. 益と害のバランス評価

静脈奇形に対する硬化療法は概ね有効と考えられる（益）が、重篤な合併症（害）は皆無ではない。しかし 0～13%という重篤な合併症頻度からは益と害のバランスが著しく悪いとは言えない。治療する部位や使用する薬剤量に注意しながら行うべきであると考えられる。

4. 患者の価値観・希望

一部の患者会では静脈奇形に対する硬化療法の保険適用を国に求める署名活動を行っており、一定の社会的な要望があるものと考えられる。

5. コスト評価、介入の外的妥当性評価

症状の改善はある程度見込めるが、病変の縮小が得られるかどうかは報告によってかなり差があるため、整容目的の患者に対しては丁寧な説明が求められる。コストの面では、専門的な医療経済学的評価により疼痛を有する静脈奇形に対する硬化療法の費用対効果を示している研究が認められ [42]、有症状患者の QOL 向上に費用対効果があったと報告されている。

文献検索式

検索 DB：医中誌 Web
検索日：2021 年 2 月 23 日
検索式：
((静脈奇形/TA not 動静脈/TA) or 血管腫-海綿状/TH or 血管腫-静脈性/TH or (静脈/TH and SH=奇形・位置形態異常)) and (硬化療法/TH or 硬化剤/TH or Picibanil/TH or OK-432/TA or Ethanol/TH or エタノール/TA or Polidocanol/TH or ポリドカノール/TA or "Sodium Tetradecyl Sulfate"/TH or STS/TA or Bleomycin/TH or ブレオマイシン/TA) and PT=会議録除く and DT=1980:2020

検索 DB：PubMed
検索日：2021 年 2 月 27 日
検索式：
("venous malformation"[Title/Abstract] OR "venous malformations"[Title/Abstract] OR "Venous vascular malformation"[Title/Abstract] OR "Venous vascular malformations"[Title/Abstract] OR "hemangioma, cavernous"[MeSH Terms] OR "venous angioma"[Title/Abstract] OR "veins/abnormalities"[MeSH Terms]) AND ("Sclerotherapy"[MeSH Terms] OR "Sclerosing Solutions"[Pharmacological Action] OR "Picibanil"[MeSH Terms] OR "OK432"[Title/Abstract] OR "Ethanol"[MeSH Terms]) AND ("Japanese"[Language] OR "English"[Language]) AND 1980/01/01:2020/12/31[Date - Publication]

文献

1) Bianchini G, Camilli D, Furgiuele S. Intramuscular venous malformations of the upper and lower limbs: indications and outcomes of sclerotherapy. *Cardiovasc Intervent Radiol*. 2018;41(10):1505-1512. doi:10.1007/s00270-018-1997-x

2) Kumar S, Bhavana K, Kumar S, Kumar P. Ultrasound-guided polidocanol foam sclerotherapy for treating venous malformations. *J Clin Ultrasound*. 2018;46(1):23-31. doi:10.1002/jcu.22546
3) Yun WS, Kim YW, Lee KB, et al. Predictors of response to percutaneous ethanol sclerotherapy (PES) in patients with venous malformations: analysis of patient self-assessment and imaging. *J Vasc Surg*. 2009;50(3):581-589, 589 e581. doi:10.1016/j.jvs.2009.03.058
4) Andreisek G, Nanz D, Weishaupt D, Pfammatter T. MR imaging-guided percutaneous sclerotherapy of peripheral venous malformations with a clinical 1.5-T unit: a pilot study. *J Vasc Interv Radiol*. 2009;20(7):879-887. doi:10.1016/j.jvir.2009.03.034
5) Orlando JL, Caldas JG, Campos HG, Nishinari K, Wolosker N. Outpatient percutaneous treatment of deep venous malformations using pure ethanol at low doses under local anesthesia. *Clinics (Sao Paulo)*. 2010;65(9):837-840. doi:10.1590/s1807-59322010000900004
6) Orlando JL, Caldas JG, Campos HG, Nishinari K, Wolosker N. Ethanol sclerotherapy of superficial venous malformation: a new procedure. *Dermatology*. 2010;220(4):376-380. doi:10.1159/000305525
7) Stuart S, Barnacle AM, Smith G, Pitt M, Roebuck DJ. Neuropathy after sodium tetradecyl sulfate sclerotherapy of venous malformations in children. *Radiology*. 2015;274(3):897-905. doi:10.1148/radiol.14132271
8) Das BK, Hoque S. Treatment of venous malformations with ethanolamine oleate. *Asian J Surg*. 2008;31(4):220-224. doi:10.1016/S1015-9584(08)60091-3
9) Jin Y, Lin X, Chen H, et al. Craniofacial venous malformations: magnetic resonance imaging features that predict treatment outcome. *J Oral Maxillofac Surg*. 2009;67(11):2388-2396. doi:10.1016/j.joms.2008.08.041
10) Orlando JL, Caldas JG, Campos HG, Nishinari K, Krutman M, Wolosker N. Ethanol sclerotherapy of head and neck venous malformations. *Einstein (Sao Paulo)*. 2014;12(2):181-186. doi:10.1590/s1679-45082014ao2844
11) Teusch VI, Wohlgemuth WA, Hammer S, et al. Ethanol-gel sclerotherapy of venous malformations: effectiveness and safety. *AJR Am J Roentgenol*. 2017;209(6):1390-1395. doi:10.2214/AJR.16.17603
12) Clemens RK, Baumann F, Husmann M, et al. Percutaneous sclerotherapy for spongiform venous malformations - analysis of patient-evaluated outcome and satisfaction. *Vasa*. 2017;46(6):477-483. doi:10.1024/0301-1526/a000650
13) Ali H, Saleh M, Mohammed W. Efficacy and safety of Duplex-guided polidocanol foam sclerotherapy for venous malformations. *Int Angiol*. 2017;36(3):228-236. doi:10.23736/S0392-9590.16.03732-9
14) Park HS, Do YS, Park KB, et al. Clinical outcome and predictors of treatment response in foam sodium tetradecyl sulfate sclerotherapy of venous malformations. *Eur Radiol*. 2016;26(5):1301-

1310. doi:10.1007/s00330-015-3931-9

15) Steiner F, FitzJohn T, Tan ST. Ethanol sclerotherapy for venous malformation. *ANZ J Surg*. 2016;86(10):790-795. doi:10.1111/ans.12833

16) 倉本康世，野村正，江尻浩隆，他．静脈奇形に対する硬化療法におけるオレイン酸エタノールアミンとポリドカノールの比較検討．*形成外科*. 2018;61(4):450-456.

17) Tan KT, Kirby J, Rajan DK, Hayeems E, Beecroft JR, Simons ME. Percutaneous sodium tetradecyl sulfate sclerotherapy for peripheral venous vascular malformations: a single-center experience. *J Vasc Interv Radiol*. 2007;18(3):343-351. doi:10.1016/j.jvir.2006.12.735

18) Jin Y, Lin X, Li W, Hu X, Ma G, Wang W. Sclerotherapy after embolization of draining vein: a safe treatment method for venous malformations. *J Vasc Surg*. 2008;47(6):1292-1299. doi:10.1016/j.jvs.2008.01.010

19) Khaitovich B, Kalderon E, Komisar O, Eifer M, Raskin D, Rimon U. Venous malformations sclerotherapy: outcomes, patient satisfaction and predictors of treatment success. *Cardiovasc Intervent Radiol*. 2019;42(12):1695-1701. doi:10.1007/s00270-019-02338-y

20) Leung YC, Leung MW, Yam SD, et al. D-dimer level correlation with treatment response in children with venous malformations. *J Pediatr Surg*. 2018;53(2):289-292. doi:10.1016/j.jpedsurg.2017.11.030

21) Zhao JH, Zhang WF, Zhao YF. Sclerotherapy of oral and facial venous malformations with use of pingyangmycin and/or sodium morrhuate. *Int J Oral Maxillofac Surg*. 2004;33(5):463-466. doi:10.1016/j.ijom.2003.10.003

22) 野村正，櫻井敦，永田育子，寺師浩人，田原真也．血行動態を考慮した静脈奇形に対するわれわれの治療戦略－硬化療法の適応と限界について－．*静脈学*. 2008;19(3):161-168. doi:10.7134/phlebol.19-3-161

23) Lee IH, Kim KH, Jeon P, et al. Ethanol sclerotherapy for the management of craniofacial venous malformations: the interim results. *Korean J Radiol*. 2009;10(3):269-276. doi:10.3348/kjr.2009.10.3.269

24) Su L, Fan X, Zheng L, Zheng J. Absolute ethanol sclerotherapy for venous malformations in the face and neck. *J Oral Maxillofac Surg*. 2010;68(7):1622-1627. doi:10.1016/j.joms.2009.07.094

25) Bai N, Chen YZ, Fu YJ, Wu P, Zhang WN. A clinical study of pingyangmycin sclerotherapy for venous malformation: an evaluation of 281 consecutive patients. *J Clin Pharm Ther*. 2014;39(5):521-526. doi:10.1111/jcpt.12183

26) Zhi K, Wen Y, Li L, Ren W. The role of intralesional Pingyangmycin in the treatment of venous malformation of facial and maxillary region. *Int J Pediatr Otorhinolaryngol*. 2008;72(5):593-597. doi:10.1016/j.ijporl.2008.01.007

27) Helal HA, Mahmoud NA. Effect of foam and liquid bleomycin in the management of venous malformations in head and neck region: a comparative study. *J Plast Reconstr Aesthet Surg*.

2020;73(1):90-97. doi:10.1016/j.bjps.2019.05.034

28) Zhang J, Li HB, Zhou SY, et al. Comparison between absolute ethanol and bleomycin for the treatment of venous malformation in children. *Exp Ther Med*. 2013;6(2):305-309. doi:10.3892/etm.2013.1144

29) Yamaki T, Nozaki M, Sakurai H, Takeuchi M, Soejima K, Kono T. Prospective randomized efficacy of ultrasound-guided foam sclerotherapy compared with ultrasound-guided liquid sclerotherapy in the treatment of symptomatic venous malformations. *J Vasc Surg*. 2008;47(3):578-584. doi:10.1016/j.jvs.2007.11.026

30) Chen AW, Liu SH, Huang YY, Wang T. Preliminary experience with more stable polidocanol foam in sclerotherapy of head and neck venous malformations. *Dermatol Surg*. 2018;44(11):1421-1426. doi:10.1097/DSS.0000000000001587

31) Lee BB, Do YS, Byun HS, Choo IW, Kim DI, Huh SH. Advanced management of venous malformation with ethanol sclerotherapy: mid-term results. *J Vasc Surg*. 2003;37(3):533-538. doi:10.1067/mva.2003.91

32) Colletti G, Deganello A, Bardazzi A, et al. Complications after treatment of head and neck venous malformations with sodium tetradecyl sulfate foam. *J Craniofac Surg*. 2017;28(4):e388-e392. doi:10.1097/SCS.0000000000003723

33) Castren E, Aronniemi J, Klockars T, et al. Complications of sclerotherapy for 75 head and neck venous malformations. *Eur Arch Otorhinolaryngol*. 2016;273(4):1027-1036. doi:10.1007/s00405-015-3577-x

34) Liu XJ, Qin ZP, Tai MZ. Angiographic classification and sclerotic therapy of maxillofacial cavernous haemangiomas: a report of 204 cases. *J Int Med Res*. 2009;37(5):1285-1292. doi:10.1177/147323000903700503

35) Tachibana K, Kobayashi S, Kojima T, Kaseno S, Kemmotsu O. [Pulmonary emboli in sclerotherapy for peripheral vascular malformations under general anesthesia; a report of two cases]. *Masui*. 2004;53(6):645-649.

36) Rimon U, Garniek A, Galili Y, Golan G, Bensaid P, Morag B. Ethanol sclerotherapy of peripheral venous malformations. *Eur J Radiol*. 2004;52(3):283-287. doi:10.1016/j.ejrad.2003.09.010

37) Siniluoto TM, Svendsen PA, Wikholm GM, Fogdestam I, Edström S. Percutaneous sclerotherapy of venous malformations of the head and neck using sodium tetradecyl sulphate (sotradecol). *Scand J Plast Reconstr Surg Hand Surg*. 1997;31(2):145-150. doi:10.3109/02844319709085481

38) Marrocco-Trischitta MM, Guerrini P, Abeni D, Stillo F. Reversible cardiac arrest after polidocanol sclerotherapy of peripheral venous malformation. *Dermatol Surg*. 2002;28(2):153-155. doi:10.1046/j.1524-4725.2002.00344.x

39) Shimo T, Hidaka K, Yanagawa S, Kadota W, Kawakami S, Tsuchida H. [Two episodes of cardiac arrest in a boy receiving sclerotherapy with polydocanol—a case report]. *Masui*. 2005;54(1):57-59.

40) Wong GA, Armstrong DC, Robertson JM. Cardiovascular collapse during ethanol sclerotherapy in a pediatric patient. *Paediatr Anaesth*. 2006;16(3):343-346. doi:10.1111/j.1460-9592.2005.01710.x
41) Méndez-Echevarría A, Fernandez-Prieto A, de la Serna O, et al. Acute lung toxicity after intralesional bleomycin sclerotherapy. *Pediatrics*. 2018;141(1):e20161787. doi:10.1542/peds.2016-1787
42) Ono Y, Osuga K, Takura T, et al. Cost-effectiveness analysis of percutaneous sclerotherapy for venous malformations. *J Vasc Interv Radiol*. 2016;27(6):831-837. doi:10.1016/j.jvir.2015.12.019

＜50 例以上を対象とした臨床研究の成績＞

文献番号	著者（年）	国	硬化剤	研究デザイン	病変部位	人数（年齢）	アウトカム率(%)				観察期間
							縮小	症状	再発率	重篤合併症	
1	Bianchini (2018)	イタリア	エタノール 液状ポリドカノール または両方	後向き	四肢(筋肉内)	81 (3-45 歳)	16	89	14	1	3-52 ヵ月 (平均 26 ヵ月)
3	Yun (2009)	韓国	エタノール	後向き	頭頸部, 体幹部, 四肢	158 (1-58 歳)	27	48	不明	3	不明
6	Orlando (2010)	ブラジル	エタノール	前向き	頭頸部, 体幹部, 四肢	81 (8-68 歳)	93	95	不明	0	3-72 ヵ月 (中央値 18 ヵ月)
7	Stuart (2015)	英国	STS フォーム	後向き	不明	204 (6 ヶ月-18 歳)	不明	85	不明	2	6-8 週間
14	Park (2016)	韓国	STS フォーム	後向き	頭頸部, 体幹部, 四肢	86 (6-56 歳)	53	50	13	0	6-71 ヵ月 (中央値 27 ヵ月, 平均 28 ヵ月)
16	Kuramoto (2018)	日本	液状 EO EO フォーム ポリドカノールフォーム	後向き	頭頸部, 体幹部, 四肢	187 (不明)	不明	71	不明	0	>3 ヵ月
18	Jin (2008)	中国	エタノール ブレオマイシン	後向き	頭頸部, 体幹部, 四肢	201 (平均 14 歳)	不明	94	不明	0	12-65 ヵ月 (平均 29 ヵ月)
20	Zhao (2004)	中国	ブレオマイシン モルイン酸ナトリウム または両方	後向き	頭頸部	260 (不明)	88	不明	不明	0	6 ヵ月-5 年
22	Lee (2009)	韓国	エタノール	後向き	頭頸部	87 (2-68 歳)	85	不明	不明	0	10 日-120 ヵ月 (平均 35 ヵ月, 中央値 28 ヵ月)

24	Bai (2014)	中国	ブレオマイシン	後向き	頭頸部, 体幹部, 四肢, 会陰部	184 (13-65 歳)	97	不明	不明	不明	12-16 ヵ月
25	Zhi (2008)	中国	ブレオマイシン	後向き	頭頸部	82 (5-14 歳)	96	不明	不明	0	>2 年
30	Lee (2003)	韓国	エタノール	後向き	四肢	87 (平均 22 歳)	不明	不明	0	13	平均 24 ヵ月
31	Khaitovich (2019)	イスラエル	エタノール エタノールとブレオマイシンまたはポリドカノール	後向き	頭頸部, 体幹部, 四肢, 臀部, 会陰部	153 (6 ヶ月-67 歳)	不明	70	不明	8	4-122 ヵ月 (平均 44 ヵ月)

一般向けサマリー

硬化療法の効果を評価した多くの報告で症状の改善、病変の縮小が得られており、硬化療法は有効であると考えられます。ただし重篤な合併症が 13%程度までの範囲でみられており、治療する部位や使用する薬剤の量に注意が必要です。近年では本邦でも硬化療法が広く行われるようになってきましたが、2021 年現在、まだ日本において保険適応ではありません。

CQ９：静脈奇形による血液凝固異常に対して放射線治療の適応はあるか？	
推奨文： 多くの報告で静脈奇形と血管性腫瘍の混在が疑われ、治療効果の判断ができない。また、晩期合併症として、悪性腫瘍の発症や成長障害、機能障害が報告されていることから、安易に施行するべきではない。	
推奨の強さ	１（強い）　：実施しないことを提案する
エビデンス	D　(非常に弱い)

推奨作成の経過

1. CQ が重要な臨床課題である旨の背景

静脈奇形による凝固障害に対する治療としてかつて放射線治療が行われていたが、放射線治療による癌や肉腫など悪性腫瘍発生や視力障害、四肢短縮などのリスクがある一方で明らかに良好な治療効果は報告されていない。本 CQ は静脈奇形による凝固異常の治療として放射線治療が無為に行われることの無いよう、抑制的な意味合いで臨床上重要となる。

2. エビデンス評価

＜検索＞

一次スクリーニングの結果、PubMed で 14 文献、医中誌で 3 文献が検索されたが、二次スクリーニングで確認した結果、乳児血管腫や肝血管腫の症例が多くみられた。これらを除外した結果、評価対象として PubMed の 1 文献（症例集積）のみが残った。これにハンドサーチとして 2017 年版に採択された 9 文献を加えた。採用文献およびハンドサーチで追加した文献は血管奇形と血管腫の区別が不明瞭であり、静脈奇形単体に対する放射線治療の報告はない。これらを総体として検証した。該当文献は 2017 年版の同 CQ スクリーニングで採用されたものと同じ文献のみで、CQ9 における文献集合のエビデンスは D(非常に弱)となる。

＜評価＞

今回の系統的検索において採択された文献[1)]によると、対象は症候性の血管腫 13 例（このうち 11 例は病理学的に cavernous hemangioma と診断されているが、古い文献であり、血管腫と血管奇形が区別されておらず、おそらく混在している）であった。13 症例に対して、6.25～40 Gy の放射線治療が施行さ

れた。病変は、四肢 5 例、顔面 2 例、の他に椎体 3 例、脳下垂体窩 1 例、仙骨 1 例、膀胱 1 例であり、今回除外すべき臓器病変も含まれている。これらのうち、2 例（下肢 1 例と顔面 1 例）がカサバッハ・メリット現象を呈し、治療後に凝固障害（血小板数やフィブリノーゲンで評価されている）が正常化した。ただし、これらの 2 例は 3 歳児と 5 ヵ月児であり、そもそも静脈奇形の症例ではない可能性がある。四肢、顔面の症例に限定すると、病変縮小は完全奏効(complete response, CR) 2 例、部分奏効(partial response, PR) 4 例、無奏効 1 例であり、症状改善は CR 4 例、PR 1 例、無奏効 2 例であった。治療による重大な合併症は、1 例（14 Gy/8 分割）で、片側の視力障害を発症した。またハンドサーチによって採択された文献によると、乳児血管腫ではあるが乳児期に実施された放射線治療後の晩期合併症として、乳癌 [2]、甲状腺癌 [3]、血管肉腫 [4]など悪性腫瘍の発生や、前述した視力障害 [1]や下肢長短縮や関節可動域制限 [5]が問題となっている。

Caldwell らの報告では、血管腫に対する乳児期の放射線治療の晩期合併症として、成人してからのあざや Stewart-Treves 症候群を生じる、そして血管肉腫の発生が認められ、血管肉腫は生存中央値 24 ヵ月、5 年生存率 10%程度であると報告している [4]。

一方で、脈管性腫瘍および脈管奇形の治療として放射線治療が施行された報告があるが、両者を識別して治療されているか否かを判定するのは困難である。多くの報告でカサバッハ・メリット現象の治療のために施行されたと記載されている [1,5-8]。カサバッハ・メリット現象との記載はないが、凝固障害、血小板減少、心不全、出血をきたした巨大血管腫に放射線治療を含む集学的治療で制御できたとする 5 例の報告 [9]もある。しかしながら、乳児でカサバッハ・メリット現象をきたす脈管性腫瘍は乳児血管腫ではなくカポジ肉腫様血管内皮細胞腫あるいは房状血管腫と考えられている [10]。そのためこれらの報告では、静脈奇形や乳児血管腫に脈管性腫瘍が混在しているものと考えられ、静脈奇形や乳児血管腫に放射線治療を行うことを支持する報告とは考えにくい。

＜統合＞

以上のように、これまでの有効性を示す報告は、対象の診断が定かでなく、適応を明確に示せていない。その一方、放射線治療による晩期合併症の報告も少なくなく、安易に放射線治療を施行するべきではない。

3. 益と害のバランス評価

本 CQ に対する推奨の作成にあたっては、PICO で設定したアウトカム(O)1（益）：凝固異常における治療効果があり、凝固異常が改善する、O2（害）：晩期合併症として悪性腫瘍や成長障害、機能障害がある、を重要視した。O1 を乳児血管腫と静脈奇形を明らかに分類して報告している論文は認められなかった。一方で O2 は複数の文献で晩期障害が報告されていた。いずれも症例数は多くないが無視できない晩期障害である。

4. 患者の価値観・希望

放射線治療には被曝を伴い治療期間やコストも生じる。治療効果が懐疑的であるにもかかわらず晩期

障害の報告があることから患者希望があるとは考えにくい。

5. コスト評価、介入の外的妥当性評価

放射線治療を行うことで通院や入院、治療にかかる費用が生じる。また晩期障害の評価にもコストが生じる。

文献検索式

検索 DB:医中誌 Web
検索日:2021 年 2 月 23 日
検索式:
((血管腫-海綿状/TH or 海綿状血管腫/TA) or (脳動静脈奇形/TH not 動静脈/TA) or (血管腫-静脈性/TH) or (静脈/TH and 血管奇形/TH)) and ((放射線療法/TH or 放射線療法/AL)) and ((血液凝固/TH or 血液凝固異常/TH or 血液凝固検査/TH) or ((血液/TH or 血液/AL) or 凝固/AL))

検索 DB:PubMed
検索日:2021 年 2 月 27 日
検索式:
("venous malformation"[Title/Abstract] OR "venous malformations"[Title/Abstract] OR "venous vascular malformation"[Title/Abstract] OR "venous vascular malformations"[Title/Abstract] OR "hemangioma, cavernous"[MeSH Terms] OR "venous angioma"[Title/Abstract] OR "veins/abnormalities"[MeSH Terms] OR "Kasabach-Merritt"[Title/Abstract]) AND ("Blood Coagulation Disorders"[MeSH Terms] OR "Blood Coagulation Factors"[MeSH Terms] OR "coagulopath*"[Title/Abstract] OR "coagulation"[Text Word] OR "blood"[MeSH Subheading]) AND ("Radiotherapy"[MeSH Terms] OR "Radiotherapy"[MeSH Subheading] OR "radiation effects"[MeSH Subheading] OR "Radiation"[MeSH Terms] OR ("radiotherap*"[Title/Abstract] OR "Radiation"[Title/Abstract] OR "irradiat*"[Title/Abstract])) AND ("English"[Language] OR "Japanese"[Language]) AND 1980/01/01:2020/12/31[Date - Publication]

文献

1) Schild SE, Buskirk SJ, Frick LM, Cupps RE. Radiotherapy for large symptomatic hemangiomas. *Int J Radiat Oncol Biol Phys*. 1991;21(3):729-735. doi:10.1016/0360-3016(91)90693-x
2) Lundell M, Mattsson A, Hakulinen T, Holm LE. Breast cancer after radiotherapy for skin hemangioma in infancy. *Radiat Res*. 1996;145(2):225-230. doi:10.2307/3579178
3) Haddy N, Andriamboavonjy T, Paoletti C, et al. Thyroid adenomas and carcinomas following radiotherapy for a hemangioma during infancy. *Radiother Oncol*. 2009;93(2):377-382. doi:10.1016/j.radonc.2009.05.011
4) Caldwell JB, Ryan MT, Benson PM, James WD. Cutaneous angiosarcoma arising in the radiation site of a congenital hemangioma. *J Am Acad Dermatol*. 1995;33(5 Pt 2):865-870. doi:10.1016/0190-9622(95)90424-7
5) Miller JG, Orton CI. Long term follow-up of a case of Kasabach-Merritt syndrome successfully treated with radiotherapy and corticosteroids. *Br J Plast Surg*. 1992;45(7):559-561. doi:10.1016/0007-1226(92)90157-s

6) Mitsuhashi N, Furuta M, Sakurai H, et al. Outcome of radiation therapy for patients with Kasabach-Merritt syndrome. *Int J Radiat Oncol Biol Phys*. 1997;39(2):467-473. doi:10.1016/s0360-3016(97)00140-5
7) Ogino I, Torikai K, Kobayasi S, Aida N, Hata M, Kigasawa H. Radiation therapy for life- or function-threatening infant hemangioma. *Radiology*. 2001;218(3):834-839. doi:10.1148/radiology.218.3.r01mr04834
8) Frevel T, Rabe H, Uckert F, Harms E. Giant cavernous haemangioma with Kasabach-Merritt syndrome: a case report and review. *Eur J Pediatr*. 2002;161(5):243-246. doi:10.1007/s00431-002-0953-5
9) Stringel G, Mercer S. Giant hemangioma in the newborn and infant. Complications and management. *Clin Pediatr (Phila)*. 1984;23(9):498-502. doi:10.1177/000992288402300910
10) Enjolras O, Wassef M, Mazoyer E, et al. Infants with Kasabach-Merritt syndrome do not have "true" hemangiomas. *J Pediatr*. 1997;130(4):631-640. doi:10.1016/s0022-3476(97)70249-x

一般向けサマリー

静脈奇形による血液凝固異常に対する放射線治療は、治療効果について疑問が残る一方で、治療後年月が経ってからの合併症に悪性腫瘍発生や成長障害、機能障害が報告されています。このことから、血液凝固異常を治療する目的での放射線療法は行わないことをおすすめします。

CQ１０：静脈奇形のフォローアップに血液凝固異常評価は有用か？	
推奨文： 静脈奇形のフォローアップに血液凝固異常評価、特にＤダイマー値での評価を提案する。その他、血算やフィブリノーゲン、PT、APTT での評価も合わせて検討される。	
推奨の強さ	２（弱い）
エビデンス	B （中）

推奨作成の経過

1. CQ が重要な臨床課題である旨の背景

静脈奇形（venous malformation, VM）における限局性血管内凝固障害（localized intravascular coagulopathy, LIC）は、静脈奇形内部で血流がうっ滞した結果、局所的に凝固系の亢進が生じ、疼痛症状や、出血傾向、播種性血管内凝固（disseminated intravascular coagulation, DIC）など重篤な症状を引き起こし得る病態であると考えられている。

LIC の病勢評価を適切に行うことで、より良く迅速な治療に結び付くと思われる。評価法の中でも血液凝固異常検査の果たす役割、評価指標について検討する。

2. エビデンス評価

＜検索＞

系統的文献検索の結果、226 編（PubMed 168 編、医中誌 58 編）の文献が一次スクリーニングの対象となった。一次スクリーニングの結果、15 編（PubMed 15 編、医中誌 0 編）の文献が二次スクリーニングの対象となった。二次スクリーニングの結果、8 編（PubMed 8 編、医中誌 0 編）の文献を採用した。内訳は前向き研究が 4 編、症例対照研究が 2 編、横断研究とガイドラインがそれぞれ 1 編ずつであった。

＜評価＞

Dompmartin らの報告では、140 例の VM 患者のうち 42%にＤダイマーの上昇（>0.5 μg/mL）を認めた。そのうち 61%は 1.0 μg/mL 以上であった。多変量解析の結果、LIC のリスク因子として、表面積 10 cm^2 以上（オッズ比 2.82）、静脈石の触知（オッズ比 3.16）が挙げられている [1)]。

また同著者らは、VM と診断された 195 例、VM 以外の外来患者 85 例について解析を行い、Ｄダイマ

一上昇（>0.5 μg/mL）の感度は42.6%（95%信頼区間 35.6～49.5%）、特異度は96.5%（95%信頼区間 92.5～100%）と報告しており、D ダイマーは有用な VM の予測因子であるとしている[2]。

Mazoyer らの報告では、118 例の VM 患者について 58%が D ダイマーの上昇（>0.5 μg/mL）を認め、そのうちの 96%が筋肉を含む VM であった。さらに 39%が 1.0 μg/mL 以上の D ダイマーの上昇であり、うち 93%が筋肉を含む VM であった。また、D ダイマーの上昇は重症度スコアと相関していた。第Ⅷ因子- von Willebrand 因子複合体の低下（<60%）は 27%で認め、コントロール集団の 10 倍に及んだ。重症例では PT や APTT の延長がみられた[3]。

van Es らの報告では、67 例の VM 患者について 51%で D ダイマーの上昇（>0.5 μg/mL）を認めた。病変内血栓の有無により D ダイマー、PT、APTT、P セレクチン、von Willebrand 因子の値に有意差はなかった。VM の大きさと D ダイマーは正の相関を示していた[4]。

一方、治療介入による血液凝固因子の変化について検討している文献もあり、Mason らは、20 例に対する無水アルコール塞栓療法や 11 例に対するテトラデシル硫酸ナトリウム硬化療法の検討で、治療と血小板やフィブリノーゲンの減少、PT 延長、D ダイマーの増加に正の相関を認めた[5]。

また、Leung らによる小児 18 例に対して無水エタノール塞栓療法を行った報告では、44%に術前 D ダイマー上昇（>0.5 μg/mL）を認めた。治療後 2 週間までの間に術前の 1.5 倍以上 D ダイマーの上昇を認めたのは 67%であり、うち 92%は術後 1 日目に最高値を示した[6]。

さらに、Rodriguez-Manero らは、体表面積 15%以上の VM 32 例について、健常集団と比べ、肺動脈収縮期圧が有意に高く（$p < 0.001$）、D ダイマーや von Willebrand 因子の値が有意に高い（それぞれ $p < 0.001$、$p = 0.01$）ことを示した。D ダイマーや von Willebrand 因子と肺動脈収縮期圧には正の相関がみられた（それぞれ $p < 0.001$、$p = 0.001$）[7]。

International Union of Phlebology（IUP）の 2013 年改訂のガイドラインでは、広範囲な VM やハイリスク病変を持つ患者に対しては、血算、D ダイマー、フィブリノーゲン、PT、APTT、血栓性素因のスクリーニングを行うことが推奨されている[8]。

＜統合＞

LIC は DIC など重篤な合併症を引き起こすリスクとなり得ることから、病勢を適切に把握することが重要であり、血液凝固因子による評価の有用性が報告されている。中でも D ダイマーの上昇が特徴とされ、VM 症例の中で一定数の D ダイマー上昇を認めるとされる。表面積（>10 cm^2）や触知可能な静脈石の存在がリスク因子であり、筋肉に影響する VM で上昇しやすい。また、重症化スコアと相関しており、臨床的判断を行う上で有用な指標と思われる。その他、重症化すると PT、APTT の延長やフィブリノーゲンの低下、さらには血小板の低下を認めるため、これらも含めて検査することが望ましいと考えられる。

塞栓・硬化療法による血液凝固異常検査値の変化についても報告があり、治療前に評価しておくことで合併症のリスクを事前に考慮し、抗凝固薬を投与するなど対応を検討する一助となり得る。一方で、手術や硬化療法の直後は D ダイマーが非特異的に上昇し得るため、術後の血栓塞栓合併症などの評価には有用ではないと考えられる。

以上のことをふまえ、VM に対するフォローアップにおける血液検査は有用と思われ、項目として D ダ

イマーや、血小板やヘモグロビンを含む血算、フィブリノーゲン、PT、APTT を提案する。

3. 益と害のバランス評価

本 CQ に関する益として、VM 患者に対して血液凝固異常検査による定期的なフォローアップを行うことで、LIC の病勢を把握し、DIC など重篤な合併症や増悪傾向などの評価を行い得ることから、早期治療介入やリスクを把握することが可能となる。一方で害については、血液凝固異常検査そのものが直接的に病勢を悪化させるものではないが、採血による苦痛を伴うことが考えられる。本 CQ の推奨の強さを評価するにあたり、これらの益と害のバランスを考慮しなければならない。

4. 患者の価値観・希望

重症化を予測し、重篤な病態を防ぎ得るという観点で、病勢検査として多くの患者の価値観・希望に一致すると考えられる。一方で、定期的な採血の負担をどのように捉えるか、患者の価値観・希望により分かれる部分であると思われる。

5. コスト評価、介入の外的妥当性評価

本 CQ で提案される血液凝固異常検査はいずれも一般的な保険診療であり、また医療経済的に大きな負担があるものではないと思われる。

文献検索式

検索 DB:医中誌 Web
検索日:2021 年 2 月 23 日
検索式:
(((((((血管腫-海綿状/TH or 海綿状血管腫/AL)) or (脳動静脈奇形/TH not 動静脈/TA) or (血管腫-静脈性/TH) or ((静脈/TH) and (血管奇形/TH))) and (血液凝固/TH or 血液凝固異常/TH or 血液凝固検査/TH)) or (((((血管腫-海綿状/TH or 海綿状血管腫/AL)) or (脳動静脈奇形/TH not 動静脈/TA) or (血管腫-静脈性/TH) or ((静脈/TH) and (血管奇形/TH))) and (([追跡研究]/TH) or (フォローアップ/AL) or (経過観察/AL))) and (凝固/AL)))) and (PT=会議録除く))) and (DT=1980:2020)

検索 DB:PubMed
検索日:2021 年 1 月 11 日
検索式:
("venous malformation"[Title/Abstract] OR "venous malformations"[Title/Abstract] OR "venous vascular malformation"[Title/Abstract] OR "venous vascular malformations"[Title/Abstract] OR "hemangioma, cavernous"[MeSH Terms] OR "venous angioma"[Title/Abstract] OR "veins/abnormalities"[MeSH Terms] OR "Kasabach-Merritt"[Title/Abstract]) AND ("Blood Coagulation Disorders"[MeSH Terms] OR "Blood Coagulation Factors"[MeSH Terms] OR "coagulopath*"[Title/Abstract] OR "coagulation"[Text Word] OR "blood"[MeSH Subheading]) AND ("follow-up"[Text Word] OR "screening"[Text Word] OR "prospective studies"[MeSH Terms]) AND ("English"[Language] OR "Japanese"[Language]) AND 1980/01/01:2020/12/31[Date - Publication]

文献

1) Dompmartin A, Acher A, Thibon P, et al. Association of localized intravascular coagulopathy with

venous malformations. *Arch Dermatol*. 2008;144(7):873-877. doi:10.1001/archderm.144.7.873
2) Dompmartin A, Ballieux F, Thibon P, et al. Elevated D-dimer level in the differential diagnosis of venous malformations. *Arch Dermatol*. 2009;145(11):1239-1244. doi:10.1001/archdermatol.2009.296
3) Mazoyer E, Enjolras O, Bisdorff A, Perdu J, Wassef M, Drouet L. Coagulation disorders in patients with venous malformation of the limbs and trunk: a case series of 118 patients. *Arch Dermatol*. 2008;144(7):861-867. doi:10.1001/archderm.144.7.861
4) van Es J, Kappelhof NA, Douma RA, Meijers JCM, Gerdes VEA, van der Horst C. Venous thrombosis and coagulation parameters in patients with pure venous malformations. *Neth J Med*. 2017;75(8):328-334.
5) Mason KP, Neufeld EJ, Karian VE, Zurakowski D, Koka BV, Burrows PE. Coagulation abnormalities in pediatric and adult patients after sclerotherapy or embolization of vascular anomalies. *AJR Am J Roentgenol*. 2001;177(6):1359-1363. doi:10.2214/ajr.177.6.1771359
6) Leung YC, Leung MW, Yam SD, et al. D-dimer level correlation with treatment response in children with venous malformations. *J Pediatr Surg*. 2018;53(2):289-292. doi:10.1016/j.jpedsurg.2017.11.030
7) Rodríguez-Mañero M, Aguado L, Redondo P. Pulmonary arterial hypertension in patients with slow-flow vascular malformations. *Arch Dermatol*. 2010;146(12):1347-1352. doi:10.1001/archdermatol.2010.379
8) Lee BB, Baumgartner I, Berlien P, et al. Diagnosis and treatment of venous malformations. Consensus document of the International Union of Phlebology (IUP): updated 2013. *Int Angiol*. 2015;34(2):97-149.

一般向けサマリー

静脈奇形(Venous malformation, VM)において限局性血管内凝固障害(Localized intravascular coagulopathy, LIC)と呼ばれる状態をきたすことがあります。VM 内部で血液の流れが滞ることによって、痛みや出血をきたし、さらには播種性血管内凝固(Disseminated intravascular coagulation, DIC)という重篤な状態に進んでしまうことがあります。この LIC を評価する方法として、血液検査項目の中で特に D ダイマー値が有用であり、血小板やヘモグロビンを含む血算、フィブリノーゲン、プロトロンビン時間(Prothrombin time, PT)、活性化部分トロンボプラスチン時間(Activated partial thromboplastin time, APTT)という検査項目も参考になるという報告があります。これらの血液検査を定期的に行うことで、VM の病勢を適切に把握し迅速な対応が可能になることが期待されます。

CQ１１：毛細血管奇形に対する色素レーザー照射は部位によって効果に差があるか？	
推奨文： 毛細血管奇形に対する色素レーザー照射は顔面、頚部ではその他の部位に比べ有効性が高く、四肢では色素沈着などの合併症をきたしやすい可能性がある。	
推奨の強さ	２（弱い）
エビデンス	C （弱）

推奨作成の経過

1. CQ が重要な臨床課題である旨の背景

毛細血管奇形については、現在色素レーザーによる治療が第一選択であり、合併症も少ないとされている。しかし、治療を繰り返しても完全消失に至らない場合や治療後の経過期間に応じて色調が再発する場合も指摘されており、病変の解剖学的部位によって治療効果の差があるかを検討することは重要と考えられる。

2. エビデンス評価

＜検索＞

系統的文献検索の結果、238 編（PubMed 184 編、医中誌 54 編）の文献が一次スクリーニングの対象となった。ハンドサーチによる文献検索の結果、3 編（PubMed 3 編、医中誌 0 編）の文献が一次スクリーニングの対象となった。一次スクリーニングの結果、61 編（PubMed 46 編、医中誌 15 編）の文献が二次スクリーニングの対象となった。二次スクリーニングの結果、41 編（PubMed 29 編、医中誌 12 編）の文献を採用した。

対象疾患の記載は統一されていなかったが、日本語文献では毛細血管奇形、単純性血管腫、ポートワイン血管腫、英文文献では port-wine stain が対象疾患として取り上げられ、多くの報告がみられた。これらの中にはランダム化比較試験とされたものも数件みられたが、実際にはランダム化比較試験と言える内容ではなかった。このため、比較的対象症例数の多い症例集積を二次スクリーニングで採用したランダム化比較試験が 1 編もなかったことにより、エビデンス総体の総括としては C(弱)とした。

＜評価＞

毛細血管奇形（capillary malformation）に対する色素レーザー照射の治療効果については、ほとんどが本邦では単純性血管腫、ポートワイン血管腫、諸外国では port-wine stain に対しての治療効果として報告されている。色素レーザー治療後の部位別治療成績は少数例から比較的多数例まで検討された論文が散見される [1-16]。使用されているレーザー機器は初期の色素レーザーから冷却装置付きパルス可変式色素レーザーまで様々であり、現在広く使用されている冷却装置付きパルス可変式色素レーザーに限る報告は少ない。色素レーザー照射後の結果には様々な因子が影響を与えることが知られている。そのため、各研究は独自性を追求することを目的とし、毛細血管奇形に対するレーザー照射後の結果に影響を与えると考えられるスキンタイプ、レーザーの種類、照射方法、麻酔方法、照射時の冷却方法、照射後のアフターケア、治療ターゲットとなる血管径、血管の皮膚表面からの深さ、血管内の血流速度など様々な因子に焦点を当て、治療結果の益と害を比較する方向で各々計画されている場合が多かった。したがって、これらのいくつかの因子と解剖学的部位を結び付けてレーザー照射後の結果を詳しく論じた症例集積も少なかった。以上のごとく、各研究間の異質性が高いために、量的統合を行ってこれらの研究を一括して評価することは困難であった。しかし、ランダム化比較試験はないものの、「毛細血管奇形に対する色素レーザー照射は部位によって効果に差がある」とする比較的多数症例を対象とした論文は、比較的多く報告されており、その結果が大きく食い違うこともないようであった。したがって、採用した検索文献は CQ に対する推奨文、解説に一定の傾向を与えるものであると考えている。

多くの報告で顔面、頚部の有効率は、体幹、四肢の有効率よりも高いとされている [1-16]。顔面においても眼瞼部、前額側頭部、頬部外側などは有効率が高いが、三叉神経第 2 枝領域は有意に有効率が低く、また正中部では照射回数も多くなりがちで色調の残存が多くみられるという報告がある [17-19]。下肢においてレーザーの有効率を比較した報告では全体的に改善率が低く部位による有意差はなかったという報告 [20]と、遠位と近位で比較して近位の病変の方が効果的であったという報告がある [21]。少数例での検討であるが、足部は治療時の痛みが強く有効率は顔面に劣るが、患者満足度は比較的高いとする報告もある [22]。病変の部位によって治療効果に差がみられる要因としては、毛細血管奇形の存在する深さや血管径の大きさ、血行動態、皮膚の厚みが関与していると考えられる [23-28]。病変が皮膚の浅層部に存在する方が色素レーザーの効果が得られやすく、深層部は効果が出にくいとされる [29-32]。顔面では外側の方が中央部よりも毛細血管奇形が皮膚の浅い位置に存在する [19,26,33]、下肢においては近位の方が遠位より毛細血管奇形が皮膚の浅い位置に存在し、皮膚が薄い傾向がある [21]ことが指摘されている。

色素レーザーの合併症（水疱形成、色素脱失、色素沈着、痂皮形成など）の発生率は全身すべての部位を対象にしても成人で 1.7%、小児で 0.6%、全体でも 1.4%程度と多くはないとされ、合併症を生じたものと生じなかったものとの間に治療開始年齢、フィッツパトリックのスキンタイプ [34]、部位、治療回数、照射エネルギーなどで有意差はないという報告があるが [35]、色素沈着、色素脱失、萎縮性瘢痕などの合併症は下肢に多い傾向があるとされる報告もみられる [22,36]。

また毛細血管奇形に対してネオジム・ヤグレーザー単独や色素レーザーと組み合わせた治療で効果があったという報告が複数みられており [37-41]、色素レーザーが効きにくい症例に対する選択肢の一つと考えられる。今後の症例の集積が期待される。

＜統合＞

研究デザインが同じで、PICO の各項目の類似性が高いと言える複数の論文がなかったため、論文を組み合わせて分析するメタアナリシスは行わなかった。ほとんどが症例集積であるためエビデンス総体としては低いと判断する。

3. 益と害のバランス評価

部位によって益の結果に差があることを示す研究は複数みられる一方、害の結果に差があるかどうかについての研究は少なかった。しかし毛細血管奇形に対する色素レーザー照射は現在広く一般化した治療法であり、有効性も認められている。合併症（水疱形成、色素脱失、色素沈着、痂皮形成など）の発生率は低く、重篤な合併症についてはほぼ皆無である。したがって、比較的効果の低い部位についても治療が否定されるものではないと考えられる。

4. 患者の価値観・希望

照射時の疼痛や一時的な紫斑形成などの負担はあるものの、色素レーザー照射は効果があり合併症の発生率の低い治療法であり患者の価値観、希望に一致すると考えられる。

5. コスト評価、介入の外的妥当性評価

毛細血管奇形に対する色素レーザー照射は保険診療であり、医療経済的にも大きな負担があるものではない。しかし部位により治療効果に差があり、治療回数が多くなる可能性もあることは考慮すべきである。

文献検索式

検索 DB：医中誌 Web
検索日：2021 年 2 月 23 日
検索式：
(((ポートワイン/AL or 単純性血管腫/TA or 毛細血管奇形/TA or 毛細血管異常/TA or 毛細血管拡張症/AL or 角化血管腫/AL or 毛細血管腫/TH) and (色素レーザー/AL) and (身体/TH or 部位/AL or 腫瘍-部位別/TH))) and (DT=1980:2020 and LA=日本語,英語 and PT=会議録除く and CK=ヒト)

検索 DB：PubMed
検索日：2021 年 2 月 27 日
検索式：
("Hemangioma"[MeSH Terms] OR "hemangioma simplex"[Title/Abstract] OR "Port-wine stains"[Text Word] OR "capillary malformations"[Text Word] OR "capillaries/abnormalities"[MeSH Terms] OR "telangiectasis"[MeSH Terms] OR "angiokeratoma"[MeSH Terms]) AND ("lasers, dye"[MeSH Terms] OR "dye laser"[Title/Abstract]) AND ("region"[Title/Abstract] OR "site"[Title/Abstract] OR "area"[Title/Abstract] OR "Body Regions"[MeSH Terms]) AND "humans"[MeSH Terms] AND ("English"[Language] OR "Japanese"[Language]) AND 1980/01/01:2020/12/31[Date - Publication]

文献

1) 坂東行洋．パルス波色素レーザーによる単純性血管腫の治療．*臨皮*. 1989;43(13):1337-1340. doi:10.11477/mf.1412204266

2) 難波祐三郎，前興治，永瀬洋，青雅一，浜家一雄，能勢聡一郎．色素レーザーによる皮膚単純性血管腫の治療．*岡山済生会病誌*. 1991;22:1-10.

3) 松下洋二，鈴木茂彦，小山久夫，赤松順，河田恭孝，河合勝也．色素レーザー(Candela SPTL-1型)による単純性血管腫の治療経験．*皮紀*. 1994;89(2):205-210.

4) 森川和宏，山内圭嗣，佐伯光義，手塚正．パルス色素レーザーを用いたポートワイン血管腫の治療成績 部位別,年齢別,波長別効果の差について．*皮膚*. 1994;36(4):514-521. doi:10.11340/skinresearch1959.36.514

5) 松本敏明．単純性血管腫に対する色素レーザーならびにアルゴンレーザーの治療効果の検討－第 2 報：臨床効果の統計学的検討－．*日形会誌*. 1996;16(4):246-259.

6) 龍崎圭一郎，田村敦志，天野博雄，竹内陽一，石川治，宮地良樹．群馬大学皮膚科における表在性血管腫に対する色素レーザー治療のまとめ．*皮紀*. 1996;91(1):41-46.

7) 湊祐廣．色素レーザーとアルゴンレーザーの単純性血管腫の治療成績の比較．*岩手医誌*. 1997;49(3):299-302.

8) 小栗章子，小田真喜子，横尾和久．レーザー照射開始年齢が単純性血管腫の治療効果に及ぼす影響．*日形会誌*. 2009;29(7):407-411.

9) Bandoh Y, Yanai A, Tsuzuki K. Dye laser treatment of port-wine stains. *Aesthetic Plast Surg*. 1990;14(4):287-291. doi:10.1007/BF01578363

10) Fitzpatrick RE, Lowe NJ, Goldman MP, Borden H, Behr KL, Ruiz-Esparza J. Flashlamp-pumped pulsed dye laser treatment of port-wine stains. *J Dermatol Surg Oncol*. 1994;20(11):743-748. doi:10.1111/j.1524-4725.1994.tb03197.x

11) Katugampola GA, Lanigan SW. Five years' experience of treating port wine stains with the flashlamp-pumped pulsed dye laser. *Br J Dermatol*. 1997;137(5):750-754. doi:10.1046/j.1365-2133.1997.19462061.x

12) Reynolds N, Exley J, Hills S, Falder S, Duff C, Kenealy J. The role of the Lumina intense pulsed light system in the treatment of port wine stains—a case controlled study. *Br J Plast Surg*. 2005;58(7):968-980. doi:10.1016/j.bjps.2005.04.006

13) Halachmi S, Azaria R, Inbar R, Ad-El D, Lapidoth M. Use of reflectance spectrophotometry to predict the response of port wine stains to pulsed dye laser. *Lasers Med Sci*. 2014;29(1):225-230. doi:10.1007/s10103-013-1317-2

14) Halachmi S, Israeli H, Ben-Amitai D, Lapidoth M. Treatment of the skin manifestations of hereditary hemorrhagic telangiectasia with pulsed dye laser. *Lasers Med Sci*. 2014;29(1):321-324. doi:10.1007/s10103-013-1346-x

15) Shi W, Wang J, Lin Y, et al. Treatment of port wine stains with pulsed dye laser: a retrospective

study of 848 cases in Shandong Province, People's Republic of China. *Drug Des Devel Ther*. 2014;8:2531-2538. doi:10.2147/DDDT.S71710

16) Marqués L, Núñez-Córdoba JM, Aguado L, et al. Topical rapamycin combined with pulsed dye laser in the treatment of capillary vascular malformations in Sturge-Weber syndrome: phase II, randomized, double-blind, intraindividual placebo-controlled clinical trial. *J Am Acad Dermatol*. 2015;72(1):151-158 e151. doi:10.1016/j.jaad.2014.10.011

17) Renfro L, Geronemus RG. Anatomical differences of port-wine stains in response to treatment with the pulsed dye laser. *Arch Dermatol*. 1993;129(2):182-188. doi:10.1001/archderm.1993.01680230066007

18) Bencini PL, Cazzaniga S, Galimberti MG, Zane C, Naldi L. Variables affecting clinical response to treatment of facial port-wine stains by flash lamp-pumped pulsed dye laser: the importance of looking beyond the skin. *Lasers Med Sci*. 2014;29(4):1365-1370. doi:10.1007/s10103-014-1525-4

19) Yu W, Ma G, Qiu Y, et al. Why do port-wine stains (PWS) on the lateral face respond better to pulsed dye laser (PDL) than those located on the central face? *J Am Acad Dermatol*. 2016;74(3):527-535. doi:10.1016/j.jaad.2015.08.026

20) Lanigan SW. Port wine stains on the lower limb: response to pulsed dye laser therapy. *Clin Exp Dermatol*. 1996;21(2):88-92. doi:10.1111/j.1365-2230.1996.tb00026.x

21) Yu W, Zhu J, Han Y, et al. Assessment of outcomes with pulsed dye laser treatment of port-wine stains located proximally vs distally on extremities. *JAMA Dermatol*. 2020;156(6):702-704. doi:10.1001/jamadermatol.2020.0363

22) Sommer S, Seukeran DC, Sheehan-Dare RA. Efficacy of pulsed dye laser treatment of port wine stain malformations of the lower limb. *Br J Dermatol*. 2003;149(4):770-775. doi:10.1046/j.1365-2133.2003.05467.x

23) West TB, Alster TS. Comparison of the long-pulse dye (590-595 nm) and KTP (532 nm) lasers in the treatment of facial and leg telangiectasias. *Dermatol Surg*. 1998;24(2):221-226. doi:10.1111/j.1524-4725.1998.tb04140.x

24) Bernstein EF, Kornbluth S, Brown DB, Black J. Treatment of spider veins using a 10 millisecond pulse-duration frequency-doubled neodymium YAG laser. *Dermatol Surg*. 1999;25(4):316-320. doi:10.1046/j.1524-4725.1999.08253.x

25) Kono T, Yamaki T, Ercocen AR, Fujiwara O, Nozaki M. Treatment of leg veins with the long pulse dye laser using variable pulse durations and energy fluences. *Lasers Surg Med*. 2004;35(1):62-67. doi:10.1002/lsm.20035

26) Nagore E, Requena C, Sevila A, et al. Thickness of healthy and affected skin of children with port wine stains: potential repercussions on response to pulsed dye laser treatment. *Dermatol Surg*. 2004;30(12 Pt 1):1457-1461. doi:10.1111/j.1524-4725.2004.30503.x

27) Passeron T, Salhi A, Mazer JM, et al. Prognosis and response to laser treatment of early-onset

hypertrophic port-wine stains (PWS). *J Am Acad Dermatol*. 2016;75(1):64-68. doi:10.1016/j.jaad.2016.02.1167

28) 王丸陽光，王丸光一，右田尚，他．小児の顔面毛細血管奇形の色素レーザー治療で全身麻酔が治療効果に与える影響についての検討．*形成外科*. 2019;62(6):662-669.

29) Garden JM, Bakus AD. Clinical efficacy of the pulsed dye laser in the treatment of vascular lesions. *J Dermatol Surg Oncol*. 1993;19(4):321-326. doi:10.1111/j.1524-4725.1993.tb00353.x

30) Fiskerstrand EJ, Svaasand LO, Kopstad G, Dalaker M, Norvang LT, Volden G. Laser treatment of port wine stains: therapeutic outcome in relation to morphological parameters. *Br J Dermatol*. 1996;134(6):1039-1043. doi:10.1046/j.1365-2133.1996.d01-898.x

31) 岩崎泰政．単純性血管腫に対する色素レーザーによる治療効果の臨床的および組織学的検討．*日皮会誌*. 1994;104(6):767-781. doi:10.14924/dermatol.104.767

32) 井上雅博，坂東行洋，相川洋介．KDL-102 型色素レーザー装置による単純性血管腫の治療経験．*日レーザー医会誌*. 1995;16(2):3-8. doi:10.2530/jslsm1980.16.2_3

33) Troilius A, Svendsen G, Ljunggren B. Ultrasound investigation of port wine stains. *Acta Derm Venereol*. 2000;80(3):196-199. doi:10.1080/000155500750042961

34) Fitzpatrick TB. The validity and practicality of sun-reactive skin types I through VI. *Arch Dermatol*. 1988;124(6):869-871. doi:10.1001/archderm.124.6.869

35) Wareham WJ, Cole RP, Royston SL, Wright PA. Adverse effects reported in pulsed dye laser treatment for port wine stains. *Lasers Med Sci*. 2009;24(2):241-246. doi:10.1007/s10103-008-0560-4

36) Tanghetti E, Sherr E. Treatment of telangiectasia using the multi-pass technique with the extended pulse width, pulsed dye laser (Cynosure V-Star). *J Cosmet Laser Ther*. 2003;5(2):71-75. doi:10.1080/14769170310001249

37) 井口聖一，市川有希子．パルス色素レーザー治療にて効果が限界に達した単純性血管腫に対するロングパルス Nd:YAG レーザー治療．*日形会誌*. 2003;23(10):625-631.

38) Tu HD, Li YH, Xie HF, et al. A split-face study of dual-wavelength laser on neck and facial port-wine stains in Chinese patients. *J Drugs Dermatol*. 2015;14(11):1336-1340.

39) Al-Dhalimi MA, Al-Janabi MH. Split lesion randomized comparative study between long pulsed Nd:YAG laser 532 and 1,064 nm in treatment of facial port-wine stain. *Lasers Surg Med*. 2016;48(9):852-858. doi:10.1002/lsm.22584

40) Bencini PL, Tourlaki A, Tretti Clementoni M, Naldi L, Galimberti M. Double phase treatment with flashlamp-pumped pulsed-dye laser and long pulsed Nd:YAG laser for resistant port wine stains in adults. Preliminary reports. *G Ital Dermatol Venereol*. 2016;151(3):281-286.

41) Perruchoud DL, Cazzaniga S, Heidemeyer K, et al. Treatment of sporadic port-wine stains: a retrospective review of 17 cases consecutively treated by pulsed sequential dual wavelength 595 and 1064 nm laser. *J Eur Acad Dermatol Venereol*. 2017;31(3):557-563. doi:10.1111/jdv.13975

一般向けサマリー

毛細血管奇形に対する色素レーザー照射は現在最も有効な治療法であり、重篤な合併症も少ないとされています。しかし効果については部位によって差がみられ、顔面、頚部ではその他の部位に比べ有効性が高く、また四肢では色素沈着などの合併症をきたしやすい可能性があります。

CQ１２：毛細血管奇形に対する色素レーザー照射において再発があるか？	
推奨文： 色素レーザー照射は毛細血管奇形の治療法として確立しているが、治療後の経過が長いほど再発率が高くなる可能性がある。	
推奨の強さ	２（弱い）
エビデンス	C （弱）

推奨作成の経過

1. CQ が重要な臨床課題である旨の背景

毛細血管奇形に対する色素レーザー照射は標準的治療として行われている。一定の治療間隔で、複数回の治療を要することから治療が長期間にわたり、一度治療を中断しても時期をみてレーザー治療を再開することも多い。また治療経過の中で毛細血管奇形の色調が再び濃くなることが指摘されている。これらが、残存した毛細血管奇形の血管新生に伴う再発か、残存部位の毛細血管奇形の血管壁の肥厚性変化かなどは判然としていない。このような背景から色素レーザー照射後に毛細血管奇形の再発があるかを評価、検討することは重要であると考える。

2. エビデンス評価

＜検索＞

系統的文献検索の結果、221 編（PubMed 203 編、医中誌 18 編）の文献が一次スクリーニングの対象となった。一次スクリーニングの結果、26 編（PubMed 23 編、医中誌 3 編）の文献が二次スクリーニングの対象となった。二次スクリーニングの結果、12 編（PubMed 9 編、医中誌 3 編）の文献を採用した。文献の内訳としては、ランダム化比較試験が 3 編、非ランダム化比較試験が 1 編、後向き研究が 5 編、解説・総説論文が 4 編採用されたが、毛細血管奇形に対する色素レーザー治療後の再発に直接関係のある文献はすべてが後向き研究であり、エビデンス評価としては低いものとなっている。

＜評価＞

「毛細血管奇形に対する色素レーザー治療照射において再発があるか？」について言及した報告は、冷却装置付きパルス色素レーザー（波長 585 nm)治療後の後向き研究が 3 編あり、再発率は 16.3

～35%であった[1-3]。また治療後の経過とともに再発率が増加し、1 年後 3.1%、2 年後 20.8%、3 年後 40%、4 年後 50%であったとの報告がある[1]。また日本人を治療対象とした総説論文でも毛細血管奇形に対するパルス色素レーザー照射後には短期的にも長期的に再発があり得ると報告されている[4-6]。以上より、毛細血管奇形の色素レーザー照射では、レーザー照射後の再発を念頭において治療を行う必要がある。

現時点ではレーザー照射後の再発は、新たな拡張血管の新生、治療により損傷を受けた拡張血管の再生、また残存拡張血管の再増生などが考えられ、またそれらが起こり得る時期なども関係するため、厳密に区別し言及することが難しい。治療後早期に色素レーザー照射により影響を受ける遺伝子を特定できたという報告はあるが[7]、再発との関連については明らかではない。

再発防止については、近年広く使用されている冷却装置付きパルス可変式色素レーザー装置（波長 595 nm）を使用し、6 ヵ月未満の幼児期から照射を開始した症例群では長期間再発をみなかったとの報告がある[8]。また、レーザー照射直後に血管新生を阻害するラパマイシンを使用したランダム化比較試験[9]やイミキモドを使用したランダム化比較試験[10,11]の報告があり、再発防止に一定の効果があったと報告されているが、ラパマイシンやイミキモドの併用療法は短期的な効果は示すが長期的な効果は認めていないとの意見[12]もある。再発防止に対しての冷却装置付きパルス幅可変色素レーザー（波長 595 nm）の有効性については大規模調査による評価が、また色素レーザー照射と薬剤との併用療法については安全性の評価も含めた慎重な検討が必要である。

＜統合＞

研究デザインが同じで、PICO の各項目の類似性が高い複数の論文がないため、論文を組み合わせて分析するメタアナリシスは行えなかった。毛細血管奇形に対するパルス色素レーザー照射後の再発に関しては症例集積及び総説論文しかなかったため、エビデンス総体としては低いと判断せざるを得ない。

3. 益と害のバランス評価

毛細血管奇形に対するパルス色素レーザー照射は広く行われている治療であり、合併症の頻度は少ないとされている。したがって、再発の可能性が本治療を否定するものではない。

4. 患者の価値観・希望

毛細血管奇形の治療法としてのパルス色素レーザー照射に対する患者の期待は大きく、治療部位の大きさや症状改善といった効果判定に価値観や好みのばらつきはなく、一致性が高いと考える。

5. コスト評価、介入の外的妥当性評価

毛細血管奇形に対するパルス色素レーザー照射は保険適用となっている。治療においては照射が多数回また長期にわたり、再発の可能性が否定できないことを考慮すると、コストに見合う利益があるか否かは検討する必要がある。

6. まとめ

毛細血管奇形に対するパルス色素レーザーは冷却装置付きパルス色素レーザー照射（波長 585 nm、パルス幅 0.45 ミリ秒）では、治療後の経過が長いほど再発率が高くなることを念頭に治療を行うべきである。近年使用されてきている冷却装置付きパルス幅可変パルス色素レーザー（波長 595 nm）や新生血管阻害を目的とした薬剤との併用療法がどの程度再発防止に効果があるのかは、今後の長期的な大規模研究や薬剤の安全性、有効性などを含めた臨床研究が待たれる。

文献検索式

検索 DB：医中誌 Web
検索日：2021 年 2 月 23 日
検索式：
(((毛細血管奇形/TA or ポートワイン/TA or port-wine/TA or 毛細血管拡張症/TH or 被角血管腫/TH or 角化血管腫/TA or 単純性血管腫/TA or (毛細血管/TH and SH=奇形・位置形態異常)) and (色素レーザー/TH or 色素レーザー/TA) and (再発/AL or 治療成績/TH))) and (DT=1980:2020 and PT=会議録除く)

検索 DB：PubMed
検索日：2021 年 2 月 27 日
検索式：
("capillary malformations"[Title/Abstract] OR "Port-Wine Stain"[MeSH Terms] OR "Telangiectasis"[MeSH Terms] OR "Angiokeratoma"[MeSH Terms] OR "capillaries/abnormalities"[MeSH Terms]) AND ("lasers, dye/therapeutic use"[MeSH Terms] OR (("lasers/therapeutic use"[MeSH Terms] OR "Laser therapy"[MeSH Terms]) AND "dye"[Title/Abstract])) AND ("Recurrence"[MeSH Terms] OR "Prognosis"[MeSH Terms] OR "Retreatment"[MeSH Terms] OR "Reoperation"[MeSH Terms] OR "Redarking"[Title/Abstract] OR "Treatment Outcome"[MeSH Terms]) AND ("Japanese"[Language] OR "English"[Language]) AND 1980/01/01:2020/12/31[Date - Publication]

文献

1) Orten SS, Waner M, Flock S, Roberson PK, Kincannon J. Port-wine stains. an assessment of 5 years of treatment. *Arch Otolaryngol Head Neck Surg*. 1996;122(11):1174-1179. doi:10.1001/archotol.1996.01890230022005
2) Michel S, Landthaler M, Hohenleutner U. Recurrence of port-wine stains after treatment with the flashlamp-pumped pulsed dye laser. *Br J Dermatol*. 2000;143(6):1230-1234. doi:10.1046/j.1365-2133.2000.03893.x
3) Huikeshoven M, Koster PH, de Borgie CA, Beek JF, van Gemert MJ, van der Horst CM. Redarkening of port-wine stains 10 years after pulsed-dye-laser treatment. *N Engl J Med*. 2007;356(12):1235-1240. doi:10.1056/NEJMoa064329
4) 岩崎泰政．単純性血管腫に対する色素レーザー治療と問題点．*日レーザー医会誌*. 2016;36(4):503-508. doi:10.2530/jslsm.jslsm-36_0050

5) 岩崎泰政. 皮膚血管性病変に対する色素レーザー治療の基礎. *Derma*. 2017;(254):17-28.
6) 長濱通子, 神人正寿, 大原國章. 血管腫血管奇形に対する色素レーザー治療. *日皮会誌*. 2019;129(4):525-535. doi:10.14924/dermatol.129.525
7) Laquer VT, Hevezi PA, Albrecht H, Chen TS, Zlotnik A, Kelly KM. Microarray analysis of port wine stains before and after pulsed dye laser treatment. *Lasers Surg Med*. 2013;45(2):67-75. doi:10.1002/lsm.22087
8) Chapas AM, Eickhorst K, Geronemus RG. Efficacy of early treatment of facial port wine stains in newborns: a review of 49 cases. *Lasers Surg Med*. 2007;39(7):563-568. doi:10.1002/lsm.20529
9) Greveling K, Prens EP, van Doorn MB. Treatment of port wine stains using pulsed dye laser, erbium YAG laser, and topical rapamycin (sirolimus)-a randomized controlled trial. *Lasers Surg Med*. 2017;49(1):104-109. doi:10.1002/lsm.22548
10) Chang CJ, Hsiao YC, Mihm MC, Jr., Nelson JS. Pilot study examining the combined use of pulsed dye laser and topical Imiquimod versus laser alone for treatment of port wine stain birthmarks. *Lasers Surg Med*. 2008;40(9):605-610. doi:10.1002/lsm.20716
11) Tremaine AM, Armstrong J, Huang YC, et al. Enhanced port-wine stain lightening achieved with combined treatment of selective photothermolysis and imiquimod. *J Am Acad Dermatol*. 2012;66(4):634-641. doi:10.1016/j.jaad.2011.11.958
12) Lipner SR. Topical adjuncts to pulsed dye laser for treatment of port wine stains: review of the literature. *Dermatol Surg*. 2018;44(6):796-802. doi:10.1097/DSS.0000000000001507

一般向けサマリー

毛細血管奇形に対する色素レーザー治療は標準的治療として行われていますが、治療後に色調が増悪してきたことで治療を再開せざる得ないことが少なくありません。そのためレーザー治療後の再発に関する検討を行いました。現時点では、毛細血管奇形に対しての色素レーザー治療では短期的にも長期的にも色調の再発が起こる可能性があることがわかっていますが、原因は明らかではありません。再発予防に関しては、新しい色素レーザーの使用や薬物との併用療法などの研究が行われていますが、安全性や有効性などが確立されているものがありません。そのため毛細血管奇形に対する色素レーザー治療を受けるにあたっては、治療後の再発を念頭において治療方針を立てる必要があります。

CQ１３：毛細血管奇形に対する色素レーザー照射は治療開始年齢が早いほど有用か？	
推奨文： 1 歳前のレーザー治療が有効性が高い可能性があり、できるだけ早期に治療を開始することを選択肢の一つとして提案する。	
推奨の強さ	２（弱い）
エビデンス	D （非常に弱い）

推奨作成の経過

1. CQ が重要な臨床課題である旨の背景

毛細血管奇形の治療時期に関しては、乳幼児であるほど皮膚が薄くレーザーの深達性がよいこと、血管壁も幼若であること、レーザー照射後の治癒が良いこと、色素沈着が少ないこと、照射面積が小さく治療効率が良いことなどから、早期の治療開始が有用であるとの意見がある。

2. エビデンス評価

＜検索＞

系統的文献検索の結果、51 編（PubMed 29 編、医中誌 22 編）の文献が一次スクリーニングの対象となった。一次スクリーニングの結果、7 編（PubMed 6 編、医中誌 1 編）の文献が二次スクリーニングの対象となった。二次スクリーニングの結果、5 編（PubMed 4 編、医中誌 1 編）の文献を採用した。抽出された文献には後述のように前向き研究が 3 編含まれていた。

＜評価＞

治療開始年齢によって治療効果に差がみられたとする報告として、小栗らは、パルス色素レーザーの治療開始時期を 0 歳から 12 ヵ月、13～24 ヵ月、25～36 ヵ月の 3 群に分け非ランダム化比較試験を行い、著効と有効を合わせた有効率において各群間に有意差を認めた [1)]。また 0 歳群のなかでも治療開始月齢別に有効率を調査したところ、治療開始月齢が早いほど有効率が高い傾向にあったと報告している。また Nguyen らは患者年齢 1 歳未満、1～6 歳、6 歳以上の 3 群に分け、治療反応性と年齢を後向きに検討したところ、1 歳未満で、特に前額部正中のような顔面の bony area における 20 cm^2 までの病変において最も治療反応性が良好であったと報告している [2)]。

一方、治療開始年齢によって治療効果に差がなかったという報告として、van der Horst らは頭頚部の未治療毛細血管奇形に対するパルス色素レーザー治療の効果を前向きに検討している。8 週後のカラー計測計、臨床所見による評価にて、治療開始年齢 0〜5 歳、6〜11 歳、12〜17 歳、18〜31 歳の 4 群間で治療効果には有意差がなかったと結論している [3)]。Katugampola らの後向き研究でも 0〜5 歳、6〜12 歳、13〜50 歳、50 歳以上の 4 群間で、治療効果に有意差はなかったとしている [4)]。さらに近年 Sadeghinia らも、頭頚部の 1〜13 歳の毛細血管奇形に対するパルス色素レーザーの前向き研究にて、年齢、性別、スキンタイプ、色調、大きさによる治療効果の差はなかったと報告している [5)]。

＜統合＞

それぞれ異なる結論を有するため、それらを統合するとエビデンスレベルは低くなると考えた。早期レーザー治療の有用性を認める論文と認めない論文を比較すると、1 歳未満ではレーザー治療の効果が高い可能性がある。あわせて、経過とともに病変が隆起・肥厚した場合、レーザー深達性の視点からも治療に不利な条件となり、レーザーの有効性の低下は経験的にも明らかである。早期レーザー治療の「益」と乳幼児の皮膚脆弱性による有害事象の増加の「害」を勘案し、当ガイドライン作成委員会のコンセンサスのもと推奨度を 2D とした。

3. 益と害のバランス評価

害として皮膚が脆弱なため有害事象が増加する可能性が挙げられるが、そのエビデンスは明らかではなく、益の方が強いと判断される。

4. 患者の価値観・希望

患者の価値観・希望の多様性や不確実性について述べた文献はみられないが、整容的に問題になりやすく、早期の治療を希望されることが多い。

5. コスト評価、介入の外的妥当性評価

本治療は保険適用を有するため、コストの面では患者負担は少ない。

文献検索式

検索 DB：医中誌 Web
検索日：2021 年 2 月 23 日
検索式:
(((毛細血管奇形/TA or ポートワイン/TA or port-wine/TA or 毛細血管拡張症/TH or 被角血管腫/TH or 角化血管腫/TA or 単純性血管腫/TA or (毛細血管/TH and SH=奇形・位置形態異常)) and (色素レーザー/TH or 色素レーザー/TA) and (年齢因子/TH or 年齢分布/TH or 年齢/TA or 開始/TA or 早期/AL))) and (DT=1980:2020 and PT=会議録除く)

検索 DB：PubMed
検索日：2021 年 2 月 27 日
検索式:

("capillary malformations"[Title/Abstract] OR "Port-Wine Stain"[MeSH Terms] OR "Telangiectasis"[MeSH Terms] OR "Angiokeratoma"[MeSH Terms] OR "capillaries/abnormalities"[MeSH Terms]) AND ("lasers, dye/therapeutic use"[MeSH Terms] OR (("lasers/therapeutic use"[MeSH Terms] OR "Laser therapy"[MeSH Terms]) AND "dye"[Title/Abstract])) AND ("Age Factors"[MeSH Terms] OR "Age Distribution"[MeSH Terms] OR "age groups"[Title/Abstract] OR "early age"[Title/Abstract] OR "childhood"[Title/Abstract]) AND ("Japanese"[Language] OR "English"[Language]) AND 1980/01/01:2020/12/31[Date - Publication]

文献

1) 小栗章子，小田真喜子，横尾和久．レーザー照射開始年齢が単純性血管腫の治療効果に及ぼす影響．*日形会誌*. 2009;29(7):407-411.

2) Nguyen CM, Yohn JJ, Huff C, Weston WL, Morelli JG. Facial port wine stains in childhood: prediction of the rate of improvement as a function of the age of the patient, size and location of the port wine stain and the number of treatments with the pulsed dye (585 nm) laser. *Br J Dermatol*. 1998;138(5):821-825. doi:10.1046/j.1365-2133.1998.02219.x

3) van der Horst CM, Koster PH, de Borgie CA, Bossuyt PM, van Gemert MJ. Effect of the timing of treatment of port-wine stains with the flash-lamp-pumped pulsed-dye laser. *N Engl J Med*. 1998;338(15):1028-1033. doi:10.1056/NEJM199804093381504

4) Katugampola GA, Lanigan SW. Five years' experience of treating port wine stains with the flashlamp-pumped pulsed dye laser. *Br J Dermatol*. 1997;137(5):750-754. doi:10.1046/j.1365-2133.1997.19462061.x

5) Sadeghinia A, Moghaddas S, Tavakolpour S, Teimourpour A, Danespazhooh M, Mahmoudi H. Treatment of port wine stains with 595-nm pulsed dye laser in 27 pediatric patients: A prospective study in the Iranian population. *J Cosmet Laser Ther*. 2019;21(7-8):373-377. doi:10.1080/14764172.2019.1661489

一般向けサマリー

日常診療では、毛細血管奇形に対するレーザー治療のタイミングについて医師も患者も悩むことが多いため、CQ として設定し、検討しました。抽出した 8 文献では早期治療に対する評価は一定していませんでしたが、1 歳未満ではレーザー治療の効果が高い可能性があると考えられました。年齢とともに病変が隆起・肥厚した場合、レーザーの有効性の低下は経験的に明らかであることを合わせて考慮し、当ガイドライン作成委員会のコンセンサスのもと、1 歳前のレーザー治療の有効性が高い可能性があり、できるだけ早期に治療を開始することを選択肢の一つとして提案することとしました。

CQ１４：毛細血管奇形に対し、色素レーザー以外に有効なレーザーや光治療はあるか？	
推奨文： 毛細血管奇形に対する色素レーザー以外のレーザーや光治療は、色調を改善する可能性があるが、色素レーザーより有効であるというエビデンスは、肥厚した毛細血管奇形に対するアレキサンドライトレーザーやヤグレーザー治療以外はないため治療の第一選択とはならない。色素レーザーに抵抗性の症例に対しては試みてもよい可能性がある。	
推奨の強さ	２（弱い）
エビデンス	D （非常に弱い）

推奨作成の経過

1. CQ が重要な臨床課題である旨の背景

毛細血管奇形に対しては色素レーザーが使用されている。波長 585 nm または 595 nm、パルス幅 0.45～40 ミリ秒(ms)で使用され、表在病変には有効であるが深部の血管病変に対しては有効でない場合がある。色素レーザー以外のレーザーには 488 nm アルゴンレーザー、532 nm ネオジム・ヤグレーザー、577 nm 半導体レーザー、755 nm アレキサンドライトレーザー、1064 nm ネオジム・ヤグレーザー、10600 nm 炭酸ガスレーザーの報告がある。連続波レーザーであるアルゴンレーザーや炭酸ガスレーザーは瘢痕が高頻度にみられるため、現在はその他のパルスレーザーが治療の中心である。波長は長くなると深達性が高まる。光治療は単一波長のレーザー照射装置とは異なり、515～1200 nm の非干渉性の光をフラッシュランプより照射する装置である。レーザーと同様に波長は長いほど深達性が高まる。

2. エビデンス評価

＜検索＞

系統的文献検索の結果、352 編（PubMed 166 編、医中誌 186 編）の文献が一次スクリーニングの対象となった。ハンドサーチによる文献検索の結果、PubMed 6 編の文献が一次スクリーニングの対象となった。一次スクリーニングの結果、65 編（PubMed 47 編、医中誌 18 編）の文献が二次スクリーニングの対象となった。二次スクリーニングの結果、31 編（PubMed 28 編、医中誌 3 編）の文献を採用した。後向き研究、非盲検化、非ランダム化割付などの研究デザインの限界からこれらの文献のエビデンス評価は低いものとなった。

＜評価＞

① 色素レーザー以外のレーザー（532 nm ネオジム・ヤグレーザー）[1-5]

2003 年 Lorenz ら[4]は、585 nm 色素レーザーの治療歴ある 43 症例に対し、532 nm ネオジム・ヤグレーザー、585 nm、595 nm 色素レーザーを照射し、比較検討した。5 症例では 595 nm 色素レーザー、6 症例では 532 nm ネオジム・ヤグレーザーにさらなる改善を認めた。副作用として長期的色素異常や瘢痕形成はみられなかった。フィッツパトリックのスキンタイプは I～IV であった。2004 年 Woo ら[5]は、22 症例の毛細血管奇形に対し 532 nm ネオジム・ヤグレーザーと 585 nm 色素レーザーの比較検討を行ったが、効果には有意差を認めなかった。532 nm ネオジム・ヤグレーザーを 10 回照射し、27%に 75～100%の改善率がみられたと報告した。副作用として一時的な掻痒感と発赤で瘢痕形成はみられなかった。スキンタイプは I～IV であった。2016 年 Al-Dhalimi ら[1]は、14 症例の毛細血管奇形に対し、532 nm ネオジム・ヤグレーザーと 1064 nm ネオジム・ヤグレーザーの比較検討を行った。532 nm ネオジム・ヤグレーザーは、1064 nm ネオジム・ヤグレーザーよりも有意差をもって有効であった。色素沈着を 1 例に認めたが、色素脱失や瘢痕形成は認められなかった。スキンタイプは III（21.4%）～IV（78.6%）であった。

② 色素レーザー以外のレーザー（577 nm 半導体レーザー）[6]

2019 年 Mohamed ら[6]は、37 症例の毛細血管奇形に対し 577 nm 半導体レーザーを 10 回照射し、27%に 75～100%の改善率がみられたと報告した。副作用として一時的な掻痒感と発赤で瘢痕形成はみられなかった。スキンタイプは II～IV であった。

③ 色素レーザー以外のレーザー（755 nm アレキサンドライトレーザー）[7-10]

2008 年 Li ら[9]は、11 症例の毛細血管奇形に対し、595 nm 色素レーザーと 755 nm アレキサンドライトレーザーの比較試験を行った。ともに有効であったが、2 つに有意差はなかったが、肥厚した毛細血管奇形には 755 nm アレキサンドライトレーザーの方が有効であった。副作用として色素沈着を 595 nm 色素レーザーに 2 例、755 nm アレキサンドライトレーザーに 3 例、色素脱失を 755 nm アレキサンドライトレーザーに 1 例に認めたが、595 nm 色素レーザーには認めなかった。スキンタイプは II～IV であった。2008 年 McGill ら[10]は、色素レーザーの治療歴ある 18 症例で 532 nm ネオジム・ヤグレーザー、585 nm 色素レーザー、755 nm アレキサンドライトレーザー、1064 nm ネオジム・ヤグレーザー、光治療を比較した。6 症例で光治療により毛細血管奇形が消退したが、755 nm アレキサンドライトレーザーは 10 症例で消退し、最も効果的であったが色素沈着や瘢痕形成が 4 症例でみられた。スキンタイプは I～II であった。2017 年 Carsen ら[7]は、16 症例の毛細血管奇形に対し 755 nm アレキサンドライトレーザーを 3 ms、5 ms、10 ms の異なるパルス幅で比較検討を行った。パルス幅が 3 ms は有意に治療効果が高く、合併症が少なかった。スキンタイプは I～III であった。

④ 色素レーザー以外のレーザー（1064 nm ネオジム・ヤグレーザー）[11-14]

2005 年 Yang ら[13]は、17 症例の毛細血管奇形に対し 585 nm 色素レーザーと 1064 nm ネオジム・ヤグレーザーの比較検討を行ったが、効果には有意差を認めなかった。1064 nm ネオジム・ヤグレーザーを

3 回照射し、6%に 75～100%の改善率、31%に 51～75%の改善率がみられたと報告した。副作用として紫斑を形成する出力では瘢痕形成を認めた。スキンタイプは I～IV であった。

⑤ 色素レーザー以外のレーザー（光治療）[15-27]

1999 年 Raulin ら[25]は、37 症例の毛細血管奇形 40 病変に対し光治療を照射し、毛細血管奇形 28 病変に 70～100%の改善率がみられたと報告した。副作用として紫斑 76%、表在水疱 8%、痂皮 20%、色素脱失 8.1%、色素沈着 2.7%であったが瘢痕形成はみられなかった。この中にはアルゴンレーザーまたは色素レーザーでの前治療あり 11 例、液体窒素 1 例が含まれている。スキンタイプは I～III であった。2004 年 Ho ら[22]は、スキンタイプ III～IV で前治療のない中国人 22 症例に対して光治療を行った。3～4 週間隔で 5～7 回施行し、90%以上の症例で 25%以上の改善がみられ、50%以上の症例で 25～50%の改善、40%の症例で 50%以上の改善、9%の症例で 75%以上の改善がみられたと報告した。副作用として水疱形成 1 例、24 時間以上の腫脹が 6 例にみられたが、1 週間で引いたため、アジア人に対しても治療のオプションのうちの 1 つとして考えられると報告している。2005 年 Reynolds ら[26]は、スキンタイプ I～III で前治療のない 15 症例に光治療を施行し、短期間の副作用として 6 例に色素脱失、1 例に色素沈着を認め、1 例で色素脱失、瘢痕形成が長期に続いたとした。4 人の評価者が改善率 0%とした症例が 4 例みられた。

2008 年 Ozdemir ら[24]は、前治療のない頭頚部の毛細血管奇形 13 症例に対し光治療を行い、改善率は 59.2%であり、47%の症例で 50～75%の改善がみられたとしている。2010 年 Dong ら[20]は、スキンタイプ IV で前治療のない中国人 30 症例に対して光治療を行い、53.3%の症例で 50～75%の改善率がみられ、スキンタイプ IV でも安全に治療ができるとしている。また、Adatto ら[15]もスキンタイプ I～IV の 18 症例に対して光治療を行い、効果的で安全としている。2003 年 Bjerring ら[18]は、色素レーザーに抵抗性の毛細血管奇形 17 症例に対して 4 回の光治療を行い、46.7%に反応があり、全員 50%以上改善したと報告した。また、反応のあった症例のうち 85.7%は 75～100%の改善率であったとした。色素レーザーに抵抗性の毛細血管奇形で三叉神経第 2 枝領域以外は安全で有効であった。2009 年 Faurschou ら[21]が、2010 年 Babilas ら[17]が分割比較を行った。Faurschou ら[21]は、色素レーザー（0.45～1.5 ms）と光治療で比較し、色素レーザーの方が改善率が優位に高かったとした。Babilas ら[17]は、治療歴のある 11 症例、治療歴のない 14 症例の毛細血管奇形にパルス幅 0.45 ms の色素レーザー、パルス幅 1.5 ms の色素レーザー、光治療を比較し、パルス幅 0.45 ms の色素レーザーと光治療に有意差があるが、パルス幅 1.5 ms の色素レーザーと光治療の改善率に有意差がないとした。

これらの論文では光治療の種類は異なり、治療エネルギーや照射間隔が異なるため、治療効果の評価に関して比較することはできないが、光治療が毛細血管奇形に対して効果がある可能性を示唆している。色素レーザーより光治療が効果があるか否かについては、同一症例内で比較した文献は 2 編のみであり、色素レーザーが効果が高いとする論文と、差はないとする論文 1 編ずつに分かれたため、色素レーザーの効果を超えるものではないと言える。副作用に関してはいずれも色素レーザーと光治療で差はないとしているが、注意深い使用が必要である。また、副作用の症例報告として、2014 年に Crabb ら[19]が内眼角の毛細血管奇形に対する光治療で虹彩炎を引き起こし、ステロイドの点眼を要した症例を

報告している。目の周囲の照射に関しては通常の色素沈着、色素脱失、水疱形成、瘢痕化の副作用以外にも注意する必要がある。

⑥　色素レーザー以外のレーザー（複合レーザー治療）[28-31]

2009 年 Alster ら[28]は、色素レーザーに抵抗性であった毛細血管奇形 25 症例（スキンタイプ I～III）に対し、595 nm 色素レーザー照射 0.5～1 ms 後に 1064 nm ネオジム・ヤグレーザーの連続照射する 2 波長連続照射を使用し、25～50%の改善を 48%の症例に、1～25%の改善を 52%の症例に認めたことを報告した。疼痛は色素レーザー単独照射よりも疼痛は強かったが、色素異常や瘢痕形成などの合併症は認めなかった。2010 年大城ら[31]は、長パルス幅色素レーザー(パルス幅可変式色素レーザー)と 1064 nm ネオジム・ヤグレーザーを一定の pulse delay（インターバル）で同じ導光路より連続的に照射する方法を用いて、隆起性病変や暗紫色をした深部病変を合併した毛細血管奇形、また長パルス幅色素レーザーに抵抗性の毛細血管奇形に対して有効であったと報告した。1064 nm ネオジム・ヤグレーザーの安全域が狭いという欠点を異なる波長の連続照射という技術で補ったものであると解説している。2015 年 Tu ら[29]は、スキンタイプ III～IV の毛細血管奇形 16 症例に対し、複合レーザー（595 nm 色素レーザーと 1064 nm ネオジム・ヤグレーザー）を施行したところ、5 回の治療で 62.5%の改善を認めた。疼痛が強く、18.75%の症例は治療前に麻酔クリームを使用した。レーザー直後のみ紫斑や浮腫を認め、25%の症例に水疱を伴う紫斑を認めたが 1～2 週間以内に合併症なく消失し、瘢痕は認めなかったとしている。2018 年 Wang ら[30]は、スキンタイプ III（72%）～IV（28%）の毛細血管奇形 61 症例に対して、同一症例内で複合レーザー（595 nm 色素レーザーと 1064 nm ネオジム・ヤグレーザー）と 595 nm 色素レーザーを比較したところ、両者間の改善率に有意差はみられず、治療後に 10%の症例が両部位に水疱形成し、2%の症例は色素レーザーのみで水疱形成し、31%の症例は複合レーザーのみで水疱形成となり、5%の症例は複合レーザー後に瘢痕形成の合併症を発症した。

複合レーザーは色素レーザーに抵抗性の症例には有効である可能性が示唆されるが、瘢痕形成の副作用に注意が必要である。

＜統合＞

以上をまとめると、色素レーザー以外のレーザーや光治療は毛細血管奇形に対する治療の選択肢の一つとして挙げることはできるが、色素レーザーを超える可能性は、色素レーザー治療が限界に達した毛細血管奇形、もしくは隆起性、肥厚性の毛細血管奇形に対する治療のみであるため、色素レーザーがあれば色素レーザーを照射し、色素レーザーに抵抗性の症例に限ってよく説明した上で試みてもよい治療と言える。

3. 益と害のバランス評価

益について：治療した場合には半数近くの症例で色調が薄くなる可能性がある。

害について：副作用として色素脱失や色素沈着、水疱形成を生じる可能性がある。稀に長期に及ぶ可能性や、瘢痕形成を生じる可能性もある。照射時の疼痛は外用麻酔または局所麻酔で耐え得る範囲である。

4. 患者の価値観・希望

色素レーザーに抵抗性の患者が何とか治療したい場合には試みてもよい可能性がある。患者の価値観、希望に一致するとは必ずしも言えない。

5. コスト評価、介入の外的妥当性評価

保険適用となっていないため、自費の治療となり、医療経済的に大きな負担になる可能性がある。

6. その他

色素レーザー治療のエンドポイントは紫斑形成であるが、色素レーザー治療以外のレーザーや光治療では、エンドポイントは機器により異なる。

7. まとめ

色素レーザー以外のレーザーや光治療も毛細血管奇形に対して有効であるが、大部分の毛細血管奇形に対しては、色素レーザー治療と同程度もしくはそれ以下の有効性である。色素レーザー治療が限界に達した毛細血管奇形、もしくは隆起性、肥厚性の毛細血管奇形に対しては、有効である可能性があり、自費治療であることを含め、十分に説明した上で試みてもよい治療と言える。

文献検索式

検索 DB:医中誌 Web
検索日:2021 年 1 月 19 日
検索式:
((((((毛細血管/TH) or (血管奇形/TH) or ((毛細血管/TH) and (血管奇形/TH)) or (毛細血管奇形/TA) or (毛細血管異常/TA) or (毛細血管拡張/TA) or (毛細血管腫/TA) or (ポートワイン/AL) or (単純性血管腫/TA) or (角化血管腫/TA)) and ((レーザー療法/TH) or (光線療法/TH) or (@レーザー/TH)))) and (DT=1980:2020 and PT=会議録除く))) and (PT=原著論文,総説)

検索 DB:PubMed
検索日:2021 年 1 月 11 日
検索式:
("port wine stain"[MeSH Terms] OR "port wine stain"[Title/Abstract] OR "port-wine stains"[Title/Abstract] OR "Capillary Malformation-Arteriovenous Malformation"[Supplementary Concept] OR "capillary malformation"[Title/Abstract] OR "capillary malformations"[Title/Abstract] OR "capillaries/abnormalities"[MeSH Terms]) AND ("intense pulsed light therapy"[MeSH Terms] OR "intense pulsed light therapy"[Text Word] OR "lasers"[MeSH Terms] OR "laser therapy"[MeSH Terms]) AND ("comparative study"[Publication Type] OR (("randomized controlled trial"[Publication Type] OR "controlled clinical trial"[Publication Type] OR "randomized"[Title/Abstract] OR "placebo"[Title/Abstract] OR "drug therapy"[MeSH Subheading] OR "randomly"[Title/Abstract] OR "trial"[Title/Abstract] OR "groups"[Title/Abstract]) NOT ("animals"[MeSH Terms] NOT "humans"[MeSH Terms]))) AND ("English"[Language] OR "Japanese"[Language]) AND 1980/01/01:2020/12/31[Date - Publication]

文献

1) Al-Dhalimi MA, Al-Janabi MH. Split lesion randomized comparative study between long pulsed Nd:YAG laser 532 and 1,064 nm in treatment of facial port-wine stain. *Lasers Surg Med*. 2016;48(9):852-858. doi:10.1002/lsm.22584

2) Chan HH, Chan E, Kono T, Ying SY, Wai-Sun H. The use of variable pulse width frequency doubled Nd:YAG 532 nm laser in the treatment of port-wine stain in Chinese patients. *Dermatol Surg*. 2000;26(7):657-661. doi:10.1046/j.1524-4725.2000.00014.x

3) Kelly KM, Choi B, McFarlane S, et al. Description and analysis of treatments for port-wine stain birthmarks. *Arch Facial Plast Surg*. 2005;7(5):287-294. doi:10.1001/archfaci.7.5.287

4) Lorenz S, Scherer K, Wimmershoff MB, Landthaler M, Hohenleutner U. Variable pulse frequency-doubled Nd:YAG laser versus flashlamp-pumped pulsed dye laser in the treatment of port wine stains. *Acta Derm Venereol*. 2003;83(3):210-213. doi:10.1080/00015550310007238

5) Woo WK, Jasim ZF, Handley JM. Evaluating the efficacy of treatment of resistant port-wine stains with variable-pulse 595-nm pulsed dye and 532-nm Nd:YAG lasers. *Dermatol Surg*. 2004;30(2 Pt 1):158-162; discussion 162. doi:10.1046/j.1076-0512.2003.30055.x

6) Mohamed EM, Mohamed Tawfik K, Hassan Ahmad W. Successful treatment of facial vascular skin diseases with a 577-nm pro-yellow laser. *J Cosmet Dermatol*. 2019;18(6):1675-1679. doi:10.1111/jocd.12963

7) Carlsen BC, Wenande E, Erlendsson AM, Faurschou A, Dierickx C, Haedersdal M. A randomized side-by-side study comparing alexandrite laser at different pulse durations for port wine stains. *Lasers Surg Med*. 2017;49(1):97-103. doi:10.1002/lsm.22532

8) Li D, Zhang H, Chen B, et al. Experimental investigations on thermal effects of a long-pulse alexandrite laser on blood vessels and its comparison with pulsed dye and Nd:YAG lasers. *Lasers Med Sci*. 2020;35(7):1555-1566. doi:10.1007/s10103-020-02981-9

9) Li L, Kono T, Groff WF, Chan HH, Kitazawa Y, Nozaki M. Comparison study of a long-pulse pulsed dye laser and a long-pulse pulsed alexandrite laser in the treatment of port wine stains. *J Cosmet Laser Ther*. 2008;10(1):12-15. doi:10.1080/14764170701817023

10) McGill DJ, MacLaren W, Mackay IR. A direct comparison of pulsed dye, alexandrite, KTP and Nd:YAG lasers and IPL in patients with previously treated capillary malformations. *Lasers Surg Med*. 2008;40(6):390-398. doi:10.1002/lsm.20638

11) Civas E, Koc E, Aksoy B, Aksoy HM. Clinical experience in the treatment of different vascular lesions using a neodymium-doped yttrium aluminum garnet laser. *Dermatol Surg*. 2009;35(12):1933-1941. doi:10.1111/j.1524-4725.2009.01355.x

12) Li D, Farshidi D, Wang GX, et al. A comparison of microvascular responses to visible and near-infrared lasers. *Lasers Surg Med*. 2014;46(6):479-487. doi:10.1002/lsm.22250

13) Yang MU, Yaroslavsky AN, Farinelli WA, et al. Long-pulsed neodymium:yttrium-aluminum-garnet laser treatment for port-wine stains. *J Am Acad Dermatol*. 2005;52(3 Pt 1):480-490. doi:10.1016/j.jaad.2004.10.876

14) 井口聖一，市川有希子．パルス色素レーザー治療にて効果が限界に達した単純性血管腫に対するロングパルス Nd:YAG レーザー治療．*日形会誌*. 2003;23(10):625-631.

15) Adatto MA, Luc-Levy J, Mordon S. Efficacy of a novel intense pulsed light system for the treatment of port wine stains. *J Cosmet Laser Ther*. 2010;12(2):54-60. doi:10.3109/14764171003706158

16) Astner S, Anderson RR. Treating vascular lesions. *Dermatol Ther*. 2005;18(3):267-281. doi:10.1111/j.1529-8019.2005.05025.x

17) Babilas P, Schreml S, Eames T, Hohenleutner U, Szeimies RM, Landthaler M. Split-face comparison of intense pulsed light with short- and long-pulsed dye lasers for the treatment of port-wine stains. *Lasers Surg Med*. 2010;42(8):720-727. doi:10.1002/lsm.20964

18) Bjerring P, Christiansen K, Troilius A. Intense pulsed light source for the treatment of dye laser resistant port-wine stains. *J Cosmet Laser Ther*. 2003;5(1):7-13.

19) Crabb M, Chan WO, Taranath D, Huilgol SC. Intense pulsed light therapy (IPL) induced iritis following treatment for a medial canthal capillary malformation. *Australas J Dermatol*. 2014;55(4):289-291. doi:10.1111/ajd.12137

20) Dong X, Yu Q, Ding J, Lin J. Treatment of facial port-wine stains with a new intense pulsed light source in Chinese patients. *J Cosmet Laser Ther*. 2010;12(4):183-187. doi:10.3109/14764172.2010.502458

21) Faurschou A, Togsverd-Bo K, Zachariae C, Haedersdal M. Pulsed dye laser vs. intense pulsed light for port-wine stains: a randomized side-by-side trial with blinded response evaluation. *Br J Dermatol*. 2009;160(2):359-364. doi:10.1111/j.1365-2133.2008.08993.x

22) Ho WS, Ying SY, Chan PC, Chan HH. Treatment of port wine stains with intense pulsed light: a prospective study. *Dermatol Surg*. 2004;30(6):887-890; discussion 890-891. doi:10.1111/j.1524-4725.2004.30260.x

23) Klein A, Bäumler W, Landthaler M, Babilas P. Laser and IPL treatment of port-wine stains: therapy options, limitations, and practical aspects. *Lasers Med Sci*. 2011;26(6):845-859. doi:10.1007/s10103-011-0903-4

24) Ozdemir M, Engin B, Mevlitoğlu I. Treatment of facial port-wine stains with intense pulsed light: a prospective study. *J Cosmet Dermatol*. 2008;7(2):127-131. doi:10.1111/j.1473-2165.2008.00375.x

25) Raulin C, Schroeter CA, Weiss RA, Keiner M, Werner S. Treatment of port-wine stains with a noncoherent pulsed light source: a retrospective study. *Arch Dermatol*. 1999;135(6):679-683. doi:10.1001/archderm.135.6.679

26) Reynolds N, Exley J, Hills S, Falder S, Duff C, Kenealy J. The role of the Lumina intense pulsed light system in the treatment of port wine stains—a case controlled study. *Br J Plast Surg*. 2005;58(7):968-980. doi:10.1016/j.bjps.2005.04.006
27) 山田秀和，根本美穂．レーザー、光治療器の現状　主として皮膚の血管病変、色素病変に対するLaser・光治療機器．*Aesthe Derma*. 2014;24(1):35-51.
28) Alster TS, Tanzi EL. Combined 595-nm and 1,064-nm laser irradiation of recalcitrant and hypertrophic port-wine stains in children and adults. *Dermatol Surg*. 2009;35(6):914-918; discussion 918-919. doi:10.1111/j.1524-4725.2009.01155.x
29) Tu HD, Li YH, Xie HF, et al. A split-face study of dual-wavelength laser on neck and facial port-wine stains in Chinese patients. *J Drugs Dermatol*. 2015;14(11):1336-1340.
30) Wang T, Chen D, Yang J, Ma G, Yu W, Lin X. Safety and efficacy of dual-wavelength laser (1064 + 595 nm) for treatment of non-treated port-wine stains. *J Eur Acad Dermatol Venereol*. 2018;32(2):260-264. doi:10.1111/jdv.14490
31) 大城貴史，大城俊夫，佐々木克己，谷口由紀．単純性血管腫に対するレーザー治療．*日レーザー医会誌*. 2010;31(1):46-52. doi:10.2530/jslsm.31.46

一般向けサマリー

毛細血管奇形に対する色素レーザー治療は標準的治療として行われていますが、完治は困難です。そのため色素レーザー以外のレーザー治療の研究が行われていますが、安全性や有効性などが確立されているものがありません。色素レーザー以外のレーザー治療を受けるにあたっては、難治性のものに限って、合併症も念頭において治療方針を立てる必要があります（色素レーザー以外のレーザー治療は保険適用外治療）。

CQ１５：乳児血管腫に対してプロプラノロールは安全で有効か？	
推奨文： 慎重な観察の下に投与されるのであれば、プロプラノロール内服療法は治療が必要な乳児血管腫に対し第一選択の薬剤である。	
推奨の強さ	１（強い）
エビデンス	A （強）

推奨作成の経過

1. CQ が重要な臨床課題である旨の背景

ステロイド投与中の巨大乳児血管腫を有する児に併発した閉塞性肥大型心筋症に対しプロプラノロールが投与され、それが血管腫の退縮をもたらしたという偶然の発見(serendipity)が 2008 年に報告された [1)]。その報告に基づき、その後乳児血管腫の治療にプロプラノロール内服療法が行われるようになり、増殖期のいわゆる alarming hemangioma・life-threatening hemangioma や、顔面に生じた巨大例など整容的問題が懸念される症例、潰瘍を形成し易出血性の症例、あるいは機能障害をきたし得る症例に対する高い有効性が明らかになり、欧米では本剤(ヘマンジオル)が第一選択として用いられるようになった。また、増殖期を過ぎた血管腫に対する有効性も確認された。さらに、小型の局面型・腫瘤型の病変に対しても経過観察の方針をとらず、整容的な意義・家族からの希望のため、早期から投与するグループも出てきているが、この場合もプロプラノロールは奏効する。本邦でも 2016 年に保険収載されたため、重要な CQ であると考えられる。

2. エビデンス評価

＜検索＞

系統的文献検索の結果、568 編（PubMed 385 編、医中誌 183 編）の文献が一次スクリーニングの対象となった。一次スクリーニングの結果、53 編（PubMed 50 編、医中誌 3 編）の文献が二次スクリーニングの対象となった。二次スクリーニングの結果、29 編（PubMed 29 編）の文献を採用した。ハンドサーチによる文献検索の結果、8 編（PubMed 8 編）の文献を採用した。

＜評価＞

ランダム化比較試験やシステマティックレビュー、メタ解析を含む 56 文献が採用されたが[2-27]、例えば Hogeling らは、生後 9 週～5 歳で顔面あるいは整容的に問題となる部位に乳児血管腫を有する 40 症例を対象に、ランダム化してプラセボあるいは 2 mg/kg/日のプロプラノロールを 6 ヵ月間投与したところ、大きさ、赤みや隆起が投与群で有意に改善した。プロプラノロール投与群では隆起を有する 19 例のうち 4 例が消失したのに対し、プラセボ群では 18 例中 0 例であった。有害事象としては上気道感染で 1 例が試験中断され、その他細気管支炎、胃腸炎、溶連菌感染、四肢冷感、う蝕症あるいは睡眠障害などがみられた[13]。

Zaher らは 45 症例を 15 人ずつランダムにプロプラノロール内服群、外用群、局注群に分けて観察した。内服群では 60%、外用群では 20%、局注群では 13.3%に治療効果がみられた。大きな副作用はみられず、内服群で 1 例、局注群で 3 例、治療の不便さや痛みで試験を中止したのみであった[14]。

Malik らは生後 1 週～8 ヵ月の 30 症例をランダムにプロプラノロール投与群・プレドニゾロン投与群・併用群にわけ、プロプラノロール投与群でプレドニゾロン群に比較して有意により早期から治療効果を得られることを見出したが、併用群とプロプラノロール単独群で明らかな差はなかった[15]。プロプラノロール投与群では 10 例全例、ステロイド投与群では 9 例が 3 ヵ月間の治療に反応した。一方、プロプラノロールでは 10 例中 2 例(無症候性の低血糖、不眠)に、ステロイドでは 10 例中 9 例(クッシング様顔貌、消化管の不調など)と、副作用は後者で有意に多かった。

Bauman は生後 2 週～6 ヵ月の 44 症例で介入実施者・測定者が盲検化されている単盲検多施設ランダム化比較第 2 相試験を行った。プレドニゾロン群に割り当てられることを恐れて試験参加を拒否されることが多く、また、プレドニゾロン内服群で重篤な副作用が多発したことで試験への募集が途中で打ち切りとなったため、実際には 19 症例での試験となった。さらにプレドニゾロン内服群 8 名のうち 5 名が副作用のため早期に投与中止となったため、治療が最後まで完了したのはプロプラノロール群 9 名、プレドニゾロン群 2 名のみであった。プロプラノロール内服とプレドニゾロン内服(2 mg/kg/日)を、臨床効果がみられるか副作用により中止するまで継続した。4 ヵ月間の治療では両者に有意な差はみられず、たとえば腫瘍の数はステロイド投与群で 6 個中 5 個が消退、プロプラノロール投与例では 10 個中 9 個が消退した。さらに長期の観察では、外周から計算した面積の縮小ではプレドニゾロンの方が効果の発現が早かったが、病変中央部の消退も加味した修正面積の縮小ではプロプラノロール内服とプレドニゾロン内服群で差が認められなかった(P = 0.91)。副作用全体の発現率は両者で変化なかったが、重篤な副作用はプロプラノロールでは 11 例中 1 例、プレドニゾロンの方が 7 例中 5 例と後者で有意に多かった[16]。

Léauté-Labrèze らは 4 ヵ月未満の症例に対して 7 例のプロプラノロール投与群と 7 名の非投与群を比較したランダム化比較試験を行い、投与群では 24 時間以内に色調の変化と軟化を、そして 4 週間以内に血管腫の消退を認め、瘢痕の予防に有用と考えられた。無症状の軽度の徐脈と血圧低下以外に、重篤な副作用はみられなかった[17]。

その他、アテノロールとプロプラノロールの比較、レーザーとプロプラノロール外用の併用の比較も行われている[18,19]。そして、2015 年に最も大規模なランダム化比較試験が New England Journal of Medicine に掲載され、やはりプロプラノロールがプラセボに対して有意に血管腫を縮小させるという結果

であった[20]。6 ヵ月の治療で完全あるいはほぼ消失した症例はプラセボで 55 例中 2 例(4%)、3 mg/kg/日のプロプラノロールで 101 例中 61 例(60%)であった。

さらに、主に観察研究を対象としたシステマティックレビューおよびメタアナリシスもすでに複数存在し、Menezes らは 2008 年 6 月から 2010 年 9 月までの 49 編の英文文献をレビューし、10 人以上のプロプラノロール投与症例を扱う 6 つの研究（計 154 患者)をまとめた。平均 4.5 ヵ月の乳幼児に投与され、65%が 2 mg/kg/日、25.3%が 3 mg/kg/日で治療されていた。2/3 の症例ではプロプラノロール単剤で治療された。平均 4.3 ヵ月の治療後に 21%で再燃がみられ、血圧低下、傾眠、喘鳴、不眠、興奮、悪夢、手の冷感、寝汗、胃食道逆流症、乾癬様皮疹を含む有害事象が 18.1%に出現した[21]。

Marqueling らは 2008 年から 2012 年の間の 41 編、1264 人(うち女児 806 人)に対する治療結果を MEDLINE と Cochrane データベースに基づき総括した。生後平均 6.6 ヵ月・2.1 mg/kg/日から開始され、平均 6.4 ヵ月間投与された。全奏効率は 98%で、顔面(100%)・気道(100%)・眼瞼周囲(98%)・頭頚部(97%)・耳下腺(82%)と、臨床的に問題になり得る病変をきたしやすい部位でも奏効した。しかし治療後の再発が 17%にみられた。副作用は 1189 人中 371 件にみられ、睡眠の変化(136 人)・先端チアノーゼ(61 人)が最も多く、また、重篤な合併症としては症候性低血圧が 5 人、症候性徐脈が 1 人、低血糖が 4 人にみられている。結論として、推奨グレード 1、エビデンスの質は A で complicated な乳児血管腫に対する第一選択薬としてプロプラノロールを推奨している。副作用に関しては、推奨グレード 1、エビデンスの質は A または B と評価され、重篤な副作用はあり得るがその頻度は低く、初期のモニタリングを良くすることでまず回避できるとしている[22]。

一方 Xu らは、15 の電子オンラインデータベースを使用して体積の変化、外観・眼機能の改善、副作用を評価した。419 症例のデータが解析されたが、研究間の相違が大きかったためメタアナリシスは施行されなかった。いくつかの研究において、プロプラノロールは体積の減少と外観の改善効果がステロイドよりも優れていることが示された。眼機能の改善や副作用については大きな差を見出せなかった[23]。

また、1965 年から 2012 年に発表された 16 編の研究(2629 症例)と 25 編の研究(795 症例)のメタアナリシスでは、12 ヵ月の治療で 69%の患者がステロイド治療に反応したのに対し、プロプラノロールでは奏功率は 97%で、有意差がみられた[24]。

眼周囲の血管腫においてもステロイドよりも有意に高い有効性が 2013 年以前の文献のメタアナリシスで示され[25]、気道の血管腫についてもプロプラノロールはメタアナリシスでステロイドや炭酸ガスレーザー、ビンクリスチンに比べて最も効果が強かった[26,27]。

最近では Chinnadurai らのメタアナリシスにおいて、データベースで収集した 1982 年から 2015 年までの文献から 18 編の研究を抽出し解析が行われた[28]。プロプラノロールはステロイドおよびコントロールと比較して期待されるクリアランスが有意に高かった[プロプラノロール 95%（95%ベイズ確信区間(Bayesian credible interval, BCI): 88～99%）、ステロイド内服 43%（95% BCI: 21～66%)、コントロール 6%（95% BCI: 1～11%）]。血管腫の病変縮小のエビデンスの強さもプロプラノロール群でステロイド群と観察群より優れていた。

2018 年のコクランレビューでは、プラセボを対照とした 3 つの試験を用いたメタアナリシスが報告された[29]。主要アウトカム評価項目のうち、副作用についてはプロプラノロール群とプラセボ群で有意差はみ

られなかった。クリアランスについては、Léauté-Labrèze らによる一報のみ [20]が解析され、プロプラノール 1 mg/kg 群で 49%、3 mg/kg 群で 60.3%が達成し、プラセボ群の 3.6%に比較して有意差があるとされた。

さらに Yang らのメタアナリシスでは 6 つのデータベースから 18 の文献を抽出し解析された。対照はプラセボやステロイド、外用など他の治療法であった。奏効率はコントロール群と比較し有意に良好で、副作用出現率と再発率には有意差はみられなかった。高用量(3 mg/kg)群では、中用量(2 mg/kg)群より副作用出現率が高かった。また、治療期間は 6 ヵ月未満よりも 6 ヵ月以上の方が効果的であった [30]。

＜統合＞

プロプラノロールの有効性と副作用に関して、前述の文献の中に観察研究に基づくシステマティックレビューとメタアナリシスが既に多数存在しているため、我々は介入研究である 4 報のみをメタアナリシスに使用した [13,15,16,20]。

メタアナリシスの結果、「腫瘍の縮小」に関してプロプラノロールはプラセボと比較して有意に腫瘍の縮小効果を有すること、ステロイドに比しても腫瘍の縮小傾向が高い傾向にあることが示されたものの有意水準には達していないことが判明した。「合併症」に関してはステロイドとの比較を行ったが、2 つのランダム化比較試験でステロイドと比し有意に有害事象が少ないことが判明した。これらから、プラセボに対する腫瘍の縮小効果、ステロイドに対する合併症の少なさに関しては有意差が存在し、また多くのエビデンスの質が高いと考えられる既存の観察研究のシステマティックレビューあるいはメタアナリシスの結果と同等の結果であったため、今回の CQ については大きな傾向があると推測し、そのエビデンスレベルを A と判定した。

3. 益と害のバランス評価

以上より、プロプラノロールはプラセボと比べて有効性が有意であり、ステロイドと比べて同等以上の効果を有すると判断した。一方、安全性については、プロプラノロールはステロイドよりも副作用が有意に少ないと考えられた。治療結果が多数集積された近年になるほど、CQ に直接関係するランダム化比較試験やシステマティックレビュー、メタアナリシスが複数みられるため、極めて高いエビデンスレベルを有していると思われた。また、海外の診療ガイドラインにおいても同様の評価のもと、治療を要する乳児血管腫に対する第一選択薬として推奨されている [31]。

4. 患者の価値観・希望

症例毎の疾患程度や治療負荷のばらつきは大きい。患者の価値観・希望の多様性や不確実性について述べた文献はみられないが、alarming hemangioma・life-threatening hemangioma や潰瘍を形成し易出血性の症例、あるいは機能障害をきたし得る症例、そして顔面に生じた巨大例など整容的問題が懸念される症例では、治療を希望されることが多い。

5. コスト評価、介入の外的妥当性評価

本治療は保険適用を有するため、コストの面では患者負担は少ない。また多くの自治体で乳幼児の自己負担は軽減されている。

＊想定されている作用機序：β遮断薬の血管・血管内皮に対する作用は広範で細胞増殖と血管リモデリングに及ぼす作用は多彩であり、乳児血管腫に対するプロプラノロールの作用機序は未だ明らかになっていない。血管内皮細胞においては一酸化窒素産生抑制などによる血管収縮作用、レニン産生抑制、 VEGF・bFGF・MMP2/MMP9 発現調節による血管新生の阻害、そしてアポトーシスの誘導などの作用が考えられているが、周皮細胞や血管腫幹細胞に影響を与える可能性もある[32-37]。

文献検索式

検索 DB：医中誌 Web
検索日：2021 年 2 月 23 日
検索式：
(乳児血管腫/TA or 血管腫-イチゴ状/TH or ((乳児/AL or イチゴ/TA or いちご/TA or 苺/TA) and 血管腫/AL)) and (Propranolol/AL or プロプラノロール/TA) and LA=日本語,英語 and PT=会議録除く and CK=ヒト and DT=1980:2020

検索 DB：PubMed
検索日：2021 年 1 月 11 日
検索式：
("infantile hemangioma"[Title/Abstract] OR "strawberry hemangioma"[Title/Abstract] OR (("infant"[Text Word] OR "infantile"[Title/Abstract] OR "strawberry"[Title/Abstract]) AND "hemangioma, capillary"[MeSH Terms])) AND "propranolol"[Text Word] AND "humans"[MeSH Terms] AND ("English"[Language] OR "Japanese"[Language]) AND 1980/01/01:2020/12/31[Date - Publication]

文献

1) Léauté-Labrèze C, Dumas de la Roque E, Hubiche T, Boralevi F, Thambo JB, Taïeb A. Propranolol for severe hemangiomas of infancy. *N Engl J Med*. 2008;358(24):2649-2651. doi:10.1056/NEJMc0708819
2) Broeks IJ, Hermans DJ, Dassel AC, van der Vleuten CJ, van Beynum IM. Propranolol treatment in life-threatening airway hemangiomas: a case series and review of literature. *Int J Pediatr Otorhinolaryngol*. 2013;77(11):1791-1800. doi:10.1016/j.ijporl.2013.08.011
3) Sharma VK, Fraulin FO, Dumestre DO, Walker L, Harrop AR. Beta-blockers for the treatment of problematic hemangiomas. *Can J Plast Surg*. 2013;21(1):23-28. doi:10.1177/229255031302100103
4) Zvulunov A, McCuaig C, Frieden IJ, et al. Oral propranolol therapy for infantile hemangiomas beyond the proliferation phase: a multicenter retrospective study. *Pediatr Dermatol*. 2011;28(2):94-98. doi:10.1111/j.1525-1470.2010.01379.x
5) Hermans DJ, van Beynum IM, Schultze Kool LJ, van de Kerkhof PC, Wijnen MH, van der Vleuten CJ. Propranolol, a very promising treatment for ulceration in infantile hemangiomas: a study of 20

cases with matched historical controls. *J Am Acad Dermatol*. 2011;64(5):833-838. doi:10.1016/j.jaad.2011.01.025

6) Saint-Jean M, Léauté-Labrèze C, Mazereeuw-Hautier J, et al. Propranolol for treatment of ulcerated infantile hemangiomas. *J Am Acad Dermatol*. 2011;64(5):827-832. doi:10.1016/j.jaad.2010.12.040

7) Causse S, Aubert H, Saint-Jean M, et al. Propranolol-resistant infantile haemangiomas. *Br J Dermatol*. 2013;169(1):125-129. doi:10.1111/bjd.12417

8) Vassallo P, Forte R, Di Mezza A, Magli A. Treatment of infantile capillary hemangioma of the eyelid with systemic propranolol. *Am J Ophthalmol*. 2013;155(1):165-170 e162. doi:10.1016/j.ajo.2012.06.021

9) Lynch M, Lenane P, O'Donnell BF. Propranolol for the treatment of infantile haemangiomas: our experience with 44 patients. *Clin Exp Dermatol*. 2014;39(2):142-145. doi:10.1111/ced.12210

10) Price CJ, Lattouf C, Baum B, et al. Propranolol vs corticosteroids for infantile hemangiomas: a multicenter retrospective analysis. *Arch Dermatol*. 2011;147(12):1371-1376. doi:10.1001/archdermatol.2011.203

11) Hermans DJ, Bauland CG, Zweegers J, van Beynum IM, van der Vleuten CJ. Propranolol in a case series of 174 patients with complicated infantile haemangioma: indications, safety and future directions. *Br J Dermatol*. 2013;168(4):837-843. doi:10.1111/bjd.12189

12) de Graaf M, Breur J, Raphael MF, Vos M, Breugem CC, Pasmans S. Adverse effects of propranolol when used in the treatment of hemangiomas: a case series of 28 infants. *J Am Acad Dermatol*. 2011;65(2):320-327. doi:10.1016/j.jaad.2010.06.048

13) Hogeling M, Adams S, Wargon O. A randomized controlled trial of propranolol for infantile hemangiomas. *Pediatrics*. 2011;128(2):e259-266. doi:10.1542/peds.2010-0029

14) Zaher H, Rasheed H, Esmat S, et al. Propranolol and infantile hemangiomas: different routes of administration, a randomized clinical trial. *Eur J Dermatol*. 2013;23(5):646-652. doi:10.1684/ejd.2013.2146

15) Malik MA, Menon P, Rao KL, Samujh R. Effect of propranolol vs prednisolone vs propranolol with prednisolone in the management of infantile hemangioma: a randomized controlled study. *J Pediatr Surg*. 2013;48(12):2453-2459. doi:10.1016/j.jpedsurg.2013.08.020

16) Bauman NM, McCarter RJ, Guzzetta PC, et al. Propranolol vs prednisolone for symptomatic proliferating infantile hemangiomas: a randomized clinical trial. *JAMA Otolaryngol Head Neck Surg*. 2014;140(4):323-330. doi:10.1001/jamaoto.2013.6723

17) Léauté-Labrèze C, Dumas de la Roque E, Nacka F, et al. Double-blind randomized pilot trial evaluating the efficacy of oral propranolol on infantile haemangiomas in infants < 4 months of age. *Br J Dermatol*. 2013;169(1):181-183. doi:10.1111/bjd.12217

18) Abarzua-Araya A, Navarrete-Dechent CP, Heusser F, Retamal J, Zegpi-Trueba MS. Atenolol

versus propranolol for the treatment of infantile hemangiomas: a randomized controlled study. *J Am Acad Dermatol*. 2014;70(6):1045-1049. doi:10.1016/j.jaad.2014.01.905

19) Ehsani AH, Noormohammadpoor P, Abdolreza M, Balighi K, Arianian Z, Daklan S. Combination therapy of infantile hemangioma with pulsed dye laser with topical propranolol: a randomized clinical trial. *Arch Iran Med*. 2014;17(10):657-660. doi:0141710/AIM.004

20) Léauté-Labrèze C, Hoeger P, Mazereeuw-Hautier J, et al. A randomized, controlled trial of oral propranolol in infantile hemangioma. *N Engl J Med*. 2015;372(8):735-746. doi:10.1056/NEJMoa1404710

21) Menezes MD, McCarter R, Greene EA, Bauman NM. Status of propranolol for treatment of infantile hemangioma and description of a randomized clinical trial. *Ann Otol Rhinol Laryngol*. 2011;120(10):686-695. doi:10.1177/000348941112001010

22) Marqueling AL, Oza V, Frieden IJ, Puttgen KB. Propranolol and infantile hemangiomas four years later: a systematic review. *Pediatr Dermatol*. 2013;30(2):182-191. doi:10.1111/pde.12089

23) Xu SQ, Jia RB, Zhang W, Zhu H, Ge SF, Fan XQ. Beta-blockers versus corticosteroids in the treatment of infantile hemangioma: an evidence-based systematic review. *World J Pediatr*. 2013;9(3):221-229. doi:10.1007/s12519-013-0427-z

24) Izadpanah A, Izadpanah A, Kanevsky J, Belzile E, Schwarz K. Propranolol versus corticosteroids in the treatment of infantile hemangioma: a systematic review and meta-analysis. *Plast Reconstr Surg*. 2013;131(3):601-613. doi:10.1097/PRS.0b013e31827c6fab

25) Xu S, Jia R, Ge S, Lin M, Fan X. Treatment of periorbital infantile haemangiomas: a systematic literature review on propranolol or steroids. *J Paediatr Child Health*. 2014;50(4):271-279. doi:10.1111/jpc.12464

26) Peridis S, Pilgrim G, Athanasopoulos I, Parpounas K. A meta-analysis on the effectiveness of propranolol for the treatment of infantile airway haemangiomas. *Int J Pediatr Otorhinolaryngol*. 2011;75(4):455-460. doi:10.1016/j.ijporl.2011.01.028

27) Vlastarakos PV, Papacharalampous GX, Chrysostomou M, et al. Propranolol is an effective treatment for airway haemangiomas: a critical analysis and meta-analysis of published interventional studies. *Acta Otorhinolaryngol Ital*. 2012;32(4):213-221.

28) Chinnadurai S, Fonnesbeck C, Snyder KM, et al. Pharmacologic interventions for infantile hemangioma: a meta-analysis. *Pediatrics*. 2016;137(2):e20153896. doi:10.1542/peds.2015-3896

29) Novoa M, Baselga E, Beltran S, et al. Interventions for infantile haemangiomas of the skin. *Cochrane Database Syst Rev*. 2018;4(4):CD006545. doi:10.1002/14651858.CD006545.pub3

30) Yang H, Hu DL, Shu Q, Guo XD. Efficacy and adverse effects of oral propranolol in infantile hemangioma: a meta-analysis of comparative studies. *World J Pediatr*. 2019;15(6):546-558. doi:10.1007/s12519-019-00285-9

31) Krowchuk DP, Frieden IJ, Mancini AJ, et al. Clinical practice guideline for the management of

infantile hemangiomas. *Pediatrics*. 2019;143(1):e20183475. doi:10.1542/peds.2018-3475
32) Storch CH, Hoeger PH. Propranolol for infantile haemangiomas: insights into the molecular mechanisms of action. *Br J Dermatol*. 2010;163(2):269-274. doi:10.1111/j.1365-2133.2010.09848.x
33) Drolet BA, Frommelt PC, Chamlin SL, et al. Initiation and use of propranolol for infantile hemangioma: report of a consensus conference. *Pediatrics*. 2013;131(1):128-140. doi:10.1542/peds.2012-1691
34) Kum JJ, Khan ZA. Mechanisms of propranolol action in infantile hemangioma. *Dermatoendocrinol*. 2014;6(1):e979699. doi:10.4161/19381980.2014.979699
35) Hagen R, Ghareeb E, Jalali O, Zinn Z. Infantile hemangiomas: what have we learned from propranolol? *Curr Opin Pediatr*. 2018;30(4):499-504. doi:10.1097/MOP.0000000000000650
36) Rotter A, de Oliveira ZNP. Infantile hemangioma: pathogenesis and mechanisms of action of propranolol. *J Dtsch Dermatol Ges*. 2017;15(12):1185-1190. doi:10.1111/ddg.13365
37) Tani S, Kunimoto K, Inaba Y, et al. Change of serum cytokine profiles by propranolol treatment in patients with infantile hemangioma. *Drug Discov Ther*. 2020;14(2):89-92. doi:10.5582/ddt.2020.03014

一般向けサマリー

乳児血管腫の治療においてはすでにプロプラノロールの有用性が明らかになっておりますが、このCQ において有効性と安全性に関しての最新のエビデンスをまとめることにしました。ランダム化比較試験やシステマティックレビュー、メタアナリシスのようなエビデンスレベルの高いものを含む 56 文献を採用し検討した結果、プロプラノロールはプラセボと比べて有効性が統計学的に有意であり、ステロイドと比べても同等以上の効果を有すると判断されました。さらに安全性については、プロプラノロールはステロイドよりも副作用が有意に少ないと考えられました。我々のメタアナリシスでも、プロプラノロールが「腫瘍の縮小」に関してプラセボと比較して統計学的に有意な効果を有すること、そしてステロイドと比較しても高い縮小傾向が示されたものの有意水準には達しないことがわかりました。さらに「合併症」に関してはプロプラノロールがステロイドとの比較で有意に有害事象が少ないことが判明しました。

以上を総合し、今回の CQ については強い傾向かと考えられ、そのエビデンスレベルを A と判断しました。

CQ１６：乳児血管腫における潰瘍形成に対する有用な治療法は何か？

① プロプラノロール

推奨文： 潰瘍形成に対し、プロプラノロール内服治療を行うことを推奨する。	
推奨の強さ	１（強い）
エビデンス	B （中）

② チモロール外用

推奨文 潰瘍形成に対し、チモロール外用を行うことを提案する。	
推奨の強さ	２（弱い）
エビデンス	D （非常に弱い）

③ 抗菌薬

推奨文： 特に感染が疑われる潰瘍形成に対し、抗菌薬局所投与、抗菌薬全身投与を行うことを推奨する。	
推奨の強さ	２（弱い）
エビデンス	D （非常に弱い）

④　ドレッシング材

推奨文： 潰瘍形成に対し、ドレッシング材の使用を提案する。	
推奨の強さ	２（弱い）
エビデンス	D （非常に弱い）

⑤　レーザー治療

推奨文： 潰瘍形成に対するレーザー治療は、エキスパートによる一部の症例に対する施術においては効果のある可能性もあるが、エビデンスが十分であるとは現時点では言い難い。	
推奨の強さ	２（弱い）
エビデンス	D （非常に弱い）

⑥ステロイド全身投与

推奨文： 潰瘍形成に対し、ステロイド全身投与は行わないことを提案する。	
推奨の強さ	２（弱い）
エビデンス	D （非常に弱い）

推奨作成の経過

1. CQ が重要な臨床課題である旨の背景

潰瘍形成は、乳児血管腫において生活の質(quality of life, QOL)に多大な影響をきたし得る重要な合併症である。Chamlin らの 1,096 例の乳児血管腫を対象にした多施設前向きコホート研究の横断分析によると、出血のあるなしを含めた潰瘍合併例は 173 症例(15.8%)、年齢の中央値は 4.0 ヵ月(標準偏差 8.5、平均 6.6 ヵ月)であり、潰瘍形成のある血管腫患児(中央値 3.5 ヵ月、平均 3.98 ヵ月)の初診時年齢は、潰瘍のない血管腫患児の年齢より有意に低かった [1)]。潰瘍形成のみられる部位別頻度は、下口唇が 71 例中 21 例(30%)、頚部が 100 例中 25 例(25%)、肛門・性器周囲が 93 例中 46 例(50%)であり、統計学的には上眼瞼が最も潰瘍が少ない部位であった(p = 0.0140)。混合型(mixed type)あるいは分節型(segmental type)の乳児血管腫に潰瘍形成が多くみられた。出血は 78 病変(41%)であり、軽度 56 病変(29%)・中等度 11 病変(6%)・高度 4 病変(2%)で、高度出血は四肢が 3 病変・顔面が 1 病変であり、うち 2 症例は家庭内での出血であった。また、2 症例は重篤な出血による症状を呈し、入院での輸血治療を必要とした。そして、潰瘍形成のある血管腫は増殖期が 67 病変(35%)であった。潰瘍形成のある乳児血管腫は治療を必要とし[オッズ比(odds ratio, OR) = 6.86、95%信頼区間(confidence interval, CI) 3.70～12.71、p < 0.0001)]、一方、潰瘍のない血管腫は経過観察(OR = 19.01、95% CI 11.23～28.88、p < 0.0001)される頻度が高かった。また、潰瘍形成のある血管腫には、治療として創傷ケアやパルス色素レーザー(OR = 2.03、95% CI 1.19～3.46、p < 0.0091)が行われる傾向があり、潰瘍のない血管腫には局所コルチコステロイド投与(OR = 2.57、95% CI 1.49～4.43、p < 0.0007)や切除術(OR = 2.04、95% CI 1.08～3.86、p < 0.0286)が行われることが多かった。しかし、近年プロプラノロールが潰瘍の有無にかかわらず有効である可能性が示されており、また副作用も比較的少ないことから、今後は第一選択の治療法になるものと思われる。これらの治療選択肢のエビデンスをまとめる本 CQ は重要な臨床課題である。

2. エビデンス評価

＜検索＞

系統的文献検索の結果、331 編(PubMed 212 編、医中誌 119 編)の文献が一次スクリーニングの対象となった。一次スクリーニングの結果、46 編(PubMed 43 編、医中誌 3 編)の文献が二次スクリーニングの対象となった。二次スクリーニングの結果、27 編(PubMed 25 編、医中誌 2 編)の文献を採用した。ハンドサーチによる文献検索の結果、2 編(PubMed 2 編)の文献を採用した。抽出された文献の内訳はシステマティックレビューやランダム化比較試験などのエビデンスレベルの高いものは乏しく、後向き研究、症例集積あるいは症例報告が主体であった。

＜評価＞

1. プロプラノロール内服

Hermans らは、観察研究において、プロプラノロールを投与された潰瘍形成のある乳児血管腫 20 例と、投与しなかった 36 例の過去症例比較試験を行った [2)]。投与開始後早期より色調、隆起性変化のみならず疼痛も全例で軽減した。1 歳までに投与終了したのは 19 例であり、内 4 例は中止後に血管腫の

再増大を認めたが、潰瘍の再燃は全例でみられなかった。潰瘍が完全に治癒するまでの期間は平均8.7 週間であり、投与開始月齢が遅い患児(>3.5 月)は、早い患児に比べ治癒期間が長くなる傾向がみられた(p = 0.025)。また、潰瘍残存期間は投与群対コントロール群で 8.7 週対 22.4 週(p = 0.012)と有意差を認めた。なお、一過性の眠気/倦怠感が 6 例、睡眠時のぐずりが 2 例、四肢冷感が 6 例、食欲不振が 2 例、胃腸障害(下痢、嘔吐)が 1 例にみられたが、9 例では有害事象を全く認めなかった。Vercellino らや Sadykov ら、そして Lahrichi らも、前向き研究により潰瘍形成に対してプロプラノロールが有効とする同様の報告を行っている[3-5]。

さらに、Tiwari らによって、治療歴のない生後 1 ヵ月以上の頭頸部領域の潰瘍を有する乳児血管腫 64 例に対し、経口プロプラノロール群と経口イブプロフェン＋パラセタモール群のランダム化比較試験が行われている[6]。潰瘍の平均治癒期間はプロプラノロール群で 17.93±2.22 日、イブプロフェン＋パラセタモール群で 27.71±2.33 日と有意差がみられた(p < 0.001)。一方、疼痛スコアに有意差はなく、プロプラノロールの疼痛に対する有用性も示唆された。なお、プロプラノロール群の 3 例で斑状丘疹状の全身性発疹が出現とされるが、投与は継続可能であった。

Wang らのシステマティックレビューでも、プロプラノロールを内服した 197 例の潰瘍合併例のうち 191 例は上皮化を得ており、その中にはコルチコステロイド投与で改善しなかった 10 症例も含まれている。一方、合併症として 3 例に重度ではないものの高カリウム血症がみられ、本剤による腫瘍崩壊性症候群が疑われる症例も存在するため注意が必要である[7]。他にも同様の症例が報告されており、本邦のヘマンジオル®シロップ小児用 0.375%（プロプラノロール塩酸塩シロップ）の添付文書においても慎重投与となっている。

2. チモロール外用

Wangらによる主に乳児血管腫の症例報告を解析したシステマティックレビューでは、β遮断薬であるチモロールを外用した46例中39例で上皮化がみられた[7]。Boosらの3 cm以下の潰瘍を有する30例に対する後向き研究でも21例で潰瘍が消失し、比較的小さな病変に対する有用性が示唆されている[8]。

一方、Weibel らの前向き研究では、6 例の比較的小さな増殖期の乳児血管腫に対して 0.5%チモロールゲルを外用したところ全例で改善がみられたが、チモロールの血中濃度上昇および尿中排泄を認めたため注意喚起されている[9]。

さらに Gill らの症例報告では、顔面から頚部にかけての潰瘍を伴う巨大な乳児血管腫の 2 ヵ月女児に対して(緑内障治療薬として使用される)チモロール 0.5%とブリモニジン 0.2%を潰瘍部に 2 滴ずつ局所投与し、さらに 2%リドカイン外用とオキシコドン 0.05 mg/kg 経口投与を追加したところ、2 回目投与の 90 分後にブリモニジンによると思われる呼吸抑制や無呼吸などの副作用を生じたとのことであり、特にこれら薬剤併用の際には注意が必要である[10]。

3. 抗菌薬の局所投与および/もしくは全身投与

Kim らは、後向き研究として潰瘍形成のある乳児血管腫に対して抗菌薬の外用を 40 例に行い、改善 37 例(92.5%)、増悪 0 例、不変 3 例(7.5%)との結果であった[11]。また、抗菌薬の全身投与を 26 例に行い、

改善 24 例(92.3%)、増悪 2 例(7.7%)、不変 0 例であったと報告している。

Wananukul らは後向き研究で、41 例の潰瘍形成のある乳児血管腫に対して抗菌薬外用および/もしくは抗菌薬全身投与を行い、19 例(46%)が改善したと報告している[12)]。

Pandey らも後向き研究として、潰瘍形成した乳児血管腫 608 例に対し外用抗菌薬含有軟膏(ムピロシン、フシジン酸、シソマイシンもしくはメトロニダゾール)を、さらに 10 cm^2 を超える潰瘍には全身投与(アモキシクラブ 20～40 mg/kg/日)を併用し、治癒に要する日数によりその効果をみたところ、表在型(superficial type) 32.63±13.06 日、混合型(mixed type) 42.89±19.89 日、巨大病変(extensive type) 57.03±16.12 日、全体の平均は 40.09±19.41 日であり、3 群間に有意差を認めたとしている($p < 0.05$)。また、彼らは 10 cm^2 より大きい潰瘍では治癒にかかる日数は 10 cm^2 より小さいものより有意に長かった($p < 0.05$)とも報告している[13)]。この研究では実際の感染の有無は確認されていないが、創が汚染されており感染が疑われた、としている。なお、Wang らのシステマティックレビューでは、このデータを引用しているが、活動性の感染症を有する場合にのみ投与されるべきとしている[7)]。また、治療による重大な合併症に関する記載はない。

4. ドレッシング材

Kim らは、後向き研究で乳児血管腫 25 例にドレッシング材を用い、改善 23 例(92%)、増悪 0 例、不変 2 例(8%)であったとしている[11)]。Oranje らは 8 例にポリウレタンフィルムを貼付し、全例で速効性の疼痛改善と 1～2 ヵ月での潰瘍の治癒を認めたとしている[14)]。また、Bauland らは、非固着性抗菌薬含有ドレッシング材を 41 例に用い、良好(good) 26 例(63.4%)、中等度(moderate) 5 例(12.2%)、あまり変化なし 10 例(24.4%)と報告している[15)]。

5. レーザー治療

1980～90 年代はアルゴンレーザー、1064 nm ネオジム・ヤグレーザー、532 nm ネオジム・ヤグ(potassium titanyl phosphate, KTP)レーザーなどの報告があるが、近年は主に色素レーザーを用いた治療の報告が中心である。Morelli らの後向き研究では潰瘍形成のある乳児血管腫 37 例に対し色素レーザー照射[SPTL1b®、キャンデラ社、波長 585 nm、スポットサイズ 5～7 mm、エネルギー密度 5～6.8 J/cm^2、パルス幅 0.45 ミリ秒(ms)]を行い、潰瘍が治癒するまでの照射回数は 26 例(68%)で 1 回、8 例(21%)で 2 回であり、また初回レーザー治療から潰瘍治癒までの期間の平均は 2.84±0.22 週であったと報告している[16)]。Lacour らも後向き研究で、同様の機器を用いて保存的治療に抵抗性の潰瘍化した血管腫 8 例に照射し、治癒が促進されたと報告している[17)]。David らは 78 例に色素レーザー照射(Cynosure 社 PhotoGenica V®、波長 585 nm、スポットサイズ 5～7 mm、エネルギー密度 5～6.8 J/cm^2、パルス幅 0.3～0.5 ms)を行い、72 例(92.3%)においてレーザー治療単独での有効性を見出している[18)]。また、Michel は Dermobeam 2000®クーリング付き 595 nm 色素レーザー(10%のオーバーラップで 2 パルス照射、スポットサイズ 7 mm、エネルギー密度 4～8 J/cm^2)の 1～2 回の照射を行い、12 例中 10 例の患者で疼痛が消失したとの後向き研究の結果を報告している[19)]。さらに、Maio らも後向き研究で潰瘍合併例 65 例にレーザー治療を行い、効果は著効(excellent)で、数例に瘢痕がみられたが保存的治療後に

生じる瘢痕と大差なかったことから、明らかな有害事象は認められなかったと報告している[20]。

比較的最近の後向き研究として、Li らは 22 例の潰瘍を有する乳児血管腫に対し、595 nm 色素レーザーと 1064 nm ネオジム・ヤグレーザーの 2 波長レーザーシステム（Cynergy Multiplex）を使用している[21]。潰瘍表面を 595 nm でスポットサイズ 7 mm、エネルギー密度 4～5 J/cm^2、パルス幅 0.5 ms の条件で照射し、潰瘍部以外には 595 nm および 1064 nm でスポットサイズ 7 mm、エネルギー密度 10～12 J/cm^2、パルス幅 10 ms を用いている。続いてより深い皮膚病変を標的にするため、ネオジム・ヤグレーザー(エネルギー密度 30～35 J/cm^2、パルス幅 15 ms)を追加している。その結果、20 例（90.9%）では 1 回のレーザー治療後 2 週以内に完全治癒し、治癒までの平均時間は 13.5±4.5 日であり、全患者を 6～24 ヵ月間追跡したが再発性潰瘍または血管腫の再増大、合併症はみられなかったとしている。

一方、Kim ら[11]は、パルス色素レーザーを 22 例に照射し、改善 11 例(50%)、増悪 1 例(4.5%)、不変 4 例(18.2%)の結果を得たが、増殖期 5 例では照射後に潰瘍形成が生じたと注意喚起している。さらに、Wang らのシステマティックレビューでも、パルス色素レーザーを照射した 200 例には全例上皮化が達成されているものの、やはり 5 例で非照射部位にではあるが新たな潰瘍の出現を記載している[7]。

6. コルチコステロイド

乳児血管腫に対し過去に有効性を示唆する報告も存在するが、Wang らのシステマティックレビューではコルチコステロイド内服・局注・外用を使用した 31 例では無効であったという解析がなされている[7]。

一方、Kim らの後向き研究では、7 例にコルチコステロイド局所注射を行い、改善 4 例(57.1%)、増悪 1 例(14.3%)、不変 1 例(14.3%)であり、また、22 例にコルチコステロイドの全身投与を行い改善 16 例(72.7%)、増悪 1 例(4.5%)、不変 5 例(22.7%)であったとし、病変を小さくするには有効な治療法としている[11]。さらに、Polites ら[22]の後向き研究では、潰瘍のある乳児血管腫 52 例のうち 29 例はプロプラノロール内服、23 例はコルチコステロイド内服で治療されている。その結果は、潰瘍の治癒率はプロプラノロール群 93%・コルチコステロイド群 74%、治癒までの所要日数の中央値はプロプラノロール群 80 日・コルチコステロイド群 126 日であった。また、有害事象の発生率はプロプラノロール群 24%・コルチコステロイド群 44%、潰瘍が悪化した率はプロプラノロール群 17%・コルチコステロイド群 22%であった。いずれのデータにも有意差はなく両薬剤とも有効であったが、プロプラノロールの方が有効性、安全性が優れているように思われる。

7. その他

その他の選択肢として、外科的治療、プロスタグランディン軟膏、ドライアイス、陰圧閉鎖療法、人工肛門保護用パウダー、病変内ブレオマイシン注入、そしてインターフェロンなどが報告されている[7,11,23-27]。また、遺伝子組換え型ヒト血小板由来増殖因子外用製剤ベカプレルミン(Regranex®)は 1997 年、アメリカ食品医薬品局(Food and Drug Administration, FDA)で認可された糖尿病性足潰瘍治療剤である。潰瘍化した血管腫には、Sugarman らが 1 例で、Metz らが 8 例でその有効性を報告している[28,29]が、症例数が少ないため現時点でその効果を判断することはできない。

＜統合＞

研究デザインが同じで、PICO の各項目の類似性が高いと言える複数の論文がなかったため、論文を組み合わせて分析するメタアナリシスは行わなかった。

3. 益と害のバランス評価

プロプラノロール内服：有用と考えられ、エビデンスレベルは B となるが、「害」の部分にやや注意が必要となるため推奨の強さを 2 とした。

チモロール外用：有用と考えられるが、エビデンスレベルは D であり、推奨の強さを 2 とした。また、乳児血管腫に対する保険適用はないことから、適応を慎重に考慮する必要がある。

抗菌薬：有用と考えられるが、そのエビデンスレベルは D であり、「害」に関する記載には乏しく、それに伴い推奨の強さを 2 とした。

ドレッシング材：有用と考えられるが、エビデンスレベルは D であり、害に関する記載には乏しく、それに伴い推奨の強さを 2 とした。

レーザー治療：「益」の要素として潰瘍に対するレーザー治療の有効性に関する報告が複数みられるものの、コントロールが存在しない比較的古い報告が多く十分なエビデンスがあるとは言いがたいため、今後の症例の蓄積が必要である。また、エキスパートによる限られた症例の治療においては外科的治療の一つとして有用な可能性もあるが、反対に「害」の要素として潰瘍のない乳児血管腫に対するレーザー照射の副作用として潰瘍形成のリスクが存在する以上、すでに潰瘍のある病変に対してはそれ以上に注意が必要と思われ、非専門医にも推奨できる治療方法ではないと考えた。そのため、当ガイドライン作成委員会のコンセンサスのもとエビデンスレベルを D、推奨の強さを 2 とした。

コルチコステロイド：有効性は示唆されるものの、否定的な見解を示す意見も存在することから、乳児ということや他にも治療の選択枝があることなども合わせて考慮すると、現時点では治療法として推奨できないと考え、当ガイドライン作成委員会のコンセンサスのもとエビデンスレベルを D、推奨の強さを 2 とした。

4. 患者の価値観・希望

潰瘍形成は QOL を低下させるため治療を希望されることが多いが、症例毎の疾患程度や治療負荷のばらつきは大きい。患者の価値観・希望の多様性や不確実性について述べた文献はみられないが、抗菌薬やドレッシングについては副作用が少なく使用方法も簡便であること、プロプラノロール内服やチモロール外用はその有効性などから治療の選択肢の一つとして受け入れられるであろうと考える。逆にコルチコステロイド治療は乳児に対する治療としては負担が大きい。

5. コスト評価、介入の外的妥当性評価

プロプラノロールは乳児血管腫の、そしてドレッシング材や抗菌薬は潰瘍に対する基本的治療として確立されている。厳密にはコルチコステロイドは保険収載されておらず、利益がコストや資源に十分に見合っているとは言い難い。

文献検索式
検索 DB:医中誌 Web
検索日:2021 年 4 月 1 日
検索式:
(血管腫-イチゴ状/TH or 乳児血管腫/TA or いちご状血管腫/TA or イチゴ状血管腫/TA or 苺状血管腫/TA or 血管腫/TH) and (皮膚潰瘍/TH or 潰瘍/TH or 潰瘍/TA) and PT=会議録除く and DT=1980:2020

検索 DB:PubMed
検索日:2021 年 2 月 27 日
検索式:
(("Hemangioma"[MeSH Terms] AND ("Infant"[MeSH Terms] OR "infantile"[Title/Abstract])) OR "strawberry hemangiomas"[Title/Abstract] OR "capillary hemangiomas"[Title/Abstract]) AND ("Skin Ulcer"[MeSH Terms] OR "Ulcer"[MeSH Terms] OR "Ulcer"[Title/Abstract] OR "ulceration"[Title/Abstract] OR "ulcerate"[Title/Abstract] OR "ulcerated"[Title/Abstract]) AND ("therapy"[MeSH Subheading] OR "therapeutic use"[MeSH Subheading] OR "therapeutics"[MeSH Terms] OR "treatment"[Text Word]) AND ("Japanese"[Language] OR "English"[Language]) AND 1980/01/01:2020/12/31[Date - Publication]

文献

1) Chamlin SL, Haggstrom AN, Drolet BA, et al. Multicenter prospective study of ulcerated hemangiomas. *J Pediatr*. 2007;151(6):684-689, 689 e681. doi:10.1016/j.jpeds.2007.04.055
2) Hermans DJ, van Beynum IM, Schultze Kool LJ, van de Kerkhof PC, Wijnen MH, van der Vleuten CJ. Propranolol, a very promising treatment for ulceration in infantile hemangiomas: a study of 20 cases with matched historical controls. *J Am Acad Dermatol*. 2011;64(5):833-838. doi:10.1016/j.jaad.2011.01.025
3) Vercellino N, Romanini MV, Pelegrini M, Rimini A, Occella C, Dalmonte P. The use of propranolol for complicated infantile hemangiomas. *Int J Dermatol*. 2013;52(9):1140-1146. doi:10.1111/j.1365-4632.2012.05795.x
4) Sadykov RR, Podmelle F, Sadykov RA, Kasimova KR, Metellmann HR. Use of propranolol for the treatment infantile hemangiomas in the maxillofacial region. *Int J Oral Maxillofac Surg*. 2013;42(7):863-867. doi:10.1016/j.ijom.2013.03.015
5) Lahrichi A, Hali F, Baline K, Fatoiki FZE, Chiheb S, Khadir K. Effects of propranolol therapy in Moroccan children with infantile hemangioma. *Arch Pediatr*. 2018;25(8):449-451. doi:10.1016/j.arcped.2018.09.002
6) Tiwari P, Pandey V, Gangopadhyay AN, Sharma SP, Gupta DK. Role of propranolol in ulcerated haemangioma of head and neck: a prospective comparative study. *Oral Maxillofac Surg*. 2016;20(1):73-77. doi:10.1007/s10006-015-0528-z
7) Wang JY, Ighani A, Ayala AP, Akita S, Lara-Corrales I, Alavi A. Medical, surgical, and wound care management of ulcerated infantile hemangiomas: a systematic review. *J Cutan Med Surg*.

2018;22(5):495-504. doi:10.1177/1203475418770570

8) Boos MD, Castelo-Soccio L. Experience with topical timolol maleate for the treatment of ulcerated infantile hemangiomas (IH). *J Am Acad Dermatol*. 2016;74(3):567-570. doi:10.1016/j.jaad.2015.10.021

9) Weibel L, Barysch MJ, Scheer HS, et al. Topical timolol for infantile hemangiomas: evidence for efficacy and degree of systemic absorption. *Pediatr Dermatol*. 2016;33(2):184-190. doi:10.1111/pde.12767

10) Gill K, Bayart C, Desai R, Golden A, Raimer P, Tamburro J. Brimonidine toxicity secondary to topical use for an ulcerated hemangioma. *Pediatr Dermatol*. 2016;33(4):e232-234. doi:10.1111/pde.12868

11) Kim HJ, Colombo M, Frieden IJ. Ulcerated hemangiomas: clinical characteristics and response to therapy. *J Am Acad Dermatol*. 2001;44(6):962-972. doi:10.1067/mjd.2001.112382

12) Wananukul S, Chatproedprai S. Ulcerated hemangiomas: clinical features and management. *J Med Assoc Thai*. 2002;85(11):1220-1225.

13) Pandey A, Gangopadhyay AN, Sharma SP, Kumar V, Gopal SC, Gupta DK. Conservative management of ulcerated haemangioma - twenty years experience. *Int Wound J*. 2009;6(1):59-62. doi:10.1111/j.1742-481X.2008.00562.x

14) Oranje AP, de Waard-van der Spek FB, Devillers AC, de Laat PC, Madern GC. Treatment and pain relief of ulcerative hemangiomas with a polyurethane film. *Dermatology*. 2000;200(1):31-34. doi:10.1159/000018311

15) Bauland CG, Smit JM, Ketelaars R, Rieu PN, Spauwen PH. Management of haemangiomas of infancy: a retrospective analysis and a treatment protocol. *Scand J Plast Reconstr Surg Hand Surg*. 2008;42(2):86-91. doi:10.1080/02844310801924167

16) Morelli JG, Tan OT, Yohn JJ, Weston WL. Treatment of ulcerated hemangiomas infancy. *Arch Pediatr Adolesc Med*. 1994;148(10):1104-1105. doi:10.1001/archpedi.1994.02170100102023

17) Lacour M, Syed S, Linward J, Harper JI. Role of the pulsed dye laser in the management of ulcerated capillary haemangiomas. *Arch Dis Child*. 1996;74(2):161-163. doi:10.1136/adc.74.2.161

18) David LR, Malek MM, Argenta LC. Efficacy of pulse dye laser therapy for the treatment of ulcerated haemangiomas: a review of 78 patients. *Br J Plast Surg*. 2003;56(4):317-327. doi:10.1016/s0007-1226(03)00152-8

19) Michel JL. Treatment of hemangiomas with 595 nm pulsed dye laser dermobeam. *Eur J Dermatol*. 2003;13(2):136-141.

20) Di Maio L, Baldi A, Dimaio V, Barzi A. Use of flashlamp-pumped pulsed dye laser in the treatment of superficial vascular malformations and ulcerated hemangiomas. *In Vivo*. 2011;25(1):117-123.

21) Li Y, Hu Y, Li H, Deng L. Successful treatment of ulcerated hemangiomas with a dual-wavelength 595- and 1064-nm laser system. *J Dermatolog Treat*. 2016;27(6):562-567.

doi:10.3109/09546634.2016.1164287
22) Polites SF, Rodrigue BB, Chute C, Hammill A, Dasgupta R. Propranolol versus steroids for the treatment of ulcerated infantile hemangiomas. *Pediatr Blood Cancer*. 2018;65(10):e27280. doi:10.1002/pbc.27280
23) 下松達哉，上中智香子，米井希，古川福実，山本有紀．難治性潰瘍を呈した乳児の仙骨部いちご状血管腫の 1 例．*日小児皮会誌*. 2013;32(1):55-58.
24) 森悦子，大原國章．大陰唇の苺状血管腫．*Visual Dermatol*. 2006;5(7):688-689.
25) Fox CM, Johnson B, Storey K, Das Gupta R, Kimble R. Negative pressure wound therapy in the treatment of ulcerated infantile haemangioma. *Pediatr Surg Int*. 2015;31(7):653-658. doi:10.1007/s00383-015-3716-x
26) Korekawa A, Nakajima K, Nakano H, Sawamura D. Successful epithelialization of perianal infantile hemangioma, presenting as intractable ulcers, with application of protective colostomy powder. *J Dermatol*. 2017;44(10):e264-e265. doi:10.1111/1346-8138.13938
27) Duzenli Kar Y, Ozdemir ZC, Acu B, Bor O. Infantile hemangioma: efficacy of low-dose propranolol and of intralesional bleomycin injection for propranolol non-response. *Pediatr Int*. 2019;61(5):459-464. doi:10.1111/ped.13830
28) Sugarman JL, Mauro TM, Frieden IJ. Treatment of an ulcerated hemangioma with recombinant platelet-derived growth factor. *Arch Dermatol*. 2002;138(3):314-316. doi:10.1001/archderm.138.3.314
29) Metz BJ, Rubenstein MC, Levy ML, Metry DW. Response of ulcerated perineal hemangiomas of infancy to becaplermin gel, a recombinant human platelet-derived growth factor. *Arch Dermatol*. 2004;140(7):867-870. doi:10.1001/archderm.140.7.867

一般向けサマリー

乳児血管腫の重要な合併症には潰瘍化があり、極めて難治で痛みや出血などの問題を引き起こすため、CQ として設定し検討しました。抽出した 36 文献には、プロプラノロール内服、チモロール外用、抗菌薬の局所投与および/もしくは全身投与、ドレッシング材、レーザー治療、コルチコステロイドの内服・局注・外用、さらには、外科的治療、プロスタグランディン軟膏、ドライアイス、陰圧閉鎖療法、人工肛門保護用パウダー、病変内ブレオマイシン注入、インターフェロンなどの治療が記載されており、そのうち、特にプロプラノロール内服は最もエビデンスが高く、有用な治療と考えられました。

CQ１７：乳児血管腫に対する薬物外用療法は有効か？	
推奨文： β遮断薬*、イミキモド*、副腎皮質ホルモンなどの外用療法は全身的に投与される薬剤と比べて改善度は低いが、副作用が少ない薬剤を選択すれば、合併症のない乳児血管腫に対しては選択枝の一つになり得る。 *保険適用外	
推奨の強さ	２（弱い）
エビデンス	B（中）

推奨作成の経過

1. CQ が重要な臨床課題である旨の背景

乳児血管腫に対する外用療法は全身的に投与される薬剤と比べて改善度は低いが、副作用が少ない薬剤を選択すれば、合併症のない乳児血管腫に対しては選択肢の一つになり得る。特にβ遮断薬の外用は表在型の血管腫に有効であるが、保険適用になっていないという問題点がある。

2. エビデンス評価

＜検索＞

系統的文献検索の結果、196 編（PubMed 135 編、医中誌 61 編）の文献が一次スクリーニングの対象となった。一次スクリーニングの結果、85 編（PubMed 81 編、医中誌 4 編）の文献が二次スクリーニングの対象となった。二次スクリーニングの結果、58 編（PubMed 58 編、医中誌 0 編）の文献を採用した。

2009 年以前はイミキモド、副腎皮質ホルモンについての報告が多く、2010 年以降は β 遮断薬（チモロール、プロプラノロール、カルテオロール）についての報告を多く認めた。このうちシステマティックレビュー4 編、メタアナリシス 1 編がみられた。

＜評価＞

外用による治療成績の比較研究や症例数の比較的多い症例集積をやや質の高い論文として採用した。採用した文献で使用されていた外用剤の種類は、チモロール [1-32]が最も多く、次いでプロプラノロール [32-42]、イミキモド [43-52]、副腎皮質ホルモン [53,54]、カルテオロール [55,56]、その他 [57,58]であった。

【プロプラノロール外用について】

1. プラセボとの比較

Price らは局所プロプラノロール外用を用いた報告を検索(Embase、MEDLINE、PubMed、Cochrane Library、検索期間 2012～2017 年)し、12 試験、597 人の患者、632 病変を組み入れたシステマティックレビューを行った[42]。全体の 90%で病変が改善、59%で病変の 50%以上の縮小を認めた。全体の治療反応性は 67～100%、50%以上の縮小は 42～86%であった。50%以上縮小した病変の割合が最も高い研究は 0.5% nano-プロプラノロールハイドロゲル(コロイド状二酸化ケイ素を含有し浸透を高めている)を 1 日 3 回塗布、90%以上縮小するまで継続(最大治療期間 11 ヵ月)したものであった。塗布回数(2 回または 3 回)、薬剤濃度は治療効果に関与しなかった。2.5%と 5%のプロプラノロールゲルの比較では差はなく、いずれもプラセボより良好であった。

2. プロプラノロール内服との比較

プロプラノロールの内服と外用を比較した研究では、内服の方が治療効果が良く(86.7%対 66.7%)、治療効果発現が早く(平均 2.67 週間対平均 5.87 週間)、治療期間は短い(3～9 ヵ月、平均 5.13 ヵ月対 5～10 ヵ月、平均 7.47 ヵ月)結果であった。生後早期の治療介入が有用(著効の評価が、生後 3～9 週で開始した群で 52%、10～20 週で開始した群で 33%、22～52 週で開始した群で 0%)であった。しかしながら評価方法や投与方法、投与量、投与回数は標準化されておらず比較が困難であり、評価方法が主観的でバイアスリスクがあった。プロプラノロール外用で全身性の合併症はなかった。局所合併症は痒みを伴う紅斑(8 例、1.3%)、低出生体重児を含む研究で全身性合併症出現や局所合併症率の増加はなかった。局所プロプラノロール外用はプロプラノロール内服ほどの効果はないが、内服に比べて合併症が少ないため、比較的小さく表在性で整容的な後遺症のリスクがあるような症例に適しているかもしれないと結論している[42]。

【チモロール外用について】

Khan らは局所チモロール外用を乳児血管腫の単独療法として用いた全てのランダム化比較試験、症例対照研究、症例集積、症例報告を組み入れたシステマティックレビューを行った[29]。全 31 試験の 691 人が対象となり、主要評価項目を治療効果、副次評価項目を再増大も含めた合併症とし、奏効率を何らかの改善があったものと定義した。チモロール群の有効率は 91%であり、対してコントロール群(プラセボまたは無治療)では 9%、チモロール群とコントロール群で相対リスク 8.96 (95%信頼区間 5.07～15.47)、異質性なし($p = 0.71$、$I^2 = 0\%$)であった。薬剤用量、治療期間、研究終了時点、経過観察間隔には各試験で違いがある。平均治療期間 4.11 ヵ月(2 週間～12 ヵ月)、治療終了後の平均経過観察期間 3～6 ヵ月(記載のない報告が大半であった)、全身性合併症として 2 症例で睡眠障害が報告され、局所合併症として病変再増大が 3 試験で 4 症例観察されたが、うち 3 症例は治療を再開し完全消退に至った。交絡バイアス、選択バイアス、欠落のバイアスリスクにより、全体の質評価は中等度～低であった。

また Zheng らは PubMed、Embase、China National Knowledge Infrastructure (CNKI)、Wanfang、Cochrane Library を用いて 2016 年 10 月 25 日まで検索した 10 試験[適応条件:1) ランダム化比較試験またはコホート研究、2) 血管腫をもつ乳児、3) 介入群は局所チモロール単独、比較は他の単独療

法またはプラセボまたは経過観察、4) 奏効率と合併症の評価]のメタアナリシスを行った[30]。奏効率は局所のチモロール外用療法はレーザー、プラセボ、経過観察群よりも高く、プロプラノロール外用とは差がなかった。

【カルテオロール外用について】

Gan らは表在型乳児血管腫 349 人(治療歴なし、月齢 12 ヵ月以下、皮膚表在型病変、病変の厚みエコー測定で 3 mm 以下、治療開始時に自然退縮なし)を 2 群にランダム割付し 224 人に 2%カルテオロール液を 1 回 1～2 滴ガーゼに含ませて病変部にあてフィルムで覆うか 1 日 2 回塗布し、無治療経過観察 125 人(割り付けられた 160 人のうち経過中に他の治療を要した 35 人を除外)と比較した[55]。1 ヵ月ごとの経過観察で写真撮影し、6 ヵ月までフォローした。完全消退し再発なし(class 1)、部分消退および増大の制御(class 2)、反応なしまたは増大継続(class 3)の 3 段階で評価した。カルテオロール群は class 1:10.7%(24 人)、class 2:72.3% (162 人)、class 3:17%(38 人)、経過観察群は class 1:5.6%(7 人)、class 2:25.6%(32 人)、class 3:68.8%(86 人)であり、治療期間中に明らかな有害事象は認めなかった。

【副作用、有害事象の種類、頻度、その他】

いずれの外用療法も全身的な副作用はなく、局所の副作用が中心であった。イミキモドは痛み、発赤、潰瘍、びらんの頻度が比較的多い。チモロール、プロプラノロール、カルテオロールでは掻痒、皮膚炎、潰瘍の報告がみられるが、その頻度は少ない。ごく少数だが睡眠障害の報告がある。副腎皮質ホルモンでは局所の副作用は指摘されなかった。

＜統合＞

β遮断薬外用は表在型の乳児血管腫に有効とする報告が多いが、同条件で比較した報告がない。投与方法、投与量、投与回数の標準化、治療効果の評価方法が今後統一化されると良いと思われる。

3. 益と害のバランス評価

β遮断薬は副作用が少なく症例を選べば優れた効果を発揮するが、イミキモドに関してはβ遮断薬に匹敵する有用性が認められているが、副作用の点から優位とは言えない。また、副腎皮質ホルモン外用療法に関してはβ遮断薬と比較して有効性の点から優位性は認められない。

4. 患者の価値観・希望

患者の価値観・希望の多様性や不確実性について述べた文献はみられないが、副作用が少なく使用方法も簡便であることなどから治療の選択肢の一つとしては受け入れられると考える。

5. コスト評価、介入の外的妥当性評価

現状ではβ遮断薬、イミキモドの外用療法は保険収載されていないため、今後の研究成果の報告が待たれる。

文献検索式
検索 DB:医中誌 Web
検索日:2021 年 2 月 23 日
検索式:
(血管腫/TH or 血管腫-イチゴ状/TH or 乳児血管腫/TA) and (塗布剤/TH or 経皮投与/TH or 軟膏剤/TH or 外用/TA or 塗布/TA or 軟膏/TA or 皮膚作用剤/MTH) and PT=会議録除く and DT=1980:2020

検索 DB:PubMed
検索日:2021 年 2 月 27 日
検索式:
((″Hemangioma″[MeSH Terms] AND (″Infant″[MeSH Terms] OR ″infantile″[Title/Abstract])) OR ″strawberry hemangiomas″[Title/Abstract] OR ″capillary hemangiomas″[Title/Abstract]) AND (″administration, cutaneous″[MeSH Terms] OR ″Ointments″[MeSH Terms] OR ″ointment″[Title/Abstract] OR ″Liniments″[MeSH Terms] OR ″liniment″[Title/Abstract] OR ″Dermatologic Agents″[Pharmacological Action] OR ″topical preparation″[Title/Abstract] OR ″administration, topical″[MeSH Terms:noexp]) AND (″Japanese″[Language] OR ″English″[Language]) AND 1980/01/01:2020/12/31[Date - Publication]

文献

1) Pope E, Chakkittakandiyil A. Topical timolol gel for infantile hemangiomas: a pilot study. *Arch Dermatol*. 2010;146(5):564-565. doi:10.1001/archdermatol.2010.67
2) Blatt J, Morrell DS, Buck S, et al. β-blockers for infantile hemangiomas: a single-institution experience. *Clin Pediatr (Phila)*. 2011;50(8):757-763. doi:10.1177/0009922811405517
3) Khunger N, Pahwa M. Dramatic response to topical timolol lotion of a large hemifacial infantile haemangioma associated with PHACE syndrome. *Br J Dermatol*. 2011;164(4):886-888. doi:10.1111/j.1365-2133.2010.10177.x
4) Ni N, Langer P, Wagner R, Guo S. Topical timolol for periocular hemangioma: report of further study. *Arch Ophthalmol*. 2011;129(3):377-379. doi:10.1001/archophthalmol.2011.24
5) Oranje AP, Janmohamed SR, Madern GC, de Laat PC. Treatment of small superficial haemangioma with timolol 0.5% ophthalmic solution: a series of 20 cases. *Dermatology*. 2011;223(4):330-334. doi:10.1159/000334778
6) Cante V, Pham-Ledard A, Imbert E, Ezzedine K, Léauté-Labrèze C. First report of topical timolol treatment in primarily ulcerated perineal haemangioma. *Arch Dis Child Fetal Neonatal Ed*. 2012;97(2):F155-156. doi:10.1136/fetalneonatal-2011-301317
7) Chakkittakandiyil A, Phillips R, Frieden IJ, et al. Timolol maleate 0.5% or 0.1% gel-forming solution for infantile hemangiomas: a retrospective, multicenter, cohort study. *Pediatr Dermatol*. 2012;29(1):28-31. doi:10.1111/j.1525-1470.2011.01664.x

8) Chambers CB, Katowitz WR, Katowitz JA, Binenbaum G. A controlled study of topical 0.25% timolol maleate gel for the treatment of cutaneous infantile capillary hemangiomas. *Ophthalmic Plast Reconstr Surg*. 2012;28(2):103-106. doi:10.1097/IOP.0b013e31823bfffb

9) Moehrle M, Léauté-Labrèze C, Schmidt V, Röcken M, Poets CF, Goelz R. Topical timolol for small hemangiomas of infancy. *Pediatr Dermatol*. 2013;30(2):245-249. doi:10.1111/j.1525-1470.2012.01723.x

10) Ma G, Wu P, Lin X, et al. Fractional carbon dioxide laser-assisted drug delivery of topical timolol solution for the treatment of deep infantile hemangioma: a pilot study. *Pediatr Dermatol*. 2014;31(3):286-291. doi:10.1111/pde.12299

11) Qiu Y, Yang J, Chen M, et al. A prospective self-controlled study of topical timolol 0.5% cream for large superficial infantile hemangiomas. *J Dermatol*. 2015;42(4):363-366. doi:10.1111/1346-8138.12786

12) Tawfik AA, Alsharnoubi J. Topical timolol solution versus laser in treatment of infantile hemangioma: a comparative study. *Pediatr Dermatol*. 2015;32(3):369-376. doi:10.1111/pde.12542

13) Xu DP, Cao RY, Tong S, Xue L, Sun NN, Wang XK. Topical timolol maleate for superficial infantile hemangiomas: an observational study. *J Oral Maxillofac Surg*. 2015;73(6):1089-1094. doi:10.1016/j.joms.2014.12.026

14) Danarti R, Ariwibowo L, Radiono S, Budiyanto A. Topical timolol maleate 0.5% for infantile hemangioma: its effectiveness compared to ultrapotent topical corticosteroids - a single-center experience of 278 cases. *Dermatology*. 2016;232(5):566-571. doi:10.1159/000448396

15) Li G, Xu DP, Tong S, Xue L, Sun NN, Wang XK. Oral propranolol with topical timolol maleate therapy for mixed infantile hemangiomas in oral and maxillofacial regions. *J Craniofac Surg*. 2016;27(1):56-60. doi:10.1097/SCS.0000000000002221

16) Ng ZY, Kang GC, Chang CS, Por YC. Efficacy of topical timolol as primary monotherapy in cutaneous facial infantile hemangiomas. *J Craniofac Surg*. 2016;27(6):e516-520. doi:10.1097/SCS.0000000000002849

17) Painter SL, Hildebrand GD. Review of topical beta blockers as treatment for infantile hemangiomas. *Surv Ophthalmol*. 2016;61(1):51-58. doi:10.1016/j.survophthal.2015.08.006

18) Püttgen K, Lucky A, Adams D, et al. Topical timolol maleate treatment of infantile hemangiomas. *Pediatrics*. 2016;138(3):e20160355. doi:10.1542/peds.2016-0355

19) Weibel L, Barysch MJ, Scheer HS, et al. Topical timolol for infantile hemangiomas: evidence for efficacy and degree of systemic absorption. *Pediatr Dermatol*. 2016;33(2):184-190. doi:10.1111/pde.12767

20) He L, Huang G. Spectral Doppler ultrasound for predicting long-term response to topical timolol in children with infantile hemangioma. *J Clin Ultrasound*. 2017;45(8):480-487. doi:10.1002/jcu.22471

21) Mashiah J, Kutz A, Rabia SH, et al. Assessment of the effectiveness of topical propranolol 4% gel for infantile hemangiomas. *Int J Dermatol*. 2017;56(2):148-153. doi:10.1111/ijd.13517
22) Ying H, Zou Y, Yu W, et al. Prospective, open-label, rater-blinded and self-controlled pilot study of the treatment of proliferating superficial infantile hemangiomas with 0.5% topical timolol cream versus 595-nm pulsed dye laser. *J Dermatol*. 2017;44(6):660-665. doi:10.1111/1346-8138.13747
23) Marey HM, Elmazar HF, Mandour SS, Khairy HA. Combined oral and topical beta blockers for the treatment of early proliferative superficial periocular infantile capillary hemangioma. *J Pediatr Ophthalmol Strabismus*. 2018;55(1):37-42. doi:10.3928/01913913-20170703-12
24) Xu P, Yu Q, Huang H, Zhang W, Li W. A self-controlled study of intralesional injection of diprospan combined with topical timolol cream for treatment of thick superficial infantile hemangiomas. *Dermatol Ther*. 2018;31(3):e12595. doi:10.1111/dth.12595
25) Mannschreck DB, Huang AH, Lie E, Psoter K, Puttgen K. Topical timolol as adjunct therapy to shorten oral propranolol therapy for infantile hemangiomas. *Pediatr Dermatol*. 2019;36(3):283-289. doi:10.1111/pde.13816
26) Sacchelli L, Vincenzi C, La Placa M, Piraccini BM, Neri I. Allergic contact dermatitis caused by timolol eyedrop application for infantile haemangioma. *Contact Dermatitis*. 2019;80(4):255-256. doi:10.1111/cod.13190
27) Ni N, Guo S, Langer P. Current concepts in the management of periocular infantile (capillary) hemangioma. *Curr Opin Ophthalmol*. 2011;22(5):419-425. doi:10.1097/ICU.0b013e32834994b4
28) Craiglow BG, Antaya RJ. Management of infantile hemangiomas: current and potential pharmacotherapeutic approaches. *Paediatr Drugs*. 2013;15(2):133-138. doi:10.1007/s40272-013-0008-6
29) Khan M, Boyce A, Prieto-Merino D, Svensson A, Wedgeworth E, Flohr C. The role of topical timolol in the treatment of infantile hemangiomas: a systematic review and meta-analysis. *Acta Derm Venereol*. 2017;97(10):1167-1171. doi:10.2340/00015555-2681
30) Zheng L, Li Y. Effect of topical timolol on response rate and adverse events in infantile hemangioma: a meta-analysis. *Arch Dermatol Res*. 2018;310(4):261-269. doi:10.1007/s00403-018-1815-y
31) Novoa M, Baselga E, Beltran S, et al. Interventions for infantile haemangiomas of the skin: abridged Cochrane systematic review and GRADE assessments. *Br J Dermatol*. 2019;180(3):527-533. doi:10.1111/bjd.17407
32) Ovadia SA, Landy DC, Cohen ER, Yang EY, Thaller SR. Local administration of beta-blockers for infantile hemangiomas: a systematic review and meta-analysis. *Ann Plast Surg*. 2015;74(2):256-262. doi:10.1097/SAP.0000000000000390
33) Kunzi-Rapp K. Topical propranolol therapy for infantile hemangiomas. *Pediatr Dermatol*. 2012;29(2):154-159. doi:10.1111/j.1525-1470.2011.01615.x

34) Xu G, Lv R, Zhao Z, Huo R. Topical propranolol for treatment of superficial infantile hemangiomas. *J Am Acad Dermatol*. 2012;67(6):1210-1213. doi:10.1016/j.jaad.2012.03.009

35) Zaher H, Rasheed H, Esmat S, et al. Propranolol and infantile hemangiomas: different routes of administration, a randomized clinical trial. *Eur J Dermatol*. 2013;23(5):646-652. doi:10.1684/ejd.2013.2146

36) Bonifazi E, Milano A, Foti C. Allergic contact dermatitis caused by topical propranolol in a 5-month-old baby. *Contact Dermatitis*. 2014;71(4):250-251. doi:10.1111/cod.12248

37) Ehsani AH, Noormohammadpoor P, Abdolreza M, Balighi K, Arianian Z, Daklan S. Combination therapy of infantile hemangioma with pulsed dye laser with topical propranolol: a randomized clinical trial. *Arch Iran Med*. 2014;17(10):657-660. doi:0141710/AIM.004

38) Schneider M, Reimer A, Cremer H, Ruef P. Topical treatment with propranolol gel as a supplement to the existing treatment of hemangiomas. *World J Pediatr*. 2014;10(4):313-317. doi:10.1007/s12519-014-0509-6

39) Chen ZG, Zheng JW, Yuan ML, Zhang L, Yuan WE. A novel topical nano-propranolol for treatment of infantile hemangiomas. *Nanomedicine*. 2015;11(5):1109-1115. doi:10.1016/j.nano.2015.02.015

40) Zhou W, He S, Yang Y, Jian D, Chen X, Ding J. Formulation, characterization and clinical evaluation of propranolol hydrochloride gel for transdermal treatment of superficial infantile hemangioma. *Drug Dev Ind Pharm*. 2015;41(7):1109-1119. doi:10.3109/03639045.2014.931968

41) Wang Y, Zhang X, Yang Y, Zhang J, Yang Y, Lu Y. Efficacy and safety of 2% topical propranolol cream for the treatment of proliferating infantile strawberry hemangiomas. *Indian J Pediatr*. 2017;84(6):425-429. doi:10.1007/s12098-017-2303-7

42) Price A, Rai S, McLeod RWJ, Birchall JC, Elhassan HA. Topical propranolol for infantile haemangiomas: a systematic review. *J Eur Acad Dermatol Venereol*. 2018;32(12):2083-2089. doi:10.1111/jdv.14963

43) Elsas FJ, Lewis AR. Topical treatment of periocular capillary hemangioma. *J Pediatr Ophthalmol Strabismus*. 1994;31(3):153-156. doi:10.3928/0191-3913-19940501-06

44) Welsh O, Olazarán Z, Gómez M, Salas J, Berman B. Treatment of infantile hemangiomas with short-term application of imiquimod 5% cream. *J Am Acad Dermatol*. 2004;51(4):639-642. doi:10.1016/j.jaad.2004.04.022

45) Ho NT, Lansang P, Pope E. Topical imiquimod in the treatment of infantile hemangiomas: a retrospective study. *J Am Acad Dermatol*. 2007;56(1):63-68. doi:10.1016/j.jaad.2006.06.011

46) Barry RB, Hughes BR, Cook LJ. Involution of infantile haemangiomas after imiquimod 5% cream. *Clin Exp Dermatol*. 2008;33(4):446-449. doi:10.1111/j.1365-2230.2007.02676.x

47) McCuaig CC, Dubois J, Powell J, et al. A phase II, open-label study of the efficacy and safety of imiquimod in the treatment of superficial and mixed infantile hemangioma. *Pediatr Dermatol*. 2009;26(2):203-212. doi:10.1111/j.1525-1470.2008.00857.x

48) Jiang C, Hu X, Ma G, et al. A prospective self-controlled phase II study of imiquimod 5% cream in the treatment of infantile hemangioma. *Pediatr Dermatol*. 2011;28(3):259-266. doi:10.1111/j.1525-1470.2011.01520.x

49) Mao XH, Wang JY, Yan JL. Topical imiquimod treatment of cutaneous vascular disorders in pediatric patients: clinical evaluation on the efficacy and safety. *J Zhejiang Univ Sci B*. 2012;13(9):745-750. doi:10.1631/jzus.B1200120

50) Qiu Y, Ma G, Lin X, Jin Y, Chen H, Hu X. Treating protruding infantile hemangiomas with topical imiquimod 5% cream caused severe local reactions and disfiguring scars. *Pediatr Dermatol*. 2013;30(3):342-347. doi:10.1111/pde.12002

51) Qiu Y, Ma G, Yang J, et al. Imiquimod 5% cream versus timolol 0.5% ophthalmic solution for treating superficial proliferating infantile haemangiomas: a retrospective study. *Clin Exp Dermatol*. 2013;38(8):845-850. doi:10.1111/ced.12150

52) Hu L, Huang HZ, Li X, Lin XX, Li W. Open-label nonrandomized left-right comparison of imiquimod 5% ointment and timolol maleate 0.5% eye drops in the treatment of proliferating superficial infantile hemangioma. *Dermatology*. 2015;230(2):150-155. doi:10.1159/000369164

53) Garzon MC, Lucky AW, Hawrot A, Frieden IJ. Ultrapotent topical corticosteroid treatment of hemangiomas of infancy. *J Am Acad Dermatol*. 2005;52(2):281-286. doi:10.1016/j.jaad.2004.09.004

54) Pandey A, Gangopadhyay AN, Sharma SP, Kumar V, Gupta DK, Gopal SC. Evaluation of topical steroids in the treatment of superficial hemangioma. *Skinmed*. 2010;8(1):9-11.

55) Gan LQ, Wang H, Ni SL, Tan CH. A prospective study of topical carteolol therapy in Chinese infants with superficial infantile hemangioma. *Pediatr Dermatol*. 2018;35(1):121-125. doi:10.1111/pde.13361

56) Xu MN, Zhang M, Xu Y, Wang M, Yuan SM. Individualized treatment for infantile hemangioma. *J Craniofac Surg*. 2018;29(7):1876-1879. doi:10.1097/SCS.0000000000004745

57) Lapidoth M, Ben-Amitai D, Bhandarkar S, Fried L, Arbiser JL. Efficacy of topical application of eosin for ulcerated hemangiomas. *J Am Acad Dermatol*. 2009;60(2):350-351. doi:10.1016/j.jaad.2008.10.034

58) Metz BJ, Rubenstein MC, Levy ML, Metry DW. Response of ulcerated perineal hemangiomas of infancy to becaplermin gel, a recombinant human platelet-derived growth factor. *Arch Dermatol*. 2004;140(7):867-870. doi:10.1001/archderm.140.7.867

一般向けサマリー

β遮断薬の外用療法の効果を評価した多くの報告では、β遮断薬内服治療より効果は劣るものの病変の縮小が得られており、また副作用も少ないことから有効性はあると考えられます。ただし、2021年現在においてはまだ日本において保険適用ではありません。

CQ１８：乳児血管腫に対して圧迫療法は有用か？	
推奨文： 個々の症例に応じた圧迫方法を選択する必要性はあるが、熟練者が皮膚障害や局所・周囲の発育障害に十分注意しながら行うことを条件に選択肢にしても良い。	
推奨の強さ	２（弱い）
エビデンス	D （非常に弱い）

推奨作成の経過

1. CQ が重要な臨床課題である旨の背景

圧迫療法は、比較的安全な治療として、他の治療選択肢に乏しかった時代から使用されている。その有用性について未だ定見が得られていないため、本 CQ での議論は重要である。

2. エビデンス評価

＜検索＞

系統的文献検索の結果、52 編（PubMed 29 編、医中誌 23 編）の文献が一次スクリーニングの対象となった。ハンドサーチによる文献検索の結果、1 編の文献が一次スクリーニングの対象となった。一次スクリーニングの結果、22 編（PubMed 11 編、医中誌 10 編、その他 1 編）の文献が二次スクリーニングの対象となった。二次スクリーニングの結果、5 編（PubMed 2 編、医中誌 2 編、そのほか 1 編）の文献を採用した。

＜評価＞

Kaplan ら[1)]の潰瘍化を伴った四肢乳児血管腫患者を対象にした症例報告では、局所的な抗菌薬含有軟膏（あるいは明らかな二次感染が認められる場合は初期に抗菌薬全身投与）を併用した自己接着圧迫包帯 Coban（3M Co.）による圧迫療法で、ほとんどの患者に急速な改善が認められ、2 週間以内に潰瘍が治癒している。抗菌薬外用治療単独と比較して、圧迫療法併用は効果的であり、血管腫の退縮を促進する安全で簡便な治療法であると考察している。

越智ら[2)]は 12 例（女児 9 例・男児 3 例、年齢は平均 8.4 ヵ月、部位は四肢 6 例・頭頚部 5 例・体幹 1 例）の乳児血管腫に対する持続圧迫療法症例を報告している。弾性包帯（5 例）・伸縮ネット包帯（4

例)・サポーター(1 例)・粘着性弾力包帯および凍結療法(2 例)による圧迫を行い、12 例中 11 例に血管腫の消退あるいは縮小がみられ、無効例は 1 例(頭頚部)のみであった。有効性を認めた 11 例の消退までの期間は 2 ヵ月～3 年(11 例、平均 19.5 ヵ月)で、圧迫療法に伴う合併症はなく、圧迫できる部位に対しては早期から開始することを喚起している。

Totsuka ら[3)]は女児 3 例の耳下腺血管腫(平均年齢 4.3 ヵ月)に対して、レジン板によるスプリントおよび手製の帽子による圧迫を行った。治療期間は平均 13 ヵ月間(8～16 ヵ月)で、平均 4.6 歳(2～7 歳)まで観察を行い、3 例すべてに臨床的にもエコー上でも血管腫の消退を認めた。乳児血管腫は自然に退縮傾向を示すことより、圧迫療法により血管腫が縮小したと結論づけることはできないが、安全で効果的な治療法ではあると報告している。

2 編の比較的最近の総説でもその有効性が支持されている[4,5)]。

＜統合＞

3 編の症例集積と 2 編のエキスパートオピニオンであるためエビデンスレベルは極めて低く D(非常に弱い)となる。研究デザインが同じで、PICO の各項目の類似性が高いと言える複数の論文がなかったため、論文を組み合わせて分析するメタアナリシスは行わなかった。

3. 益と害のバランス評価

以上、圧迫療法の「益」に関わる要素として、部位に応じた圧迫方法(弾性包帯、伸縮ネット包帯、レジン板によるスプリントなど)を行うことの有効性を示す報告が存在するが、いずれも古い論文であることは考慮する必要がある。一方、「害」の要素としては比較的安全性が高く簡便であり重篤な副作用は報告されていないものの、圧迫による皮膚炎や局所または周囲の成長障害は起こり得ると考えられる。

これらの点を勘案すると益の方が強いと判断されるが、熟練者が慎重に行うことを条件に、当ガイドライン作成委員会のコンセンサスのもと推奨度を 2D とした。本ガイドラインは圧迫療法を否定するものではないがエビデンスの蓄積が必要で、治療の必要な乳児血管腫症例に対しては、まず第一にプロプラノロール内服、ステロイドの内服・局所注射・外用、レーザー治療などを検討することが必要と考える。

4. 患者の価値観・希望

患者の価値観・希望の多様性や不確実性について述べた文献はみられないが、副作用が少なく使用方法も簡便であることなどから治療の選択肢の一つとしては受け入れられるであろうと考える。

5. コスト評価、介入の外的妥当性評価

現状では圧迫療法は保険収載されていないため、今後エビデンスを蓄積していく必要がある。

文献検索式

検索 DB:医中誌 Web
検索日:2021 年 2 月 23 日
検索式:

(血管腫/TH or 血管腫-イチゴ状/TH or 乳児血管腫/TA) and (圧迫法/TA or 圧迫療法/TA or 包帯/TH) and PT=会議録除く and DT=1980:2020

検索 DB:PubMed
検索日:2021 年 2 月 27 日
検索式:
((″Hemangioma″[MeSH Terms] AND (″Infant″[MeSH Terms] OR ″infantile″[Title/Abstract])) OR ″strawberry hemangiomas″[Title/Abstract] OR ″capillary hemangiomas″[Title/Abstract]) AND (″bandages″[MeSH Terms] OR ″compression therapy″[Title/Abstract] OR ″compressive″[Title/Abstract] OR ″dressings″[Title/Abstract] OR ″bandage″[Title/Abstract] OR ″bandaged″[Title/Abstract] OR ″compress″[Title/Abstract]) AND (″Japanese″[Language] OR ″English″[Language]) AND 1980/01/01:2020/12/31[Date - Publication]

文献

1) Kaplan M, Paller AS. Clinical pearl: use of self-adhesive, compressive wraps in the treatment of limb hemangiomas. *J Am Acad Dermatol*. 1995;32(1):117-118. doi:10.1016/0190-9622(95)90196-5
2) 越智五平，大川治夫，金子道夫，他．血管腫の非手術的治療 持続圧迫療法と凍結療法．*小児外科*. 1992;24(5):539-547.
3) Totsuka Y, Fukuda H, Tomita K. Compression therapy for parotid haemangioma in infants. A report of three cases. *J Craniomaxillofac Surg*. 1988;16(8):366-370. doi:10.1016/s1010-5182(88)80081-7
4) 平井みさ子，松岡亜記，松田諭，川上肇，矢内俊裕，連利博．新生児乳児における巨大血管腫・血管奇形、血液凝固異常に対する持続圧迫療法．*小児外科*. 2015;47(12):1323-1329.
5) 倉持朗．圧迫療法(compression therapy)の実際. In 大原國章，神人正寿編．*血管腫・血管奇形臨床アトラス*. 南江堂; 2018: 48-55.

一般向けサマリー

乳児血管腫の治療においてはプロプラノロールが第一選択となっておりますが、副作用や家庭環境などの事情で全ての症例で投与が可能というわけではなく、また頻度は少ないものの無効例も散見されます。他の選択肢や補助療法の充実も必要と考え、圧迫療法を CQ として設定し、検討しました。

抽出した 5 文献にはエビデンスの高いものは含まれていませんでしたが、部位に応じた圧迫方法を行うことの有効性が示されていました。比較的安全性が高く簡便であり重篤な副作用は報告されていないものの、圧迫による皮膚炎や局所または周囲の成長障害は起こり得ると考えられます。

これらの点を勘案し、熟練者が慎重に行うことを条件に、当ガイドライン作成委員会のコンセンサスのもと、熟練者が皮膚障害や局所・周囲の発育障害に十分注意しながら行うことを条件に選択肢にしても良い、とすることとしました。

しかし、更なるエビデンスの蓄積が必要で、治療の必要な乳児血管腫症例に対しては、まず第一にプロプラノロール内服、ステロイドの内服・局所注射・外用、レーザー治療などを検討することが必要と考えます。

CQ１９：乳児血管腫に対するプロプラノロール内服療法の望ましい開始・中止時期はいつか？	
推奨文： 乳児血管腫に対するプロプラノロール内服療法は、生後 6 ヵ月未満で治療を開始すると効果が高く、生後 12～15 ヵ月未満の間に治療を終了すると再増大のリスクが低くなる可能性がある。治療の早期開始時期に関しては、生後 5 週未満の児に対する治療の優位性は明らかではない上、早産児への治療において無呼吸、心拍数の低下による胸骨圧迫を必要とした症例も報告されていることから厳重な監視体制が必要である。プロプラノロール内服療法において良い治療成績をおさめるには、発症早期から内服治療の準備（出生歴・心肺機能・肝機能の確認など）を進めることが重要であり、実際の投薬は個々の症例の病勢に合わせて、投与量の調節・レーザー治療併用なども含めたマネジメントを行う必要がある。	
推奨の強さ	２（弱い）
エビデンス	D （非常に弱い）

推奨作成の経過

1. CQ が重要な臨床課題である旨の背景

従来より乳児血管腫に対する薬物療法としてステロイド療法が行われてきた。2016 年本邦でプロプラノロール内服療法が保険適用となり、第一選択薬となりつつある。プロプラノロール内服療法の開始時期や中止時期、副作用対策の検討は重要臨床課題の一つである。乳児血管腫の病状を踏まえ、適切な治療時期に関してのエビデンスを整理しておくことが望ましい。

2. エビデンス評価

＜検索＞

系統的文献検索の結果、495 編（PubMed 356 編、医中誌 139 編）の文献が一次スクリーニングの対象となった。ハンドサーチによる文献検索の結果、 PubMed 2 編の文献が一次スクリーニングの対象となった。一次スクリーニングの結果、33 編（PubMed 32 編、医中誌 1 編）の文献が二次スクリーニングの対象となった。二次スクリーニングの結果、10 編（PubMed 9 編、医中誌 1 編）の文献を採用した。後向き研究、非盲検化、非ランダム化割付などの研究デザインの限界から、これらの文献のエビデンス評価は低いものとなった。

＜評価＞

プロプラノロール内服療法の効果の最大化と治療開始時期を検討した報告として、Shah ら[1]は、多施設後向きコホート研究で 997 人を対象とし、治療開始時期を生後 3 ヵ月未満(453 人、46.2%)、3～6 ヵ月未満、6 ヵ月以降の 3 群に分け、平均 12 ヵ月間治療し、治療後 12～15 ヵ月後に治療効果を評価した。評価は経時的な臨床写真を用いて 2 倍増大を-100、変化なしを 0、消失を+100 とした視覚的評価尺度(visual analogue scale, VAS)で行った。生後 3 ヵ月未満と 3～6 ヵ月未満の群の方が、6 ヵ月以降に治療開始した群よりも、VAS スコアでそれぞれ 6%(95%信頼区間 2.8～8.7、P＜.001)、6.3%(95%信頼区間 3.1～9.5、P＜.001)の改善があった。また、912 人のうち 231 人(25.3%)が治療後の再増大を認めた。再増大のリスクは生後 9 ヵ月未満に治療を終了した群が最も大きく、生後 12～18 ヵ月の間に治療を終了した群が最も小さかった。

また、Sondhi ら[2]は、プロプラノロール内服療法の治療開始時期を生後 6 ヵ月未満(20 人、1 歳まで治療継続)と 6 ヵ月から 36 ヵ月(9 人、24 週間治療)に分け、10 段階の VAS で比較したところ、6 ヵ月未満の群で治療効果が高かったとした。

米国小児科学会によるガイドラインとして、Krowchuk ら[3]は、生後 5 週間以降でプロプラノロール内服療法を開始し、12～15 ヵ月で終了することを推奨している。

国内からの報告では、平野ら[4]は、プロプラノロール内服療法の治療開始時期を生後 6 ヵ月以内(24 人)と生後 6 ヵ月以降(10 人)に分けたところ、6 ヵ月以内に治療を開始した群で治療効果が高かったとした。

より早期からのプロプラノロール内服療法の治療開始の検討として、El Hachem ら[5]は、343 人に対して治療開始を生後 5 週以内(15 人、平均治療期間 9.5 ヵ月)と生後 5 ヵ月以降(328 人、平均治療期間 6.8 ヵ月)に分けて比較したところ、どちらの群でも治療効果は同等であったとした。

より晩期のプロプラノロール内服療法の治療開始の検討として Tian ら[6]は、治療開始が 12 ヵ月以降(平均 18.1 ヵ月)となった 31 人に対して平均 10.1 ヵ月間治療し、半周の減少率 75%以上の症例が 53%、50～75%の症例が 25%、25～50%の症例が 22%、0～25%の症例が 0%であったとした。

一方、プロプラノロール内服療法の治療反応率の観点では、Zhang ら[7]は、578 人の治療開始時期を生後 2 ヵ月未満、2～8 ヵ月未満、8～12 ヵ月未満(人数の内訳不明、平均 6 ヵ月治療)の 3 つに分けたところ、治療反応率は 2 ヵ月未満:98.1%、2～8 ヵ月未満:93.3%、8 ヵ月以上:73.7%であった。治療効果に優劣ついて記載はない。また、同氏ら[8]は、対象人数を追加して 853 人のうち 797 人でプロプラノロール内服療法を行っている症例群で、治療開始時期を生後 8 ヵ月未満(787 人)と 8 ヵ月以降(66 人)で比較したところ、8 ヵ月未満では反応率 92.3%、8 ヵ月以降では反応率 59.1%であったとした。

早産児に対するプロプラノロール内服療法の安全性に関しては、Kado ら[9]は、25～27 週出生で出生時体重 1000g 未満の 5 人に対して修正月齢マイナス 3 週～プラス 4 週で治療開始したところ、重篤な副作用なく、治療できたと報告している。一方、Frost ら[10]は、27 週出生の児に対して修正月齢マイナス 3 週で治療を開始したところ無呼吸と心拍数低下があり胸骨圧迫を要した 1 例を報告している。

＜統合＞

以上をまとめると、プロプラノロール内服療法は、生後 6 ヵ月未満で治療を開始すると効果が高く、生後 12～15 ヵ月未満の間に治療を終了すると再増大のリスクが低くなる可能性がある。治療の早期開始時期に関しては、生後 5 週未満の児に対する治療の優位性は明らかではない。

また、早産児、低出生体重児へのプロプラノロールの使用については、重篤な副作用がなかったとする報告と無呼吸、心拍数の低下があり胸骨圧迫が必要であったとの報告があり、安全に使用できるかどうかは明らかになっていない。しかし、病変による生命の危険や重大な後遺障害の可能性があれば、早産児・低出生体重児に対しても厳重な監視体制の下、早期の治療が行える可能性がある。また、プロプラノロール内服療法の至適治療開始時期を過ぎても治療効果は得られる可能性がある。参考までに投与期間についてだが、Shah ら[1)]は、投与期間 3 ヵ月と 6 ヵ月を比較し、6 ヵ月の群で再発リスクが低いと報告しているため、投与期間は 6 ヵ月が推奨される。6 ヵ月以上の投与期間についての報告はない。

3. 益と害のバランス評価

プロプラノロール内服療法の適切な開始時期と終了時期を検討するにあたり、益には「より治療効果が高いこと」が、害には「内服によって合併症が発症すること」と「内服終了後に病変が再発（増大）すること」が挙げられる。

プロプラノロール内服療法の開始時期については、生後 6 ヵ月以内に内服を開始した方が、6 ヵ月以降に開始するよりも治療効果が高い（益）。しかし、月齢の浅い時期から内服を導入する症例では、合併症の発症リスク（害）を考慮する必要がある。特に、早産児に対する内服導入は修正月齢も考慮した厳重な監視体制が必要となる。

プロプラノロール内服療法の終了時期については、9 ヵ月未満に内服を終了した群が再増大のリスクが最も大きく（害）、生後 12～18 ヵ月の間に治療を終了した群が最も小さかった（益）。終了時期での合併症発症についてはあまり述べられていないようだが、離乳食が進み、活動性があがってくるにつれて、低血糖の発症（害）に注意が必要となる。これらの益と害のバランスを踏まえて、1 歳を超えて長期間内服させる症例などでは終了時期について慎重な判断を行う必要がある。

4. 患者の価値観・希望

プロプラノロール内服療法によって整容障害が改善すること、機能障害を回避することは患者（および保護者）の価値観や希望に一致すると思われる。患者（およびその保護者）の価値観・希望は、血管腫の部位、大きさ、治療効果に大きく影響を受けると予想される。適切な治療開始時期や治療期間の決定については、症例に応じて医師が患者（およびその保護者）の価値観・希望を含めて判断する必要がある。

5. コスト評価、介入の外的妥当性評価

プロプラノロール（ヘマンジオル®）内服は基本的に保険診療であるが、その添付文書内の(効能・効果に関連する使用上の注意)に下記の記載がある。

1. 本剤についての十分な知識と乳児血管腫の治療経験を持つ医師が、本剤の有益性が危険性を上回ると判断した場合にのみ投与する。
2. 原則として、全身治療が必要な増殖期の乳児血管腫に使用する。

乳児血管腫に対するプロプラノロール内服療法の効果を最大化する(腫瘍の縮小、益と害のバランス)する望ましい開始・中止時期ついて、上記記載を超えて内服適応を拡大・変更する根拠となるエビデンスは現在不足している。

6. その他

プロプラノロール内服療法の副作用の補足として、乳児血管腫以外の疾患での未成年者におけるプロプラノロール内服の有害事象について文献検索し、検討した。

系統的文献検索の結果、91 編(PubMed 23 編、医中誌 68 編)の文献が一次スクリーニングの対象となった。ハンドサーチによる文献検索の結果、5 編(PubMed 2 編、医中誌 3 編)の文献が一次スクリーニングの対象となった。一次スクリーニングの結果、19 編(PubMed 16 編、医中誌 3 編)の文献が二次スクリーニングの対象となった。二次スクリーニングの結果、4 編(PubMed 4 編、医中誌 0 編)の文献を採用した。

乳児血管腫以外の疾病では、重大な合併症や重大な病状の進行を回避する治療が、プロプラノロール内服によって達成できる見込みがある場合に限って、未成年患者に 5 年から 10 年の長期投与や未熟児への投与が一部で行われている。

具体的には、肥大型心筋症の突然死を回避する目的でプロプラノロール内服治療が行われ、有害事象として喘鳴、低血糖、抑うつ、うつ病、不眠、夜驚症、インポテンツ、低血圧、徐脈、気管支痙攣、無呼吸が報告されている。これらに対してプロプラノロール内服量の減量あるいは中止、有害事象の治療が行われている[11)]。また、在胎 32 週以下の未熟児網膜症に対して投与される場合は、NICU(新生児集中治療管理室)などで、循環動態や血中カリウム濃度をモニターしながら投与量を細かく頻回に調整している。未熟児網膜症に対して投与される場合は、β遮断薬作用を一定期間集中的に調節して投与するので、短期間のフォローアップでは死亡などの重大な副作用はなかった[12-14)]。

安全にプロプラノロール内服治療を行う上で、長期投与では経口カロリー摂取を含めた内服方法順守が重要である。未熟児への投与では血圧・脈拍・呼吸・血糖・電解質の詳細なモニタリングと投与量の調整が欠かせない。

文献検索式

検索 DB:医中誌 Web
検索日:2021 年 1 月 9 日
検索式:
((((血管腫-イチゴ状/TH) or (乳児血管腫/TA) or ((乳児/TA or イチゴ/TA or いちご/TA or 苺/TA) and ((血管腫/TH or 血管腫/AL)))) and ((Propranolol/TH or プロプラノロール/AL)))) and (DT=1980:2020 and PT=会議録除く)

検索 DB:PubMed

検索日:2021 年 4 月 29 日
検索式:
((("infant*"[Text Word] AND "hemangioma"[MeSH Terms]) OR ("infantile hemangioma*"[Title/Abstract] OR "infantile haemangioma*"[Title/Abstract] OR "strawberry hemangioma*"[Title/Abstract] OR "strawberry haemangioma*"[Title/Abstract] OR "hemangioma, capillary"[MeSH Terms] OR "capillary hemangioma*"[Title/Abstract] OR "capillary haemangioma*"[Title/Abstract] OR "birthmark"[Title/Abstract])) AND "propranolol"[Text Word] AND ("English"[Language] OR "Japanese"[Language]) AND 1980/01/01:2020/12/31[Date - Publication] AND (("randomized controlled trial"[Publication Type] OR "controlled clinical trial"[Publication Type] OR "randomized"[Title/Abstract] OR "placebo"[Title/Abstract] OR "clinical trials as topic"[MeSH Terms:noexp] OR "randomly"[Title/Abstract] OR "trial"[Title]) NOT ("animals"[MeSH Terms] NOT "humans"[MeSH Terms]))) OR ((("infant*"[Text Word] AND "hemangioma"[MeSH Terms]) OR ("infantile hemangioma*"[Title/Abstract] OR "infantile haemangioma*"[Title/Abstract] OR "strawberry hemangioma*"[Title/Abstract] OR "strawberry haemangioma*"[Title/Abstract] OR "hemangioma, capillary"[MeSH Terms] OR "capillary hemangioma*"[Title/Abstract] OR "capillary haemangioma*"[Title/Abstract] OR "birthmark"[Title/Abstract])) AND "propranolol"[Text Word] AND ("English"[Language] OR "Japanese"[Language]) AND 1980/01/01:2020/12/31[Date - Publication] AND ("systematic"[Filter] OR "Meta-Analysis"[Publication Type])) OR ((("infant*"[Text Word] AND "hemangioma"[MeSH Terms]) OR ("infantile hemangioma*"[Title/Abstract] OR "infantile haemangioma*"[Title/Abstract] OR "strawberry hemangioma*"[Title/Abstract] OR "strawberry haemangioma*"[Title/Abstract] OR "hemangioma, capillary"[MeSH Terms] OR "capillary hemangioma*"[Title/Abstract] OR "capillary haemangioma*"[Title/Abstract] OR "birthmark"[Title/Abstract])) AND "propranolol"[Text Word] AND ("adverse effects"[MeSH Subheading] OR ("Hypoglycemia"[MeSH Terms:noexp] OR "Hypoglycemia"[Title/Abstract]) OR "chemically induced"[MeSH Subheading] OR "side effect*"[Title/Abstract]) AND ("English"[Language] OR "Japanese"[Language]) AND 1980/01/01:2020/12/31[Date - Publication])

6. その他 における文献検索
検索 DB:PubMed
検索日:2021 年 4 月 23 日
検索式:
(("Propranolol"[Text Word] AND ("adverse effects"[MeSH Subheading] OR "Risk"[MeSH Terms] OR "chemically induced disorders"[MeSH Terms] OR "adverse events"[Title/Abstract] OR "Body Weight"[MeSH Terms] OR "Age Factors"[MeSH Terms] OR "side effects"[Title/Abstract]) AND ("Child"[MeSH Terms] OR "Adolescent"[MeSH Terms] OR "Infant"[MeSH Terms])) NOT ("hemangioma*"[Text Word] OR "haemangioma*"[Text Word])) AND ("English"[Language] OR "Japanese"[Language]) AND 2001/01/01:2020/11/30[Date - Publication] AND ("review"[Publication Type] OR "consensus development conference"[Publication Type] OR "meta analysis"[Publication Type] OR "systematic"[Filter])

文献

1) Shah SD, Baselga E, McCuaig C, et al. Rebound growth of infantile hemangiomas after propranolol therapy. *Pediatrics*. 2016;137(4):e20151754. doi:10.1542/peds.2015-1754

2) Sondhi V, Patnaik SK. Propranolol for infantile hemangioma (PINCH): an open-label trial to assess the efficacy of propranolol for treating infantile hemangiomas and for determining the decline in heart rate to predict response to propranolol. *J Pediatr Hematol Oncol*. 2013;35(7):493-499. doi:10.1097/MPH.0b013e3182a11658

3) Krowchuk DP, Frieden IJ, Mancini AJ, et al. Clinical practice guideline for the management of infantile hemangiomas. *Pediatrics*. 2019;143(1):e20183475. doi:10.1542/peds.2018-3475

4) 平野真希，朴修三，阪野一世，桑田知幸，工藤寿子．乳児血管腫に対するプロプラノロール内服療法の経験．*形成外科*. 2014;57(6):665-673.

5) El Hachem M, Gesualdo F, Diociaiuti A, et al. Safety and effectiveness of oral propranolol for infantile hemangiomas started before 5 weeks and after 5 months of age: an Italian multicenter experience. *Ital J Pediatr*. 2017;43(1):40. doi:10.1186/s13052-017-0357-9

6) Tian Y, Xu DP, Tong S, Xi SL, Liu ZM, Wang XK. Oral propranolol for the treatment of infantile hemangiomas in the post-proliferative phase: a-single center retrospective study of 31 cases. *J Oral Maxillofac Surg*. 2016;74(8):1623-1629. doi:10.1016/j.joms.2016.03.004

7) Zhang L, Yuan WE, Zheng JW. Pharmacological therapies for infantile hemangiomas: a clinical study in 853 consecutive patients using a standard treatment algorithm. *Sci Rep*. 2016;6:21670. doi:10.1038/srep21670

8) Zhang L, Wu HW, Yuan W, Zheng JW. Propranolol therapy for infantile hemangioma: our experience. *Drug Des Devel Ther*. 2017;11:1401-1408. doi:10.2147/DDDT.S134808

9) Kado M, Shimizu A, Matsumura T, Mochizuki M, Mizuno H, Hayashi A. Successful treatment of infantile hemangiomas with propranolol in low-birth-weight infants. *J Craniofac Surg*. 2017;28(3):789-793. doi:10.1097/SCS.0000000000003542

10) Frost G, Relic J. Dangers of propranolol in preterm infants. *Australas J Dermatol*. 2013;54(3):237-238. doi:10.1111/ajd.12079

11) Ostman-Smith I. Hypertrophic cardiomyopathy in childhood and adolescence - strategies to prevent sudden death. *Fundam Clin Pharmacol*. 2010;24(5):637-652. doi:10.1111/j.1472-8206.2010.00869.x

12) Kaempfen S, Neumann RP, Jost K, Schulzke SM. Beta-blockers for prevention and treatment of retinopathy of prematurity in preterm infants. *Cochrane Database Syst Rev*. 2018;3(3):CD011893. doi:10.1002/14651858.CD011893.pub2

13) Stritzke A, Kabra N, Kaur S, Robertson HL, Lodha A. Oral propranolol in prevention of severe retinopathy of prematurity: a systematic review and meta-analysis. *J Perinatol*. 2019;39(12):1584-1594. doi:10.1038/s41372-019-0503-x

14) Filippi L, Dal Monte M. A safety review of drugs used for the treatment of retinopathy of prematurity. *Expert Opin Drug Saf*. 2020;19(11):1409-1418. doi:10.1080/14740338.2020.1826927

一般向けサマリー

低出生体重児、新生児、出生後 5 週未満の乳児をさけて、プロプラノロール内服治療を開始し、生後 12～15 ヵ月未満の間に内服治療を終了することが望ましいです。月齢の早い時期に内服を開始した症例の方が、高い治療効果を得られやすい傾向があります。本剤の有益性が危険性を上回ると判断した場合に、担当医師と相談のうえ内服を開始・終了するべきで、治療中は患児の生活・健康状態に応じた適格な内服管理が必要です。特に早産児、低出生体重児の場合には厳重な監視体制が必要となります。

CQ２０：乳児血管腫に対する冷凍凝固法は有用か？	
推奨文： 熟練者が皮膚障害に十分注意しながら行うことを条件に選択肢にしても良い。	
推奨の強さ	２（弱い）
エビデンス	C （弱）

推奨作成の経過

1. CQ が重要な臨床課題である旨の背景

冷凍凝固療法は、安価で手技も比較的簡便であり、診察室で施行できる利点を有しており、実臨床では頻用されているが、その有用性について未だ定見が得られていないため、本 CQ での議論は重要である。

2. エビデンス評価

＜検索＞

系統的文献検索の結果、277 編（PubMed 207 編、医中誌 70 編）の文献が一次スクリーニングの対象となった。一次スクリーニングの結果、12 編（PubMed 6 編、医中誌 6 編）の文献が二次スクリーニングの対象となった。二次スクリーニングの結果、8 編（PubMed 5 編、医中誌 3 編）の文献を採用した。ハンドサーチによる文献検索の結果、1 編（PubMed 1 編）の文献を採用した。抽出された文献には後述のようにエキスパートオピニオンやガイドラインが 3 編、前向き試験が 1 編含まれていた。

＜評価＞

冷凍凝固療法は、ヨーロッパでのエキスパートグループや欧米のガイドラインに乳児血管腫の治療法の一つとして記載されている [1-3]。比較的エビデンスレベルの高い前向き比較試験として、Goelz らの報告においては、34 週以下で出生し、少なくとも 2 つ以上の乳児血管腫（直径＜10mm）の病変を有する新生児 13 名に対して、凍結療法（nitrogen-cooled cryo-contact therapy, NCCT、-196℃、接触時間：2～6 秒）を施行した 17 病変と無治療 17 病変を比較している [4]。NCCT 施行群では 13/17 病変、無治療群では 2/17 病変が主要評価項目（1～2 歳時に病変の消失、色素沈着軽度～なし、瘢痕形成なし）を満たした（$p < 0.001$）。有害事象は、NCCT 群は瘢痕 4/17 病変、無治療群は病変の残存 14/17 病変、外科切除後の瘢痕 1/17 病変であった。この結果より、乳児血管腫に対する凍結療法は早期消退や無治

療とした際の後遺症の予防に有用で、良好な整容的な結果が得られると結論づけている。

Reischle らは-32℃という比較的高温での冷却装置 KRYOMED を用いた凍結療法(10 秒×2 サイクル、4 週間間隔)の効果を、著効(病変の完全消失)、改善(血管腫病変が平坦な紅斑〜淡い紅斑を残すのみに消退)、改善なし(病変の改善傾向なし〜増大)の基準で判定した症例集積を報告している[5)]。11 例の局面型乳児血管腫では 6 例で著効、5 例で改善を示した。11 例の混合型乳児血管腫の表在病変は、6 例で著効、4 例で改善、1 例で改善なしであった。11 例の混合型乳児血管腫の皮下病変は、2 例で著効、7 例で改善、2 例で改善なしであった。2 例の皮下型乳児血管腫は、1 例が改善、1 例が改善なしであった。改善以上の効果を示した病変での平均治療回数は、局面型乳児血管腫では 2.2 回、混合型乳児血管腫では 5.8 回、皮下型乳児血管腫では 3 回であった。この結果より、-32℃とマイルドな凍結療法においても乳児血管腫に有効性を示すと記載している。

本邦においても八代らは、27 例の乳児血管腫病変(局面型 16 例、腫瘤型 9 例、皮下型 3 例)に対して、ドライアイス圧抵による冷凍凝固療法(3〜5 秒×1、1 ヵ月間隔)を施行し、治療開始後 3 ヵ月の時点で完全奏効 3 例(11%)、部分奏効 18 例(67%)と有効性を示し、副作用は全例で認められなかったと報告している[6)]。平野らは、15 例の乳児血管腫において全身麻酔下凍結装置を用いた凍結療法を行い、13 例で良好な結果を得たと報告しているが、2 例で副作用として瘢痕を生じている[7)]。越智らは、9 例の乳児血管腫において全身麻酔下凍結装置を用いた凍結療法を行い、5 例で消退、2 例でほぼ消退、不変 1 例、びらん・縮小 1 例であったと報告している。副作用としていずれも軽度の瘢痕を生じた[8)]。

＜統合＞

一方、報告により液体窒素、ドライアイス、用いた装置、圧抵(あるいは接触など)時間や回数など様々で、研究間の異質性は高いと判断し、量的統合を行って評価することはできなかった。

3. 益と害のバランス評価

以上、冷凍凝固の「益」に関わる要素として、Goelz らによる前向き比較試験において無治療病変と比較して有効性が示されている(ランダム化されておらず、また 34 週以下で出生し、少なくとも 2 つ以上の小さな病変という限界を有する)こと、症例集積はいずれも自然消退との比較ではないものの、一般に wait & see では 5 歳で完全消退に至る患者はおよそ半数程度とされることを考えると、冷凍凝固療法の有効性が示唆される[4,9)]。

一方、「害」の要素として比較的安全性が高く簡便であり、重篤な副作用は報告されていないものの、一般に水疱形成、瘢痕形成、さらには潰瘍化には十分注意する必要があると思われる。これらの点を勘案し、熟練者が慎重に行うことを条件に、当ガイドライン作成委員会のコンセンサスのもと推奨度を 2C とした。本ガイドラインは冷凍凝固療法を否定するものではないがエビデンスの蓄積が必要で、治療の必要な乳児血管腫症例に対しては、まず第一にプロプラノロール内服、ステロイドの内服・局所注射・外用などを検討することが必要と考える。

4. 患者の価値観・希望

患者の価値観・希望の多様性や不確実性について述べた文献はみられないが、副作用が少なく使用方法も簡便であることなどから治療の選択肢の一つとしては受け入れられると考える。

5. コスト評価、介入の外的妥当性評価

冷凍凝固療法は都道府県によっては保険適用となるため、患者負担は少ないと考えられる。

文献検索式

検索 DB:医中誌 Web
検索日:2021 年 1 月 9 日
検索式:
((((血管腫-イチゴ状/TH) or (乳児血管腫/TA) or ((乳児/TA or イチゴ/TA or いちご/TA or 苺/TA) and ((血管腫/TH or 血管腫/AL)))) and ((凍結/AL or 冷凍/TA) or ((ドライアイス/TH or ドライアイス/AL))))) and (DT=1980:2020 and PT=会議録除く)

検索 DB:PubMed
検索日:2021 年 3 月 4 日
検索式:
("hemangioma"[MeSH Terms] OR "hemangioma*"[Title/Abstract] OR "haemangioma*"[Title/Abstract]) AND ("cryosurgery"[MeSH Terms] OR "cryocontact"[Title/Abstract] OR "cryocontact"[Title/Abstract] OR "cryotherapy"[MeSH Terms] OR "cryotherap*"[Text Word]) AND ("Japanese"[Language] OR "English"[Language]) AND 1980/01/01:2020/12/31[Date - Publication]

文献

1) Hoeger PH, Harper JI, Baselga E, et al. Treatment of infantile haemangiomas: recommendations of a European expert group. *Eur J Pediatr*. 2015;174(7):855-865. doi:10.1007/s00431-015-2570-0
2) Grantzow R, Schmittenbecher P, Cremer H, et al. Hemangiomas in infancy and childhood. S 2k Guideline of the German Society of Dermatology with the working group Pediatric Dermatology together with the German Society for Pediatric Surgery and the German Society for Pediatric Medicine. *J Dtsch Dermatol Ges*. 2008;6(4):324-329. doi:10.1111/j.1610-0387.2008.06657.x
3) Frieden IJ, Eichenfield LF, Esterly NB, Geronemus R, Mallory SB. Guidelines of care for hemangiomas of infancy. American Academy of Dermatology Guidelines/Outcomes Committee. *J Am Acad Dermatol*. 1997;37(4):631-637. doi:10.1016/s0190-9622(97)70183-x
4) Goelz R, Moll M, Meisner C, Rocken M, Poets CF, Moehrle MC. Prospective controlled study to evaluate cryocontact therapy for infantile haemangioma in preterm infants. *Arch Dis Child Fetal Neonatal Ed*. 2014;99(4):F345-346. doi:10.1136/archdischild-2013-304577
5) Reischle S, Schuller-Petrovic S. Treatment of capillary hemangiomas of early childhood with a new method of cryosurgery. *J Am Acad Dermatol*. 2000;42(5 Pt 1):809-813. doi:10.1067/mjd.2000.103985
6) 八代浩，柴田真一，柳田邦治，臼田俊和．苺状血管腫に対する早期ドライアイス療法．*皮膚臨床*.

2003;45(12):1637-1639.
7) 平野敬八郎，蔵本新太郎，渡辺聖，中村博志，岩崎維和夫．小児苺状血管腫 Strawberry mark に対する積極的治療－凍結手術 Cryosurgery の適応について－．*小児外科*. 1995;27(6):710-718.
8) 越智五平，大川治夫，金子道夫，他．血管腫の非手術的治療 持続圧迫療法と凍結療法．*小児外科*. 1992;24(5):539-547.
9) Bowers RE, Graham EA, Tomlinson KM. The natural history of the strawberry nevus. *Arch Dermatol*. 1960;82(5):667-680. doi:10.1001/archderm.1960.01580050009002

一般向けサマリー

乳児血管腫の治療においてはプロプラノロールが第一選択となっておりますが、副作用や家庭環境などの事情で全ての症例で投与が可能というわけではなく、また頻度は少ないものの無効例も散見されます。他の選択肢や補助療法の充実も必要と考え、冷凍凝固療法を CQ として設定し、検討しました。

抽出した 12 文献のうち、比較的エビデンスの高い 1 編が有効性を示し、他のエビデンスレベルの低い論文でも同様の傾向が得られました。一方で明らかな副作用は記載されていませんが、一般に冷凍凝固療法では水疱形成、瘢痕形成、さらには潰瘍化に注意する必要があります。

これらの点を勘案し、当ガイドライン作成委員会のコンセンサスのもと、熟練者が皮膚障害に十分注意しながら行うことを条件に選択肢にしても良い、とすることとしました。

しかし、更なるエビデンスの蓄積が必要で、治療の必要な乳児血管腫症例に対してはまず第一にプロプラノロール内服、ステロイドの内服・局所注射・外用、レーザー治療などを検討することが必要と考えます。

CQ２１：乳児血管腫に対するプロプラノロール内服療法の注意すべき副作用と予防策は何か？	
推奨文： プロプラノロール療法の副作用は、低血圧、徐脈、気管支攣縮、睡眠障害、消化管異常、低血糖などがあり、時に重篤な後遺症を残す場合もあるため、注意が必要である。副作用は、低月齢（日齢 90 日未満）、低体重（5 kg未満）がリスク因子であり、より厳重なモニタリングなどが必要である可能性がある。治療前の心疾患スクリーニングとして、心電図、心超音波などの施行や血糖測定を行うことによる副作用の回避、予防を示したエビデンスは存在しなかった。しかし、総説などでもまとめられているように、高リスク症例などには入院での治療導入をすべきであり、かつ治療期間中は特に低血糖を起こさないよう、保護者に十分な教育が必要である。	
推奨の強さ	２（弱い）
エビデンス	D （非常に弱い）

推奨作成の経過

1. CQ が重要な臨床課題である旨の背景

スコープにおいて重要臨床課題③としても挙げたプロプラノロール内服療法が 2016 年に本邦で保険適用となり、第一選択薬となりつつあるが、その副作用対策については検討が必要である。CQ21 ではβ遮断薬であるプロプラノロールを乳児血管腫患者に投与した際に起こった副作用についてまとめ、どのような副作用が起こりえるか、死亡率、重篤な副作用の発現頻度などについて検討する。また副作用の予測のために行っている、治療前の胸部 X 線写真、心電図、ホルター心電図、心超音波、血液検査などの評価、治療開始時、増量前後のバイタルチェック、治療中のモニタリングによって、本当に副作用発現の予測が可能であるかどうか、さらに副作用を予防するために行っている内服時間や内服のタイミング、投与量設定について、その予防効果を検証し、最適な予防法について検討するとともに、不必要に行っている治療前評価、バイタルチェック、モニタリング、予防法がないかを検討することは、重要であると考える。

2. エビデンス評価

＜検索＞

系統的文献検索の結果、479 編（PubMed から 340 編、医中誌から 139 編）の文献が一次スクリーニン

グの対象となった。一次スクリーニングの結果、67 文献が抽出された。二次スクリーニングの結果、16 文献(邦文 1 編、欧文 15 編)を抽出した。海外からの報告、後向き研究、非盲検性、ランダム化割付なし、などの研究デザインの限界からこれらの文献のエビデンス評価は低いものとなり、エビデンスレベルは D(非常に弱い)と判断される。

＜評価＞

【副作用、有害事象の種類、頻度、その他】

乳児血管腫に対するプロプラノロール内服の副作用について、国内の市販後調査データとして、74 例(うち 64 例が 3 mg/kg/日、9 例が 2 mg/kg/日、1 例が 1 mg/kg/日内服)に使用され、末梢冷感が 1 例、喘息が 2 例、喘鳴が 1 例、下痢が 6 例、軟便が 1 例、蕁麻疹が 1 例、血圧低下が 1 例と報告された。重篤な副作用は報告されなかった(小関ら、2019)[1)]。

メタアナリシスも行われており、Yang ら(2019)は 18 件、1839 例の結果をまとめているが、451 件(24.52%)の有害事象(adverse event, AE)が発生していた[2)]。有害事象の内訳は、低血圧/徐脈 19 例、気管支攣縮 8 例、不眠 2 例、傾眠 13 例、睡眠障害 78 例、激越 45 例、下痢/食欲不振 79 例、嘔吐 52 例、便秘 31 例、気管支炎 68 例、四肢末梢冷感 29 例、その他 25 例であった。2 mg/kg/日までの中等量での AE 発生率は 3.6%であったが、3 mg/kg/日の高用量では 86.22%であった。

プロプラノロールがもたらす成長と発達への影響について、Moyakine ら(2016)は、前向き研究を計画し、82 例のプロプラノロール治療群を、同数の非投与群と 4 歳時点での成長と発達を比較検討した[3)]。成長と発達には有意な差を認めなかった。

【副作用、有害事象のリスク因子などの解析】

Ji ら(2018)は、3 施設、1260 例のプロプラノロール 2 mg/kg/日内服症例について、AE の頻度を後向きに検討、73%の非耐用 AE は治療開始 30 日以内に生じており、多変量解析の結果、低月齢(日齢 90 日未満)、低体重(5 kg 未満)がリスク因子であった[4)]。

基礎疾患のある児については、フランスの全国調査(Droitcourt ら、2018)で、なんらかの基礎疾患のある症例 269 例(うち 133 例は心疾患)において、11 例の心血管イベント(うち 9 例が伝導障害)が報告され、プロプラノロール内服により発生頻度が上がったと考えられた[5)]。

また、新生児について、哺乳間隔が 4～6 時間を超過しないようにする、哺乳後 30 分以内にプロプラノロール内服、頻回にバイタル、血糖を測定するなどの詳細な注意で内服を行ったところ、全 51 例中、13 例に下痢、11 例に睡眠障害、7 例に細気管支炎、6 例に徐脈、4 例に嘔吐、4 例に末梢冷感、3 例に低血圧、3 例に不機嫌、2 例に気管支過敏、2 例に便秘、1 例にウイルス性上気道炎の AE を生じた、と Ji らより報告された(2017)[6)]。重篤な副作用として、うち 2 例(下痢、気管支過敏)が投与中断、1 例(気管支過敏)が投与中止された。

【副作用の予防法、治療前の検査、治療中モニタリングについて】

治療前の心疾患スクリーニングの必要性の有無については、Flongia ら(2018)、Lund ら(2018)、

Yarbrough ら(2016)、Streicher ら(2016)、Raphael ら(2015)、Salice ら(2017)、 Hengst ら(2015)、Jacks ら(2015)、Song ら(2015)が(ホルター)心電図や心エコーの必要性について検討した[7-15]。治療前の異常所見により内服を行わなかった症例はなく、またそれらの症例で AE の頻度が上がることもなかった。そのため、心電図、心エコーの必要性は乏しいと考察されている。低血糖に関して、ルーチンの血糖測定の必要性や予防法の研究に関する文献は存在しない。

＜統合＞

以上をまとめると、プロプラノロール内服の有害事象として、低血糖、低血圧、末梢冷感、下痢、便秘、喘鳴などが報告されている。非耐用 AE の頻度は、治療開始 30 日以内に生じることが多く、低月齢(日齢 90 日未満)、低体重(5 kg 未満)がリスク因子である。心疾患などの基礎疾患のある症例において、心血管イベントの発生が多い。新生児への投与は特別な注意が必要であり、気管支過敏により中止を余儀なくされる場合もあるが、ほとんどが安全に行われる。治療前の心疾患スクリーニングは必要ないとの報告が多い一方、低血糖に関して検討された文献はない。

3. 益と害のバランス評価

本 CQ に関する益と害のバランスに関して述べる。プロプラノロールの副作用、AE に関しては、下痢など頻度の高いものから、循環器系の低血圧、徐脈、呼吸器系の気管支収縮、喘鳴、その他、低血糖などが挙げられる。これらは全て患者にとって好ましくない効果(害)であり、時に後遺症や死亡に繋がる危険性もある。一方で、臨床的にはこれらのうち、後遺症に繋がる重篤な副作用として低血糖が挙げられるが、その頻度は必ずしも高くない。また低血糖を予防する内服方法や治療中の感染症など低血糖リスクの際に休薬するなどの適切な指導、対処を行っていれば、未然に防げるだろうと考えられている。低頻度の副作用を恐れすぎることによって、治療が必要な乳児血管腫が治療されないことは患者にとっては不利益であり(害)、逆に副作用の頻度やリスク因子を明らかにすることは患者にとって重要(益)である。その予防法を行い、副作用を回避できることは患者にとって利益であるが、逆に不必要な治療前検査、治療中モニタリングを行うことは、患者にとっては好ましくないことである(害)。本 CQ の推奨の強さを評価するにあたり、これらの益と害のバランスを考慮しなければならない。

4. 患者の価値観と希望

内服による副作用を回避することは患者の価値観、希望に一致すると考えられる。不必要な予防法、治療前検査、治療中モニタリングについては、異常が無いということを証明するという意味では、不必要であるという理由のみでは片づけられないものであり、患者の安心感、不安を取り除くとも考えられる。これについては、患者の価値観、希望に一致するとは必ずしも言えない。

5. コスト評価、介入の外的妥当性評価

プロプラノロール療法、およびそれに付随した治療前の評価、検査などはいずれも保険診療であり、また医療経済的にも大きな負担があるものではない。

6. その他

予防法については、高いエビデンスを見出せる文献は認めなかったが、推奨される投与法や患者への教育については、Patel ら(2014)は、How should propranolol be initiated for infantile hemangiomas と題した総説で、次の様に述べているため、参考に提示する[16)]。

・治療前のルーチン検査として心エコーを行う必要はない（単純型乳児血管腫に心奇形を合併することは考えにくいため）。

・心電図は年齢相当の基準値を下回る心拍数を認めた例および先天性心疾患や不整脈の家族歴を有する例に推奨されている。PHACES 症候群では頭部および大動脈弓を MRI で評価することが推奨されている。

・生後 8 週未満、適切な社会支援不足、循環・呼吸・糖代謝の合併症がある例などでは入院して治療開始することを推奨されている。入院例では 1 mg/kg から開始し、投与後 1、2 時間の血圧と心拍数を評価し、3 回投与して問題なければ 2 mg/kg に漸増し、2 時間経過して問題なければ退院として良い。

・生後 48 週以上、社会支援あり、合併症なし例に関しては経験を有する医師のもと外来で開始してもよい。外来で開始する際も初回投与後 1、2 時間は血圧と心拍のモニタリングを行い問題なければ帰宅して良い。3〜7 日で漸増することとする。

・副作用について（低血圧、徐脈、低血糖、喘鳴）、適切な投与間隔についてなど、保護者の教育が重要である。

文献検索式

検索 DB：医中誌 Web
検索日：2021 年 1 月 9 日
検索式：
((((血管腫−イチゴ状/TH) or (乳児血管腫/TA) or ((乳児/TA or イチゴ/TA or いちご/TA or 苺/TA) and ((血管腫/TH or 血管腫/AL)))) and ((Propranolol/TH or プロプラノロール/AL)))) and (DT=1980:2020 and PT=会議録除く)

検索 DB：PubMed
検索日：2021 年 4 月 29 日
検索式：
((″infant*″[Text Word] AND ″hemangioma″[MeSH Terms]) OR (″infantile hemangioma*″[Title/Abstract] OR ″infantile haemangioma*″[Title/Abstract] OR ″strawberry hemangioma*″[Title/Abstract] OR ″strawberry haemangioma*″[Title/Abstract] OR ″hemangioma, capillary″[MeSH Terms] OR ″capillary hemangioma*″[Title/Abstract] OR ″capillary haemangioma*″[Title/Abstract] OR ″birthmark″[Title/Abstract])) AND ″Propranolol″[Text Word] AND (″adverse effects″[MeSH Subheading] OR (″Hypoglycemia″[MeSH Terms:noexp] OR ″Hypoglycemia″[Title/Abstract]) OR ″chemically induced″[MeSH Subheading] OR (″prevention and control″[MeSH Subheading] AND ″prevention and control″[MeSH Subheading]) OR ″prevent*″[Title/Abstract] OR ″side effect*″[Title/Abstract]) AND (″English″[Language] OR ″Japanese″[Language]) AND 1980/01/01:2020/12/31[Date − Publication]

文献

1) 小関道夫，馬場直子，坂下祐子，可児毅，松井慶太，佐々木了．乳児血管腫に対するヘマンジオルシロップ小児用 0.375%の有効性と安全性の検討－特定使用成績調査の中間報告－．*日小児皮会誌*. 2019;38(2):97-105.

2) Yang H, Hu DL, Shu Q, Guo XD. Efficacy and adverse effects of oral propranolol in infantile hemangioma: a meta-analysis of comparative studies. *World J Pediatr*. 2019;15(6):546-558. doi:10.1007/s12519-019-00285-9

3) Moyakine AV, Kerstjens JM, Spillekom-van Koulil S, van der Vleuten CJ. Propranolol treatment of infantile hemangioma (IH) is not associated with developmental risk or growth impairment at age 4 years. *J Am Acad Dermatol*. 2016;75(1):59-63 e51. doi:10.1016/j.jaad.2016.02.1218

4) Ji Y, Chen S, Wang Q, et al. Intolerable side effects during propranolol therapy for infantile hemangioma: frequency, risk factors and management. *Sci Rep*. 2018;8(1):4264. doi:10.1038/s41598-018-22787-8

5) Droitcourt C, Kerbrat S, Rault C, et al. Safety of oral propranolol for infantile hemangioma. *Pediatrics*. 2018;141(6):e20173783. doi:10.1542/peds.2017-3783

6) Ji Y, Chen S, Xiang B, Yang Y, Qiu L. Safety and tolerance of propranolol in neonates with severe infantile hemangiomas: a prospective study. *Sci Rep*. 2017;7(1):1503. doi:10.1038/s41598-017-01321-2

7) Frongia G, Byeon JO, Arnold R, Mehrabi A, Gunther P. Cardiac diagnostics before oral propranolol therapy in infantile hemangioma: retrospective evaluation of 234 infants. *World J Pediatr*. 2018;14(3):254-258. doi:10.1007/s12519-018-0137-7

8) Lund EB, Chamlin SL, Mancini AJ. Utility of routine electrocardiographic screening before initiation of propranolol for infantile hemangiomas. *Pediatr Dermatol*. 2018;35(4):e233-e234. doi:10.1111/pde.13508

9) Yarbrough KB, Tollefson MM, Krol AL, Leitenberger SL, Mann JA, MacArthur CJ. Is routine electrocardiography necessary before initiation of propranolol for treatment of infantile hemangiomas? *Pediatr Dermatol*. 2016;33(6):615-620. doi:10.1111/pde.12972

10) Streicher JL, Riley EB, Castelo-Soccio LA. Reevaluating the need for electrocardiograms prior to initiation of treatment with propranolol for infantile hemangiomas. *JAMA Pediatr*. 2016;170(9):906-907. doi:10.1001/jamapediatrics.2016.0824

11) Raphael MF, Breugem CC, Vlasveld FA, et al. Is cardiovascular evaluation necessary prior to and during beta-blocker therapy for infantile hemangiomas?: a cohort study. *J Am Acad Dermatol*. 2015;72(3):465-472. doi:10.1016/j.jaad.2014.12.019

12) Salice P, Giovanni Bianchetti M, Giavarini A, et al. Cardiovascular profile of propranolol after multiple dosing in infantile hemangioma. *Pharmacology*. 2017;99(1-2):75-78. doi:10.1159/000450755

13) Hengst M, Oelert M, Hoeger PH. Blood pressure monitoring during the induction and maintenance period of propranolol therapy for complicated infantile hemangiomas: a prospective study of 109 infants. *Pediatr Dermatol*. 2015;32(6):802-807. doi:10.1111/pde.12681
14) Jacks SK, Kertesz NJ, Witman PM, Fernandez Faith E. Experience with Holter monitoring during propranolol therapy for infantile hemangiomas. *J Am Acad Dermatol*. 2015;73(2):255-257. doi:10.1016/j.jaad.2015.05.015
15) Song H, Shi H, Zhang X, et al. Safety profile of a divided dose of propranolol for heart rate in children with infantile haemangioma during 16 weeks of treatment. *Br J Dermatol*. 2015;172(2):444-449. doi:10.1111/bjd.13250
16) Patel NJ, Bauman NM. How should propranolol be initiated for infantile hemangiomas: inpatient versus outpatient? *Laryngoscope*. 2014;124(6):1279-1281. doi:10.1002/lary.24363

一般向けサマリー

乳児血管腫に対するプロプラノロール内服療法の副作用は、これまでに低血圧、徐脈、気管支攣縮の他、下痢、食欲不振、嘔吐、低血糖、不眠、傾眠、睡眠障害、興奮、四肢末梢冷感などが報告されています。また中等量(2 mg/kg/日)の方が、高用量(3 mg/kg/日)よりも副作用が少ない可能性があります。特に低月齢(日齢 90 日未満)、低体重(5 kg 未満)、基礎疾患のある患者での発生頻度は高くなる可能性があり、注意が必要です。

低血圧、徐脈などの副作用の予防のため、治療前に心電図、心エコーを行うことや、低血糖予測のために血糖測定が有用であるという報告はありませんでしたが、まだ十分な検討であるとは言えません。プロプラノロール内服療法のほとんどが安全に行われますが、リスクのある症例には慎重に投与し、重篤な副作用を発生しないように適切な対処、予防法を心がけることが重要です。

CQ２２：青色ゴムまり様母斑症候群（Blue rubber bleb nevus 症候群）を疑った患児には、どのような消化管検査が有用か？また、いつから検査を開始したらよいのか？	
推奨文： 血液検査や便潜血検査によるスクリーニングを、できるだけ早期から行うことを推奨する。消化管出血が疑われた場合、小児例での出血源の同定には内視鏡検査や Tc-99m 標識赤血球シンチグラフィー、SPECT-CT 検査の有用性が報告されている。スクリーニングで異常がなく、本症の診断や将来の出血リスク評価のための消化管病変の検索を行う場合、その時期に一定の基準はない。過去の報告において消化管病変を検出し得た検査の中では、CT や MRI が比較的低侵襲にかつ早期から施行できる可能性がある。	
推奨の強さ	２（弱い）
エビデンス	D （非常に弱い）

推奨作成の経過

1. CQ が重要な臨床課題である旨の背景

青色ゴムまり様母斑症候群(blue rubber bleb nevus 症候群、Bean 症候群)における消化管病変は、全ての消化管にみられるため、特に小腸に出現する頻度が高く検査で発見しにくい。小児ではさらに検査の施行が難しくなるため、重要な CQ である。

2. エビデンス評価

＜検索＞

系統的文献検索の結果、197 編（PubMed 153 編、医中誌 44 編）の文献が一次スクリーニングの対象となった。一次スクリーニングの結果、37 編（PubMed 35 編、医中誌 2 編）の文献が二次スクリーニングの対象となった。二次スクリーニングの結果、28 編（PubMed 27 編、医中誌 1 編）の文献を採用した。抽出された文献には後述のようにすべて症例報告もしくは症例集積であった。

＜評価＞

極めて稀な疾患であるため、症例報告や総論的な文献が中心であり、CQ に対応するような、多数例において各検査の感度・特異度を検討した臨床研究は報告されていない。このため、主に小児例の症例報告の中から消化管病変を発見するのに有用であった検査を調査した。

消化管病変に対して有用な検査として血液検査、CT、MRI、腹部超音波、上下部消化管内視鏡検査、シングル／ダブルバルーン内視鏡、超音波内視鏡検査、カプセル内視鏡、CT enterography、小腸造影、 テクネチウム(technetium, Tc)-99m 標識赤血球シンチグラフィー、Tc-99m 標識赤血球 SPECT-CT 検査などが報告されている[1-28]。

特に小腸病変は従来の内視鏡では観察しにくいが、上下部消化管内視鏡検査のほか、シングル／ダブルバルーン内視鏡、カプセル内視鏡、CT enterography、CT、MRI などの有用性が報告されている。

検査を開始すべき時期に関しての明確な基準はない。しかしながら、生後すぐに消化管出血をきたした新生児例が報告されており[7]、本症を疑った際にはできるだけ早期の検査が望ましい。乳幼児では侵襲的な検査は難しいが、血液検査(貧血・消費性凝固障害の有無)や便潜血検査は実施可能である[8,12,13,17,20,22,23,26]。

消化管出血が疑われた場合には、内視鏡検査、特にダブルバルーン内視鏡やカプセル内視鏡および Tc-99m 標識赤血球シンチグラフィー、Tc-99m 標識赤血球 SPECT-CT 検査などが小児例での出血源の同定に有用であったと報告されている[2,5,8,9,11,20,26,27]。

スクリーニング検査で異常がなく、緊急性はないものの本症の診断や将来の出血リスク評価のための消化管病変の検索を行う場合、その時期について一定の基準はなく各施設で状況は異なると思われる。上記の検査の中では CT や MRI、超音波検査が比較的低侵襲にかつ早期から施行できる可能性があるため、本症を疑った際にはまず試みてよい検査であると考える[6,10,17,20,22,25,28]。

これらの検査で病変を検出できなかった例も報告されているが[12,15,22,27]、その他の上記の消化管病変の検査は、検査に耐え得る年齢に達した時点で必要性を考慮する。

＜統合＞

研究デザインが同じで、PICO の各項目の類似性が高いと言える複数の論文がなかったため、論文を組み合わせて分析するメタアナリシスは行わなかった。ほとんどが症例集積であるためエビデンス総体としては低いと判断する。

3. 益と害のバランス評価

以上のような検査の「益」に関わる要素として、予後に影響し得る合併症である消化管出血を早期検出できる。一方、「害」の要素として侵襲が高い検査もあり、本疾患に特異的な合併症の増加は報告されていないものの、十分注意する必要があると思われる。これらを勘案し、当ガイドライン作成委員会のコンセンサスのもと推奨度を 2D とした。

4. 患者の価値観・希望

患者の価値観・希望の多様性や不確実性について述べた文献はみられないが、侵襲的な検査については、価値観や好みの不確実性は大きい。

5. コスト評価、介入の外的妥当性評価

多くの検査は保険適用となっており、患者負担は少ないと考える。

文献検索式

検索 DB:医中誌 Web
検索日:2021 年 2 月 23 日
検索式:
("Blue rubber bleb"/AL or "Blue Rubber Bleb Nevus 症候群"/TH or 青色ゴムまり/TA or bean 症候群/TA or "bean syndrome"/TA) and (消化器系診断/TH or ((消化器/TA or 消化管/TA) and (診断/TA or 検査/TA or 内視鏡/TA or SH=診断的利用,診断,画像診断))) and LA=日本語,英語 and PT=会議録除く and CK=ヒト and DT=1980:2020

検索 DB:PubMed
検索日:2021 年 2 月 27 日
検索式:
("Blue rubber bleb nevus syndrome"[Supplementary Concept] OR "blue rubber bleb"[Text Word] OR "bean syndrome"[Text Word]) AND ("diagnostic techniques, digestive system"[MeSH Terms] OR (("gastrointestinal"[Text Word] OR "digestive"[Text Word]) AND ("endoscopy"[Text Word] OR "diagnosis"[Text Word]))) AND "humans"[MeSH Terms] AND ("English"[Language] OR "Japanese"[Language]) AND 1980/01/01:2020/12/31[Date - Publication]

文献

1) Place RJ. Blue rubber bleb nevus syndrome: a case report with long-term follow-up. *Mil Med*. 2001;166(8):728-730.
2) De Bona M, Bellumat A, De Boni M. Capsule endoscopy for the diagnosis and follow-up of blue rubber bleb nevus syndrome. *Dig Liver Dis*. 2005;37(6):451-453. doi:10.1016/j.dld.2004.12.014
3) Certo M, Lopes L, Ramada J. Blue rubber bleb nevus syndrome: manifestations at computed tomography. *Acta Radiol*. 2007;48(9):962-966. doi:10.1080/02841850701477702
4) Kopácová M, Tachecí I, Koudelka J, Králová M, Rejchrt S, Bures J. A new approach to blue rubber bleb nevus syndrome: the role of capsule endoscopy and intra-operative enteroscopy. *Pediatr Surg Int*. 2007;23(7):693-697. doi:10.1007/s00383-006-1843-0
5) Yarlagadda R, Menda Y, Graham MM. Tc-99m red blood cell imaging in a patient with blue rubber bleb nevus syndrome. *Clin Nucl Med*. 2008;33(5):374-376. doi:10.1097/RLU.0b013e31816a78e3
6) Mechri M, Soyer P, Boudiaf M, Duchat F, Hamzi L, Rymer R. Small bowel involvement in blue rubber bleb nevus syndrome: MR imaging features. *Abdom Imaging*. 2009;34(4):448-451. doi:10.1007/s00261-008-9395-5
7) Hansen LF, Wewer V, Pedersen SA, Matzen P, Paerregaard A. Severe blue rubber bleb nevus syndrome in a neonate. *Eur J Pediatr Surg*. 2009;19(1):47-49. doi:10.1055/s-2008-1038367
8) Agnese M, Cipolletta L, Bianco MA, Quitadamo P, Miele E, Staiano A. Blue rubber bleb nevus syndrome. *Acta Paediatr*. 2010;99(4):632-635. doi:10.1111/j.1651-2227.2009.01608.x
9) Thomson M, Venkatesh K, Elmalik K, van der Veer W, Jaacobs M. Double balloon enteroscopy in children: diagnosis, treatment, and safety. *World J Gastroenterol*. 2010;16(1):56-62.

doi:10.3748/wjg.v16.i1.56

10) Senturk S, Bilici A, Miroglu TC, Bilek SU. Blue rubber bleb nevus syndrome: imaging of small bowel lesions with peroral CT enterography. *Abdom Imaging*. 2011;36(5):520-523. doi:10.1007/s00261-010-9663-z

11) Das KJ, Sharma P, Naswa N, et al. Hybrid SPECT-CT with 99mTc-labeled red blood cell in a case of blue rubber bleb nevus syndrome: added value over planar scintigraphy. *Diagn Interv Radiol*. 2013;19(1):41-43. doi:10.4261/1305-3825.DIR.5811-12.2

12) Sangwan A, Kaur S, Jain VK, Dayal S. Blue rubber bleb nevus syndrome: a rare multisystem affliction. *Dermatol Online J*. 2015;21(7):13030/qt13036m48434g. doi:10.5070/D3217028119

13) Doi T, Masumoto N, Sonoda M, Nakayama H, Mizuno Y. Blue rubber bleb nevus syndrome with knee joint disorder. *Pediatr Int*. 2016;58(8):740-743. doi:10.1111/ped.12929

14) Lybecker MB, Stawowy M, Clausen N. Blue rubber bleb naevus syndrome: a rare cause of chronic occult blood loss and iron deficiency anaemia. *BMJ Case Rep*. 2016;2016:bcr2016216963. doi:10.1136/bcr-2016-216963

15) Singal A, Vohra S, Sharma R, Bhatt S. Blue rubber bleb nevus syndrome with musculo-skeletal involvement and pulmonary stenosis. *Indian Pediatr*. 2016;53(6):525-527. doi:10.1007/s13312-016-0884-2

16) Chen W, Chen H, Shan G, et al. Blue rubber bleb nevus syndrome: our experience and new endoscopic management. *Medicine (Baltimore)*. 2017;96(33):e7792. doi:10.1097/MD.0000000000007792

17) Gildener-Leapman JR, Rosenberg JB, Barmettler A. Proptosis reduction using sirolimus in a child with an orbital vascular malformation and blue rubber bleb nevus syndrome. *Ophthalmic Plast Reconstr Surg*. 2017;33(3S Suppl 1):S143-S146. doi:10.1097/IOP.0000000000000692

18) Wu C, Tan Q, Zhang Q, Hu B. Successful endoscopic resection of blue rubber bleb nevus syndrome in the stomach using a snare. *Am J Gastroenterol*. 2017;112(10):1494. doi:10.1038/ajg.2017.169

19) 永藪和也，富山英紀，内山和久．イレウス・小腸穿孔のため緊急手術を要した青色ゴムまり様母斑症候群の 1 例．*日小外会誌*. 2018;54(7):1384-1387. doi:10.11164/jjsps.54.7_1384

20) Chen SM, Tsao TF, Lee HL. A rare cause of chronic anemia and recurrent bowel obstruction. *Gastroenterology*. 2018;154(3):e4-e7. doi:10.1053/j.gastro.2017.05.025

21) Gu Z, Wang Y, Lin K, et al. Magnetically controlled capsule endoscopy in children: a single-center, retrospective cohort study. *J Pediatr Gastroenterol Nutr*. 2019;69(1):13-17. doi:10.1097/MPG.0000000000002292

22) Isoldi S, Belsha D, Yeop I, et al. Diagnosis and management of children with blue rubber bleb nevus syndrome: a multi-center case series. *Dig Liver Dis*. 2019;51(11):1537-1546. doi:10.1016/j.dld.2019.04.020

23) Li A, Chen FX, Li YQ. An unusual cause of recurrent melena. *Gastroenterology*. 2019;157(2):311-312. doi:10.1053/j.gastro.2019.04.009
24) Malafaia MC, Heissat S, Jacob P, et al. Blue rubber bleb nevus syndrome: endoscopic treatment with sclerotherapy during double-balloon enteroscopy in a 9-year-old boy. *Endoscopy*. 2019;51(5):E98-E100. doi:10.1055/a-0840-3214
25) Yokoyama M, Ozeki M, Nozawa A, Usui N, Fukao T. Low-dose sirolimus for a patient with blue rubber bleb nevus syndrome. *Pediatr Int*. 2020;62(1):112-113. doi:10.1111/ped.14059
26) Kumei T, Toya Y, Shiohata T, et al. Gastrointestinal: Endoscopic injection sclerotherapy for duodenal vascular malformation in blue rubber bleb nevus syndrome. *J Gastroenterol Hepatol*. 2019;34(6):963. doi:10.1111/jgh.14590
27) Tang X, Gao J, Yang X, Guo X. A 10-year delayed diagnosis of blue rubber bleb nevus syndrome characterized by refractory iron-deficiency anemia: a case report and literature review. *Medicine (Baltimore)*. 2018;97(22):e10873. doi:10.1097/MD.0000000000010873
28) Romo Muñoz MI, Bueno A, De La Torre C, et al. Surgical emergencies in intestinal venous malformations. *Eur J Pediatr Surg*. 2018;28(1):101-104. doi:10.1055/s-0037-1606846

一般向けサマリー

青色ゴムまり様母斑症候群(Blue rubber bleb nevus 症候群)は全身の皮膚および消化管を中心とした内臓に静脈奇形が起こる病気です。消化管、つまり胃や小腸、大腸などからの出血が問題になることがあります。

この病気の可能性は、乳幼児期～小児期に最初に疑われることが多いです。その場合、診断に重要かつ最も注意すべき臓器病変である消化管の静脈奇形について、どこまでの侵襲的な検査が許容されるのか、またそのタイミングはいつにすべきか、日常診療では悩ましいことが多いため、CQ として設定し検討しました。

抽出した 28 文献はいずれもエビデンスレベルが低いものばかりではありますが、血液検査、CT、MRI、腹部超音波、上下部消化管内視鏡検査、シングル／ダブルバルーン内視鏡、超音波内視鏡検査、カプセル内視鏡、CT enterography、小腸造影、Tc-99m 標識赤血球シンチグラフィー、さらには Tc-99m 標識赤血球 SPECT-CT 検査の有用性を報告しています。また、生後すぐに消化管出血をきたした新生児例が報告されています。検査による大きな合併症は記載されていませんでした。

これらの点を勘案し、当ガイドライン作成委員会のコンセンサスのもと、「血液検査や便潜血検査によるスクリーニングを、できるだけ早期から行うことを推奨する。消化管出血が疑われた場合、小児例での出血源の同定には内視鏡検査や Tc-99m 標識赤血球シンチグラフィー、SPECT-CT 検査の有用性が報告されている。スクリーニングで異常がなく、本症の診断や将来の出血リスク評価のための消化管病変の検索を行う場合、その時期に一定の基準はない。過去の報告において消化管病変を検出し得た検査の中では、超音波検査、CT や MRI が比較的低侵襲にかつ早期から施行できる可能性がある。」

と推奨することとしました。

超音波検査、CT や MRI で病変を検出できなかった例も報告されていますが、その他の上記の消化管病変の検査は、検査に耐え得る年齢に達した時点で必要性を考慮することになると思われます。

CQ２３：クリッペル・トレノネー症候群のフォローアップに有用な検査は何か？	
推奨文： クリッペル・トレノネー症候群では簡便で非侵襲的であることから超音波やMRIがフォローアップに有用な検査である。血液凝固異常を伴う症例においては採血検査を行い、特にDダイマーが高値である場合には肺高血圧の可能性も念頭に心臓超音波検査を行うことも推奨される。脚長差のフォローのために単純X線撮影検査を行うことも推奨される。	
推奨の強さ	２（弱い）
エビデンス	D （非常に弱い）

推奨作成の経過

1. CQ が重要な臨床課題である旨の背景

クリッペル・トレノネー症候群（Klippel-Trenaunay syndrome, KTS）は患肢の骨軟部組織の過成長と低流速の血管奇形を伴う中胚葉系の疾患である。その他にも深部静脈血栓症、肺塞栓症、慢性凝固異常などの合併症を伴うことがある。治療介入の必要性は症状によるが、疾患の程度や病勢にはばらつきがある。そこで当疾患に対する適切な検査についてのエビデンスを整理することを重要臨床課題として取り上げた。

介入項目としては採血（血算、生化学、凝固）、単純レントゲン検査、四肢周径の計測、単純 MRI、造影 MRI、単純 CT、造影 CT、超音波検査、血管造影検査を取り上げた。

2. エビデンス評価

＜検索＞

系統的文献検索の結果、247 編（PubMed 171 編、医中誌 76 編）の文献が一次スクリーニングの対象となった。一次スクリーニングの結果、48 編（PubMed 43 編、医中誌 5 編）の文献が二次スクリーニングの対象となった。二次スクリーニングの結果、17 編（PubMed 16 編、医中誌 1 編）の文献を採用した。うち総説論文が 9 編、症例報告が 3 編、症例集積が 5 編であった。

＜評価＞

定性的システマティックレビューの結果、「CQ23：クリッペル・トレノネー症候群のフォローアップに有用な検査は何か？」に着目したランダム化比較試験の報告はなかった。

フォローアップ検査の有用性について記載した報告はなく、症例報告、症例集積及び総説論文の中で施行されている検査について以下にまとめた。

超音波検査は静脈やリンパ管奇形の局所評価および深部静脈における血栓形成の評価、急性疼痛の評価に施行されている[1)]。静脈血栓にはMR angiographyよりも超音波検査が有用であると述べられている[2)]。血栓形成のスクリーニングには超音波検査に加えCTを用いる文献[3)]や静脈造影の有用性を述べている文献[4)]がみられた。また、四肢間の50%以上の動脈血流差は将来的な四肢長差の予測に役立つとされ、1歳以上のKTSの患者には、定期的な超音波検査が推奨されている[5)]。硬化療法後のフォローに超音波検査を施行している文献もみられた[6)]。

レントゲン検査は下肢長差のフォローに主に施行されているが、下肢長差については、CTでの評価も施行される。脚長差治療介入時期の判断のための単純レントゲン及びCTの必要性が述べられていた[7)]。単純レントゲン検査は、2歳以降から骨成長が止まるまでの間、1年に1回撮像することが望ましい[5)]とする一方で、1.5 cm以上の脚長差がある場合には年1回のフォローを推奨する文献もみられた[8,9)]。脚長差に加え、超音波ドップラー検査などで左右差があれば動脈造影を行う文献[10)]もあった。

MRIは診断とフォローを目的とする検査として取り上げられている。術前評価にMRIは必須[2)]とし、フォローにもMRIが有用としている[9,11)]。腹腔内や骨盤内の病変の描出には有用とされている[4)]。またMR venographyによる血管のスクリーニング検査の重要性を述べている[5,12)]。リンパ浮腫との鑑別が難しい症例ではMRI及びリンパシンチグラフィーが有用とする報告もみられた[13)]。

KTSにおける限局性血管内凝固障害(localized intravascular coagulopathy, LIC)のフォローには、Dダイマーとフィブリノーゲンが利用されている。Dダイマーの上昇がKTSとパークスウェーバー症候群の鑑別に有用とされている[14)]。KTSに第Ⅷ因子及びフィブリノーゲンの欠損のヘテロ接合体を合併する疾患の報告[15)]があり、凝固機能のスクリーニングの重要性を示唆している。小児例では凝固異常に加えて貧血の有無の検索も重要である[12)]。肺高血圧症の評価のためDダイマーや心臓超音波検査が推奨されている[16,17)]。

＜統合＞

研究デザインが同じで、PICOの各項目の類似性が高いと言える複数の論文がなかったため、論文を組み合わせて分析するメタアナリシスは行わなかった。症例報告、症例集積及び総説論文であるためエビデンス総体としては低いと判断する。

3. 益と害のバランス評価

介入検討項目がフォローアップを目的とした検査であるため、検査の結果に関わらず患者にとって益であり、害となるものはないと考える。害を挙げるとすれば CT 撮影による被ばく線量であるが、CT 撮影

検査の優先順位は低く、施行頻度も多くはないと考える。

4. 患者の価値観・希望

特に小児例では家族の不安の訴えが強いため、適切な時期に検査を行うことは患者及び患者家族の価値観・希望に一致すると考える。どの検査を行うか、どの程度の頻度で行うかに関しては医療者による医学的な評価に基づいた見解と患者及び患者家族の価値観や希望に不一致を認めることも考え得る。

5. コスト評価、介入の外的妥当性評価

上記に列挙された検査は、フォローアップを目的としており頻回な検査を前提としておらず、かつ保険診療であるため、患者負担・医療経済にとって大きな負担となるものではない。

文献検索式

検索 DB:医中誌 Web
検索日:2021 年 1 月 10 日
検索式:
(((((((血管奇形/TH) or (血管奇形/TA) or (脈管奇形/TA)) and (混合型/TA)) or (Klippel-Trenaunay/AL) or (@血管奇形/TH))) and (SH=診断的利用,診断,画像診断,X 線診断,放射性核種診断,超音波診断)) or (((((血管奇形/TH) or (血管奇形/TA) or (脈管奇形/TA)) and (混合型/TA)) or (Klippel-Trenaunay/AL) or (@血管奇形/TH)) and (検査/AL))) and ((追跡研究/TH or フォロー/TA) or (予後/TH or 予後/TA) or (患者管理/TH)))) and (DT=1980:2020 and PT=会議録除く)

検索 DB:PubMed
検索日:2021 年 1 月 11 日
検索式:
("Klippel-Trenaunay-Weber Syndrome"[MeSH Terms] OR "Klippel-Trenaunay"[Title] OR ("vascular malformation*"[Title/Abstract] AND "combined"[Title/Abstract])) AND ("Diagnostic Imaging"[MeSH Terms] OR "diagnosis"[MeSH Subheading]) AND ("management"[Title/Abstract] OR "follow-up"[Text Word]) AND ("English"[Language] OR "Japanese"[Language]) AND 1980/01/01:2020/12/31[Date - Publication]

文献

1) Johnson CM, Navarro OM. Clinical and sonographic features of pediatric soft-tissue vascular anomalies part 2: vascular malformations. *Pediatr Radiol*. 2017;47(9):1196-1208. doi:10.1007/s00247-017-3906-x
2) Alwalid O, Makamure J, Cheng QG, et al. Radiological aspect of Klippel-Trénaunay syndrome: a case series with review of literature. *Curr Med Sci*. 2018;38(5):925-931. doi:10.1007/s11596-018-1964-4
3) Pandita A, Panghal A, Gupta G, Naranje KM. Overgrowth syndrome in neonates: a rare case series with a review of the literature. *BMJ Case Rep*. 2019;12(1):e225640. doi:10.1136/bcr-2018-225640

4) Jacob AG, Driscoll DJ, Shaughnessy WJ, Stanson AW, Clay RP, Gloviczki P. Klippel-Trénaunay syndrome: spectrum and management. *Mayo Clin Proc*. 1998;73(1):28-36. doi:10.1016/S0025-6196(11)63615-X
5) Redondo P, Aguado L, Martínez-Cuesta A. Diagnosis and management of extensive vascular malformations of the lower limb: part II. Systemic repercussions [corrected], diagnosis, and treatment. *J Am Acad Dermatol*. 2011;65(5):909-923; quiz 924. doi:10.1016/j.jaad.2011.03.009
6) Lee BB, Baumgartner I, Berlien P, et al. Diagnosis and treatment of venous malformations. Consensus document of the International Union of Phlebology (IUP): updated 2013. *Int Angiol*. 2015;34(2):97-149.
7) Capraro PA, Fisher J, Hammond DC, Grossman JA. Klippel-Trenaunay syndrome. *Plast Reconstr Surg*. 2002;109(6):2052-2060; quiz 2061-2052. doi:10.1097/00006534-200205000-00041
8) Lobo-Mueller E, Amaral JG, Babyn PS, Wang Q, John P. Complex combined vascular malformations and vascular malformation syndromes affecting the extremities in children. *Semin Musculoskelet Radiol*. 2009;13(3):255-276. doi:10.1055/s-0029-1237692
9) Azizkhan RG. Complex vascular anomalies. *Pediatr Surg Int*. 2013;29(10):1023-1038. doi:10.1007/s00383-013-3393-6
10) al-Salman MM. Klippel-Trénaunay syndrome: clinical features, complications, and management. *Surg Today*. 1997;27(8):735-740. doi:10.1007/BF02384987
11) Ranieri M, Wohlgemuth W, Müller-Wille R, et al. Vascular malformations of upper and lower extremity - from radiological interventional therapy to surgical soft tissue reconstruction - an interdisciplinary treatment. *Clin Hemorheol Microcirc*. 2017;67(3-4):355-372. doi:10.3233/CH-179216
12) Kulungowski AM, Fishman SJ. Management of combined vascular malformations. *Clin Plast Surg*. 2011;38(1):107-120. doi:10.1016/j.cps.2010.08.009
13) Schook CC, Mulliken JB, Fishman SJ, Alomari AI, Grant FD, Greene AK. Differential diagnosis of lower extremity enlargement in pediatric patients referred with a diagnosis of lymphedema. *Plast Reconstr Surg*. 2011;127(4):1571-1581. doi:10.1097/PRS.0b013e31820a64f3
14) Dompmartin A, Ballieux F, Thibon P, et al. Elevated D-dimer level in the differential diagnosis of venous malformations. *Arch Dermatol*. 2009;145(11):1239-1244. doi:10.1001/archdermatol.2009.296
15) Karakayali F, Basaran C, Soy Ebru A, et al. Klippel-Trenaunay 症候群患者の自然脾破裂と腹直筋鞘血腫:1 症例報告(Spontaneous spleen rupture and rectus sheath hematoma in a patient with Klippel-Trenaunay syndrome: report of a case). *Surg Today*. 2010;40(2):154-157. doi:10.1007/s00595-008-4008-z
16) Wang SK, Drucker NA, Gupta AK, Marshalleck FE, Dalsing MC. Diagnosis and management of the venous malformations of Klippel-Trenaunay syndrome. *J Vasc Surg Venous Lymphat Disord*.

2017;5(4):587-595. doi:10.1016/j.jvsv.2016.10.084
17) John PR. Klippel-Trenaunay syndrome. *Tech Vasc Interv Radiol*. 2019;22(4):100634. doi:10.1016/j.tvir.2019.100634

一般向けサマリー

クリッペル・トレノネー症候群は患肢の骨軟部組織の過成長と低流速の血管奇形を伴う疾患です。深部静脈血栓症、肺塞栓症、血液凝固異常を合併することが知られています。病変の状態や深部静脈血栓症の有無などの定期的な評価のためには痛みや腫れなどの臨床症状の変化も重要ですが、簡便で侵襲の少ない超音波検査、MRI 検査、及び血液検査が有用です。血液凝固異常を伴う場合には、定期的な血液検査を行います。D ダイマーが高値である場合には肺高血圧症の可能性も念頭に心臓超音波検査を行います。また、患肢の過成長は脚長差をもたらすことがあります。脚長差の定期的な評価のために単純 X 線撮影検査も行われます。

CQ２４：混合型脈管奇形を呈する症候群に有効な薬物療法は何か？	
推奨文： 混合型脈管奇形に薬物療法は有効で、特に *PIK3CA* 遺伝子変異のある症例には mTOR 阻害剤（シロリムス*）や PI3Kα 阻害剤（アルペリシブ**）の効果が期待できる。 *一部保険適用外、**保険適用外	
推奨の強さ	２（弱い）
エビデンス	D （非常に弱い）

推奨作成の経過

1. CQ が重要な臨床課題である旨の背景

近年、血管腫・血管奇形の原因として、血管・リンパ管形成に関わる遺伝子変異が報告されている。ISSVA 分類でも、混合型脈管奇形の多くは遺伝子変異が解明されている。この中で、特に Phosphatidylinositol 3-kinase(PI3K)/AKT/mTOR および、RAS/MAPK/ERK 経路が注目されている。細胞増殖やエネルギー代謝に重要な PI3K/AKT/mTOR 経路の上流に位置する酵素 PI3K α 触媒サブユニットをコードする *PIK3CA* 遺伝子の体細胞活性化突然変異により、一連の疾患が生じることがわかり、それらは *PIK3CA* 関連過成長スペクトラム（*PIK3CA*-related overgrowth spectrum, PROS）と呼ばれる。PROS には過成長を伴う混合型脈管奇形であるクリッペル・トレノネー症候群や CLOVES 症候群などが含まれる。これらの経路を標的とした薬物療法の有効性および安全性につき検討することが、混合型脈管奇形の治療法の選択肢をさらに広げることにつながると考えられる。

2. エビデンス評価

＜検索＞

系統的文献検索の結果、272 編（PubMed 256 編、医中誌 16 編）の文献が一次スクリーニングの対象となった。一次スクリーニングの結果、39 編（PubMed 36 編、医中誌 3 編）の文献が二次スクリーニングの対象となった。二次スクリーニングの結果、9 編（PubMed 9 編、医中誌 0 編）の文献を採用した。文献の内訳としては、システマティックレビュー2 編、前向き研究 2 編、後向き研究 5 編であった。

＜評価＞

混合型脈管奇形への薬物療法には、mTOR 阻害剤であるシロリムス、PI3K α 阻害剤であるアルペリシ

ブ、AKT 阻害剤であるミランセルチブなどが挙げられる。これらのうち、最も文献件数が多かったのはシロリムスである。

シロリムスに関するシステマティックレビューでは、73 文献のうち 69 文献は後向き観察研究であった[1)]。計 373 人の脈管形成異常の患者に対し 56 人がシロリムスの局所投与、317 人が経口投与の治療により、それぞれにおいて全身症状・腫瘤病変の大きさの改善を認めた。シロリムスの有効性は、主にリンパ管奇形で知られており、今回の文献でも脈管奇形の症例のうち多くはリンパ管奇形や静脈奇形の症例であった。クリッペル・トレノネー症候群や CLOVES 症候群のような低流速の混合型脈管奇形に対する薬物療法の報告はまだ少ない。エビデンスレベルの高いランダム化比較試験の報告は見当たらなかったが、シロリムスによる薬物療法では安全性と有効性の評価のために前向き研究が行われており、現在第 II 相試験までの報告は認められた[2)]。

PI3K α 阻害剤であるアルペリシブに関する報告では、CLOVES 症候群の患者 19 例に投与され、全症例で全身症状の改善、局所の病変の縮小などの効果が認められた[3)]。

AKT 阻害剤であるミランセルチブに関する報告では、プロテウス症候群の患者 6 例に対して第 0/1 相パイロット試験が行われた。ミランセルチブの投与により病変の縮小を認め、プロテウス症候群の患者の症状緩和に効果があると認められた[4)]。

＜統合＞

以上をまとめると、混合型脈管奇形への薬物療法は、発症過程で生じる遺伝子変異に着目した分子標的治療がある。まだ報告は少ないが、症状の緩和に有効であると考えられる。しかし、投与期間の目安や長期的な経過の報告は少なく、今後の研究・エビデンスレベルの高い文献の報告が望まれる。

3. 益と害のバランス評価

シロリムス、アルペリシブ、ミランセルチブはどれも全身症状の改善、病変の縮小、生活の質(quality of life, QOL)の改善に寄与することが認められた[1-9)]。副作用に関しては、頭痛・倦怠感・紅斑・胃腸症状などグレード 1・2 の報告が多く、生命を脅かすほどの有害な副作用はほとんど報告がない。しかし、薬物療法後に皮膚悪性腫瘍(基底細胞癌)や悪性リンパ腫を発症した症例もあり[2)]、長期的な経過の報告が待たれる。

また、投与の中止による症状の再燃の可能性もあり、投与期間や投与中止の基準に関しても今後の検討が望まれるものの、薬物療法は害よりも益の方が上回ると考えられる。

4. 患者の価値観・希望

根治的な外科的治療が困難な場合、薬物療法によって症状の緩和や、腫瘍の縮小により切除術が可能になることは患者の希望に一致する。薬物療法による副作用が患者の生命を脅かすものや、QOL を著しく低下させるものでなければ、混合型脈管奇形への薬物療法は患者の価値観・希望に一致すると考えられる。

5. コスト評価、介入の外的妥当性評価

現在、日本では 2021 年 9 月にシロリムスが難治性リンパ管疾患に保険承認された。混合型脈管奇形への使用に関しては、まだ詳細なプロトコルは定められておらず、今後の報告が待たれる。

また、アルペリシブ、ミランセルチブは現時点では国内では保険承認されていない。今後、さらなる研究・臨床治験の積み重ねにより、薬物療法の国内承認が期待される。

文献検索式

検索 DB:医中誌 Web
検索日:2021 年 1 月 10 日
検索式:
((((((((血管奇形/TH) or (血管奇形/TA) or (脈管奇形/TA)) and (混合型/TA)) or (Klippel-Trenaunay/AL) or (Cloves/TA) or (CLAPO/TA) or (Proteus 症候群/AL) or (Bannayan-Riley/AL) or (Bannayan-Zonana 症候群/TH)) or (@血管奇形/TH))) and (SH=薬物療法)) or ((((((血管奇形/TH) or (血管奇形/TA) or (脈管奇形/TA)) and (混合型/TA)) or (Klippel-Trenaunay/AL) or (Cloves/TA) or (CLAPO/TA) or (Proteus 症候群/AL) or (Bannayan-Riley/AL) or (Bannayan-Zonana 症候群/TH)) or (@血管奇形/TH)) and (((Phosphatidylinositols/TH or Phosphatidylinositol/AL) and 3-Kinases/AL) or (("PIK3CA Protein"/TH or PIK3CA/AL)))) or ((((((血管奇形/TH) or (血管奇形/TA) or (脈管奇形/TA)) and (混合型/TA)) or (Klippel-Trenaunay/AL) or (Cloves/TA) or (CLAPO/TA) or (Proteus 症候群/AL) or (Bannayan-Riley/AL) or (Bannayan-Zonana 症候群/TH)) or (@血管奇形/TH)) and ((成長障害/TH or 成長障害/AL))))) and (DT=1980:2020 and PT=会議録除く)

検索 DB:PubMed
検索日:2021 年 1 月 11 日
検索式:
((("Klippel-Trenaunay-Weber Syndrome"[MeSH Terms] OR "Klippel-Trenaunay"[Title] OR ("vascular malformation*"[Title/Abstract] AND "combined"[Title/Abstract]) OR "congenital lipomatous overgrowth vascular malformations and epidermal nevi"[Supplementary Concept] OR ("CLAPO Syndrome"[Supplementary Concept] OR "CLAPO Syndrome"[All Fields] OR "CLAPO Syndrome"[All Fields]) OR "CLAPO Syndrome"[Supplementary Concept] OR "Proteus Syndrome"[MeSH Terms] OR ("hamartoma syndrome, multiple"[MeSH Terms] OR "multiple hamartoma syndrome"[Title/Abstract] OR "bannayan riley ruvalcaba"[Title/Abstract]) OR "Proteus Syndrome"[Title/Abstract] OR "congenital lipomatous overgrowth"[Title/Abstract]) AND ("drug therapy"[MeSH Subheading] OR "Phosphatidylinositol 3-Kinases"[MeSH Terms] OR "PIK3CA"[Title/Abstract])) OR "vascular malformations/drug therapy"[MeSH Major Topic]) AND ("English"[Language] OR "Japanese"[Language]) AND 1980/01/01:2020/12/31[Date - Publication] AND ("growth"[Text Word] OR "Overgrowth"[Text Word] OR "treatment outcome"[MeSH Terms])

文献

1) Freixo C, Ferreira V, Martins J, et al. Efficacy and safety of sirolimus in the treatment of vascular anomalies: a systematic review. *J Vasc Surg*. 2020;71(1):318-327. doi:10.1016/j.jvs.2019.06.217
2) Hammer J, Seront E, Duez S, et al. Sirolimus is efficacious in treatment for extensive and/or complex slow-flow vascular malformations: a monocentric prospective phase II study. *Orphanet J Rare Dis*. 2018;13(1):191. doi:10.1186/s13023-018-0934-z

3) Venot Q, Blanc T, Rabia SH, et al. Targeted therapy in patients with PIK3CA-related overgrowth syndrome. *Nature*. 2018;558(7711):540-546. doi:10.1038/s41586-018-0217-9
4) Keppler-Noreuil KM, Sapp JC, Lindhurst MJ, et al. Pharmacodynamic study of miransertib in individuals with Proteus syndrome. *Am J Hum Genet*. 2019;104(3):484-491. doi:10.1016/j.ajhg.2019.01.015
5) Triana P, Dore M, Cerezo VN, et al. Sirolimus in the treatment of vascular anomalies. *Eur J Pediatr Surg*. 2017;27(1):86-90. doi:10.1055/s-0036-1593383
6) Badia P, Ricci K, Gurria JP, Dasgupta R, Patel M, Hammill A. Topical sirolimus for the treatment of cutaneous manifestations of vascular anomalies: a case series. *Pediatr Blood Cancer*. 2020;67(4):e28088. doi:10.1002/pbc.28088
7) Le Sage S, David M, Dubois J, et al. Efficacy and absorption of topical sirolimus for the treatment of vascular anomalies in children: a case series. *Pediatr Dermatol*. 2018;35(4):472-477. doi:10.1111/pde.13547
8) Sandbank S, Molho-Pessach V, Farkas A, Barzilai A, Greenberger S. Oral and topical sirolimus for vascular anomalies: a multicentre study and review. *Acta Derm Venereol*. 2019;99(11):990-996. doi:10.2340/00015555-3262
9) Seront E, Van Damme A, Boon LM, Vikkula M. Rapamycin and treatment of venous malformations. *Curr Opin Hematol*. 2019;26(3):185-192. doi:10.1097/MOH.0000000000000498

一般向けサマリー

混合型脈管奇形の原因として、血管・リンパ管奇形に関わる遺伝子変異や病気を生じる細胞経路がわかってきました。現在、そうした病気の原因となる経路に作用する薬が開発されてきており、*PIK3CA*という遺伝子に変異がある場合には、mTOR 阻害剤（シロリムス）や PI3K α 阻害剤（アルペリシブ）といった薬に効果が期待できることがわかってきました。

シロリムスは難治性リンパ管疾患には保険承認となりましたが、混合型脈管奇形を呈する症候群（クリッペル・トレノネー症候群や CLOVES 症候群など）については、これから検討されていくものと思われます。今後、研究・治験の積み重ねにより、薬物療法が治療法の選択肢の一つとなることが期待されます。

CQ２５： カポジ肉腫様血管内皮細胞腫と房状血管腫によって起こったカサバッハ・メリット現象に対する適切な治療法は何か？	
推奨文： シロリムス、エベロリムス、ビンクリスチン、外科的介入、塞栓術、プロプラノロール*、放射線照射、インターフェロンα*、ステロイド、ステロイド局注療法の手段が抽出された。中でも、シロリムスの有効例は近年報告が増えており、システマティックレビューや、複数の後向き観察研究がみられたほか、血中濃度や副反応に言及した論文もみられた。ビンクリスチンに関する報告も多くみられたが、シロリムス普及前の論文が多かった。いずれの治療法においても、有効性や安全性について具体的な数値をもとに提示することは困難である。一方、治療効果に言及した報告と比べ、副作用、晩期合併症に言及している論文は少ない。ビンクリスチン、インターフェロンαなどの薬物療法は晩期合併症を起こすリスクが懸念され、今後の情報の蓄積が待たれる。本 CQ の検討には、今後ランダム化比較試験などのデザインによる検証が必要と思われる。 *保険適用外（令和５年１月時点）	
推奨の強さ	２（弱い）
エビデンス	D （非常に弱い）

推奨作成の経過

1. CQ が重要な臨床課題である旨の背景

カサバッハ・メリット症候群（Kasabach-Merritt syndrome, KMS）、カサバッハ・メリット現象（Kasabach-Merritt phenomenon, KMP）は、カポジ肉腫様血管内皮細胞腫（kaposiform hemangioendothelioma, KHE）と房状血管腫（tufted angioma, TA）に合併して起こる血液凝固異常であるが、その治療法、管理法は確立されていない。以前より、ステロイド、ビンクリスチン(vincristine, VCR)などの抗癌剤、インターフェロン（interferon, IFN）、プロプラノロールが使用されているが、近年mTOR 阻害剤であるシロリムスの有効例が報告されている。薬物療法以外には、手術、放射線治療、塞栓術なども試されているが、薬物療法を含め、これらの治療の中でどれが最適かは定まっていない。スコープにおいて重要臨床課題③に挙げられたように、それぞれの治療法の有効性、安全性や、晩期合併症の発症について検証し、適切な治療法を検討することは重要な課題であると考える。

2. エビデンス評価

＜検索＞

系統的文献検索の結果、534 編（PubMed から 311 編、医中誌から 223 編）の文献が一次スクリーニングの対象となった。一次スクリーニングの結果、137 文献が抽出された。ハンドサーチによる文献検索の結果、1 編（PubMed 1 編）の文献が一次スクリーニングの対象となった。二次スクリーニングの結果、46 文献（邦文 7 編、欧文 39 編）を抽出した。その内訳はシステマティックレビュー1 編、後向き観察研究 13 編、症例報告 32 編であった。これらの文献のエビデンス評価は低いものとなり、エビデンスレベルは D（非常に弱い）と判断される。また本 CQ における対象文献の症例については、病理学的あるいは臨床的に KHE または TA と診断され、KMS、KMP を合併した症例を含む文献を対象とした。また近年では KMS よりも KMP と呼ばれることが多いため、本 CQ 内では KMP で統一することとした。

＜評価＞

文献スクリーニングにより、KMP を合併した KHE および TA に対する治療には、シロリムス、エベロリムス、VCR、外科的介入、塞栓術、プロプラノロール、放射線照射、IFN α、ステロイド、ステロイド局注療法の手段があることが判明した。以下では治療法別に述べる。

■シロリムス

シロリムスの使用について、17 編の論文を採用した。うち 1 編がシステマティックレビュー、4 編が後向き観察研究、12 編が症例報告であった。システマティックレビュー（Freixo ら、2020）では、脈管腫瘍 162 例、脈管奇形 211 例のシロリムスを内服した症例が検討され、この中に KHE 121 例と TA 8 例が含まれており、KMP の症例数は明示されていないが、95.5%で臨床的に改善、93%で凝固異常の正常化がみられ、平均 13.7 日で改善した。また、脈管腫瘍の 90.1%で腫瘍の縮小がみられた [1)]。KHE 52 例に対するシロリムスの多施設後向きコホート研究（Ji ら、2017）では、KMP 症例が 37 例含まれており、21 例で先行治療があり、シロリムス投与後は全例で血液検査所見が改善し、血小板数改善までの平均期間は 14 日、フィブリノゲン改善までは 5 週を要した [2)]。一方、2 例ではシロリムス単剤で再燃があり、プレドニゾロン(prednisolone, PSL)の追加投与を要した。KHE 22 例に対する単施設の観察研究（Zhang ら、2018）では、シロリムスを 0.8 mg/m^2 で投与し、PSL が前治療で投与されている症例は反応不良であったが、全例で有効性が認められた [3)]。初回治療としてシロリムスを用いた報告（Wang ら、2018）もあり、KHE 8 例の後向き観察研究ではシロリムス 0.05 mg/kg を投与し、全例に有効性を認めた [4)]。新生児 KMP 症例にシロリムス 0.8 mg/m^2 で投与開始し、目標トラフ血中濃度 10～15 ng/ml を目標に 0.4 mg/m^2 に減量し、有効であった報告（Cabrera ら、2020）もある [5)]。その他にも、ステロイドなどの初回治療が無効であった症例に対するシロリムスの有効性については、Tasani ら（6 ヵ月未満 0.8 mg/m^2、6 ヵ月以上 2 mg/m^2）（2017）、Wang ら（0.8 mg/m^2 x2/日、目標トラフ血中濃度 10～15 ng/ml）（2019）、Yao ら（0.8 mg/m^2）（2020）、Tan ら（2018）、竹森ら（0.25 mg/kg → 1.0 mg/kg）（2018）、Kumagai ら（1.6 mg/m^2、目標トラフ血中濃度 5～15 ng/ml）（2018）、Cashell ら（2018）、Alaqeel ら（目標トラフ血中濃度 7～10 ng/ml）（2016）が報告している [6-13)]。Brill ら（2020）はシロリムス単独群とシロリムスと動脈塞栓の併用群を比較し、シロリムスの目標トラ

フ血中濃度を 4〜15 ng/ml として投与したところ、動脈塞栓併用群の方が早期に KMP が改善した（中央値 7 日；シロリムス単独群は 3 ヵ月）[14]。Mariani ら（2019）は、シロリムスを 0.8 mg/m^2 で開始し、目標トラフ血中濃度を 2.3〜6.3 ng/ml の低濃度で維持したが、効果がみられたと報告している [15]。シロリムスの副反応に関するものとして、Ying ら（0.1 mg/kg）（2018）、Wang ら（目標トラフ血中濃度 10〜15 ng/ml）（2020）は、シロリムス投与後 KMP の改善はみられたものの感染性肺炎で死亡した症例を報告している [16,17]。Russell ら（2018）は、シロリムス治療により KMP が改善したがカリニ肺炎を合併した症例を報告している [18]。

■エベロリムス

Chiguer ら（2020）は、PSL、アセチルサリチル酸、チクロピジン無効例に対しエベロリムス 0.1 mg/kg が有効であった症例を報告している [19]。同症例では、シロリムスが入手できないため、エベロリムスが用いられた。

■ビンクリスチン

VCR の使用について 10 編の論文を採用した。後向き観察研究が 2 編、症例報告が 8 編であった。後向き観察研究（Haisley-Royster ら、2002）では、KHE 5 例、TA 3 例を含む PSL、IFN α、塞栓術などが無効であった KMP 15 例に対し、VCR（1〜1.5 mg/m^2 または 0.05〜0.065 mg/kg）あるいは、VCR に PSL、IFN α を併用し、4 週後に血小板数 2 万/μl 以上、3.4 週後にフィブリノゲンが 50 mg/dl 以上となったが、4 例は再発した [20]。KHE 37 例の後向き観察研究（Wang ら、2015）では、ステロイド抵抗性・再発性の KHE に対し VCR 0.05 mg/kg が有効であり、26 例で血小板数が正常化し（平均 7.6 週）、フィブリノゲン低下のあった 25 例も平均 8.2 週で正常化した [21]。8 例は無効であり、シロリムスなど他の治療を要した。VCR、アスピリン、チクロピジンについては、Fernandez-Pineda ら（0.05 mg/kg）（2010）、Fernandez-Pineda ら（0.05 mg/kg）（2013）が、KMP を改善させたとする症例を報告している [22,23]。他には、大和田ら（2017）、百名ら（2007）、Jiang ら（2017）、Garcia-Monaco ら（2012）が、IFN α、硬化療法などと組み合わせて、KMP に対する VCR の有効性がみられた症例を報告している [24-27]。古い論文では、KHE 症例の KMP が、VCR、アクチノマイシン D、シクロフォスファミドによって改善した症例報告（Hu ら、1998）がある [28]。

■外科的介入

外科的な介入を行った TA 13 症例の後向き研究（Lei ら、2018）があり、10 例で完全切除、3 例で不完全切除が行われた [29]。血小板数は、切除後 1〜3 日で正常化した。その他にも、Shabtaie ら（2016）、竜田ら（2014）、Pascal ら（2017）が、外科的介入により速やかに KMP が改善したとする症例を報告している [30-32]。前岡ら（2020）は、外科的ドレナージにより KMP が改善した症例を報告している [33]。

■塞栓術

塞栓術の使用については、Shen ら（2014）、Garcia-Monaco ら（2012）らが、KHE のステロイド抵抗性の

KMP に対し塞栓術が有効であったとする、それぞれ 8 例、2 例の報告をしているが、再燃し VCR の投与を要した症例もあった[27,34]。

■プロプラノロール

プロプラノロールの有効性をみた後向き観察研究（Chiu ら、2012）では、プロプラノロールを 0.3～3 mg/kg で投薬した KHE 9 例、TA 2 例が検討され、11 例中 4 例で有効性がみられた[35]。プロプラノロール 2→3.5 mg/kg の増量により有効となった症例報告（Filippi ら、2016）もある[36]。KHE に対し、プロプラノロール（2 mg/kg）に VCR（1.5 mg/m^2）を併用することで奏効し、VCR の投与が 4 回で済んだとする症例報告（Hermans ら、2011）がある[37]。

■放射線照射

KMP に対する放射線照射の後向き観察研究（河守ら、1995）の報告では、5 例中 4 例で放射線終了時に KMP が改善したが、1 例は効果が得られず死亡した[38]。その他の放射線照射を用いた症例については、Watanabe ら（2011）、児玉ら（2014）、Yamamoto ら（2016）が報告し、照射後 3 日以内に KMP の改善が得られた[39-41]。

■インターフェロン α

IFN α については、Wu ら（2016）が単施設後向き観察研究を行い、再発性の KHE 12 例に対し 1→3 x10^6 U/m^2 投与が、有効で安全であったことを報告している[42]。Kim ら（2016）による単施設後向き観察研究では、13 例の KMP 患者のうち 11 例で PSL＋IFN α（10 万 U/m^2）による治療が行われ、10 例で治療効果が得られた[43]。

■ステロイド

今回採用した論文 45 編のうち、30 編でステロイドの全身投与が用いられた。そのすべてでステロイド単独での効果がみられておらず、同時または後から他の治療を併用していた。

■ステロイド局注療法

6 例の後向き観察研究（Lee ら、2012）で、ステロイド局注療法 2～6 か月による KMP の改善が報告されている[44]。

■その他

Schmid ら（2018）は KHE の総説にて、16 例の症例集積に加えてシステマティックレビューで抽出された 215 例の計 231 症例の治療法、経過をまとめている[45]。完全切除は、KMP を伴う 14 例を含む 42 例で行われ、再発なく治癒した。切除できない症例については、KMP の改善がステロイド 29%（単剤では 32%）、VCR 47%（単剤では 78%）、IFN α 44%（単剤では 92%）の比率でみられた。その他、塞栓術、放射線治療、プロプラノロール治療をした症例では、それぞれおよそ 1/3 の症例で KMP の改善がみられた。ア

スピリンとチクロピジンまたはジピリダモールの使用は、2/3 の症例で反応がみられた。シロリムスは、34 例で用いられており、うち 29 例は単剤、残り 5 例は VCR、ステロイド、エンドキサンなどと併用されており、31 例中 30 例で KMP の改善がみられた。同研究では、薬剤の副作用については調査していないが、反応不良であるステロイド、放射線治療、プロプラノロール、塞栓術は晩期合併症のために第一選択として使用すべきでないこと、IFN α は神経学的合併症の懸念から推奨されないことを、文献を引用して述べている。シロリムスについては、投与期間についてまだ定まっていないことを述べている。

本邦の 1 施設において経験された 11 例の治療経過を Yasui ら(2013)がまとめた報告によると、ステロイドを第一選択としていたが、ステロイドの有効率は 20%(2/10)と低く、6 例は IFN を追加したが、有効であったのはわずか 16%(1/6)であった[46]。第二選択として 6 例(55%)が化学療法(VCR、シクロフォスファミド)を選択したところ、83%(5/6、5 例中 3 例が VCR レジメン)に有効性を認め再発もなかったとしている。プロプラノロールは 3 例が他の治療と併用して使用されたが、有効であった症例は認めなかった。以上より、ステロイド抵抗例には IFN より VCR 単剤を第一選択として、有効でなかった場合はシクロフォスファミドを併用した化学療法を推奨するとしている。

＜統合＞

「カポジ肉腫様血管内皮細胞腫と房状血管腫によって起こったカサバッハ・メリット現象に対する適切な治療法は何か？」という CQ を考察するにあたり分析を行ったが、前向き試験などのエビデンスレベルの高い論文は見つからなかった。文献スクリーニングにより、シロリムス、エベロリムス、VCR、外科的介入、塞栓術、プロプラノロール、放射線照射、IFN α 、ステロイド、ステロイド局注療法の手段が抽出された。中でも、シロリムスの有効例は近年報告が増えており、システマティックレビューや、複数の後向き観察研究がみられたほか、血中濃度や副反応に言及した論文もみられた。国内では治験(難治性の脈管腫瘍・脈管奇形に対する NPC-12T(顆粒剤・錠剤)の有効性及び安全性を検討する多施設共同第Ⅲ相医師主導治験)が実施中であり、その結果が待たれる。VCR に関する報告も多くみられたが、シロリムス普及前の論文が多かった。いずれの治療法においても、有効性や安全性について具体的な数値をもとに提示することは困難である。一方、治療効果に言及した報告と比べ、副作用、晩期合併症に言及している論文は少ない。VCR、IFN α などの薬物療法や放射線照射は晩期合併症を起こすリスクが懸念され、今後の情報の蓄積が待たれる。本 CQ の検討には、今後ランダム化比較試験などの研究デザインによる検証が必要と思われる。

3. 益と害のバランス評価

本 CQ に関する益と害のバランスに関して述べる。KMP に対する治療法として、大きく薬物療法、外科的介入、放射線治療が挙げられるが、この中で有効性の高い治療を選択することは患者にとって有益である。一方で、これらの治療は一般的に様々な副作用や、時に後遺症になるリスクがあり、特に乳幼児期に発症する本疾患においては特に好ましくない効果(害)である。これらの報告では、例えば放射線の晩期合併症などについては報告時点で言及されていない。また最近開発されたシロリムスだけでなく、VCR、IFN などの薬物療法においても重篤な副作用が将来起こり得るリスクも懸念される。しかし、

KMP は無治療であれば、致死的な症例もあり、これらの副作用、合併症などを恐れて治療を施されないことは患者にとっては不利益である（害）。本CQで検索した文献では、有効であったとする治療法の報告例がほとんどであり、どの治療法が有効かは明らかとなっていない。また治療の副作用の頻度や重症度、晩期合併症についても十分なデータとは言えない。本 CQ の推奨の強さを評価するにあたり、これらの益と害のバランスを考慮しなければならない。

4. 患者の価値観と希望

KMP に対し、高い有効性を持つ治療法を選択することは、患者の価値観、希望に一致すると考えられる。より高い有効性を求めることによって、その時点での KMP の消失、救命率の向上は得られるものの、晩期合併症を高率に残す可能性のある治療法を選択することについては、患者の価値観、希望に一致するとは必ずしも言えない。

5. コスト評価、介入の外的妥当性評価

ステロイド、VCR、外科的介入、塞栓術、放射線治療などはいずれも保険診療であり、また医療経済的にも大きな負担があるものではない。しかし、その他の多くの薬物療法（シロリムス、エベロリムス、プロプラノロール、IFN α）は現時点で、保険適応のないものであり、治験、臨床研究などによる投与の必要性がある。シロリムスについては、現在、治験(難治性の脈管腫瘍・脈管奇形に対する NPC-12T（顆粒剤・錠剤）の有効性及び安全性を検討する多施設共同第Ⅲ相医師主導治験)が実施中であり、結果が待たれるところである。

文献検索式

検索 DB：医中誌 Web
検索日：2021 年 3 月 28 日
検索式:
(((Kasabach-Merritt 症候群/TH) or (Kasabach-Merritt/TA) or (カサバッハメリット/TA or カサバッハ・メリット/TA) or (血管腫血小板減少症症候群/AL or (Kasabach-Merritt 症候群/TH or 血小板減少性血管腫/AL) or 血管腫栓球減少症症候群/AL or 栓球減少性血管腫/AL or 血管腫-血小板減少症症候群/AL))) and (DT=1980:2020 and PT=会議録除く)

検索 DB：PubMed
検索日：2021 年 1 月 11 日
検索式:
("Kasabach-Merritt Syndrome"[MeSH Terms] OR "Kasabach-Merritt"[Title/Abstract]) AND ("Kaposiform Hemangioendothelioma"[Text Word] OR "Kaposiform Hemangioendothelioma"[Text Word] OR ("Tufted angioma"[Text Word] OR "Tufted angioma"[Text Word]) OR ("Vascular Neoplasms"[MeSH Terms] OR "vascular tumor"[Text Word])) AND ("English"[Language] OR "Japanese"[Language]) AND 1980/01/01:2020/12/31[Date - Publication] AND ("therapy"[MeSH Subheading] OR ("therapy"[Title/Abstract] OR "treatment"[Title/Abstract]))

文献

1） Freixo C, Ferreira V, Martins J, et al. Efficacy and safety of sirolimus in the treatment of vascular

anomalies: a systematic review. *J Vasc Surg*. 2020;71(1):318-327. doi:10.1016/j.jvs.2019.06.217

2) Ji Y, Chen S, Xiang B, et al. Sirolimus for the treatment of progressive kaposiform hemangioendothelioma: a multicenter retrospective study. *Int J Cancer*. 2017;141(4):848-855. doi:10.1002/ijc.30775

3) Zhang G, Chen H, Gao Y, Liu Y, Wang J, Liu XY. Sirolimus for treatment of Kaposiform haemangioendothelioma with Kasabach-Merritt phenomenon: a retrospective cohort study. *Br J Dermatol*. 2018;178(5):1213-1214. doi:10.1111/bjd.16400

4) Wang H, Guo X, Duan Y, Zheng B, Gao Y. Sirolimus as initial therapy for kaposiform hemangioendothelioma and tufted angioma. *Pediatr Dermatol*. 2018;35(5):635-638. doi:10.1111/pde.13600

5) Cabrera TB, Speer AL, Greives MR, Goff DA, Menon NM, Reynolds EW. Sirolimus for kaposiform hemangioendothelioma and Kasabach-Merritt phenomenon in a neonate. *AJP Rep*. 2020;10(4):e390-e394. doi:10.1055/s-0040-1718901

6) Tasani M, Ancliff P, Glover M. Sirolimus therapy for children with problematic kaposiform haemangioendothelioma and tufted angioma. *Br J Dermatol*. 2017;177(6):e344-e346. doi:10.1111/bjd.15640

7) Wang Z, Yao W, Sun H, et al. Sirolimus therapy for kaposiform hemangioendothelioma with long-term follow-up. *J Dermatol*. 2019;46(11):956-961. doi:10.1111/1346-8138.15076

8) Yao W, Li K, Wang Z, Dong K, Zheng S. Retroperitoneal kaposiform hemangioendothelioma complicated by Kasabach-Merritt phenomenon and obstructive jaundice: a retrospective series of 3 patients treated with sirolimus. *Pediatr Dermatol*. 2020;37(4):677-680. doi:10.1111/pde.14157

9) Tan X, Zhang J, Zhou S, Liu Z, Zhang T, Xia J. Successful management of steroid-resistant vascular tumors associated with the Kasabach-Merritt phenomenon using sirolimus. *J Dermatol*. 2018;45(5):580-583. doi:10.1111/1346-8138.14231

10) 竹森千晃，川口晃司，高橋郁子，小倉妙美，堀越泰雄，渡邉健一郎．シロリムスが奏功した脊柱管浸潤を合併した治療抵抗性 Kaposi 型血管内皮腫．*日小児会誌*. 2018;122(8):1333-1340.

11) Kumagai C, Ozeki M, Nozawa A, Kakuda H, Fukao T. Efficacy of sirolimus in an infant with Kasabach-Merritt phenomenon. *Pediatr Int*. 2018;60(9):887-889. doi:10.1111/ped.13630

12) Cashell J, Smink GM, Helm K, Xavier F. Kaposiform hemangioendothelioma with Kasabach-Merritt phenomenon in an infant: successful treatment with prednisolone, vincristine, and addition of sirolimus. *Pediatr Blood Cancer*. 2018;65(12):e27305. doi:10.1002/pbc.27305

13) Alaqeel AM, Alfurayh NA, Alhedyani AA, Alajlan SM. Sirolimus for treatment of kaposiform hemangioendothelioma associated with Kasabach-Merritt phenomenon. *JAAD Case Rep*. 2016;2(6):457-461. doi:10.1016/j.jdcr.2016.06.005

14) Brill R, Uller W, Huf V, et al. Additive value of transarterial embolization to systemic sirolimus treatment in kaposiform hemangioendothelioma. *Int J Cancer*. 2021;148(9):2345-2351.

doi:10.1002/ijc.33406
15) Mariani LG, Schmitt IR, Garcia CD, Kiszewski AE. Low dose sirolimus treatment for refractory tufted angioma and congenital kaposiform hemangioendothelioma, both with Kasabach-Merritt phenomenon. *Pediatr Blood Cancer*. 2019;66(8):e27810. doi:10.1002/pbc.27810
16) Ying H, Qiao C, Yang X, Lin X. A case report of 2 sirolimus-related deaths among infants with kaposiform hemangioendotheliomas. *Pediatrics*. 2018;141(Suppl 5):S425-S429. doi:10.1542/peds.2016-2919
17) Wang Y, Kong L, Sun B, Cui J, Shen W. Sirolimus for kaposiform hemangioendothelioma with Kasabach-Merritt phenomenon in two infants. *J Craniofac Surg*. 2020;31(4):1074-1077. doi:10.1097/SCS.0000000000006301
18) Russell TB, Rinker EK, Dillingham CS, Givner LB, McLean TW. Pneumocystis jirovecii pneumonia during sirolimus therapy for kaposiform hemangioendothelioma. *Pediatrics*. 2018;141(Suppl 5):S421-S424. doi:10.1542/peds.2017-1044
19) Chiguer M, Farid N, Amal S, Sab IA, Bourahouat A, Hocar O. Tufted angioma with Kasabach-Merritt syndrome: two cases successfully treated with everolimus. *Pediatr Blood Cancer*. 2020;67(6):e28291. doi:10.1002/pbc.28291
20) Haisley-Royster C, Enjolras O, Frieden IJ, et al. Kasabach-Merritt phenomenon: a retrospective study of treatment with vincristine. *J Pediatr Hematol Oncol*. 2002;24(6):459-462. doi:10.1097/00043426-200208000-00010
21) Wang Z, Li K, Yao W, Dong K, Xiao X, Zheng S. Steroid-resistant kaposiform hemangioendothelioma: a retrospective study of 37 patients treated with vincristine and long-term follow-up. *Pediatr Blood Cancer*. 2015;62(4):577-580. doi:10.1002/pbc.25296
22) Fernandez-Pineda I, Lopez-Gutierrez JC, Ramirez G, Marquez C. Vincristine-ticlopidine-aspirin: an effective therapy in children with Kasabach-Merritt phenomenon associated with vascular tumors. *Pediatr Hematol Oncol*. 2010;27(8):641-645. doi:10.3109/08880018.2010.508299
23) Fernandez-Pineda I, Lopez-Gutierrez JC, Chocarro G, Bernabeu-Wittel J, Ramirez-Villar GL. Long-term outcome of vincristine-aspirin-ticlopidine (VAT) therapy for vascular tumors associated with Kasabach-Merritt phenomenon. *Pediatr Blood Cancer*. 2013;60(9):1478-1481. doi:10.1002/pbc.24543
24) 大和田淳也，安藤友久，中舘尚也，他. vincristine が奏効した Kasabach-Merritt 現象の 3 例. *小児診療*. 2017;80(5):641-644.
25) 百名伸之，前花亜紀，吉村仁志，他. Vincristine が著効した Kasabach-Merritt 症候群を呈する Kaposiform hemangioendothelioma の 1 例. *小児がん*. 2007;44(2):191-196.
26) Jiang RS, Zhao ZY. Multimodal treatment of Kasabach-Merritt syndrome arising from tufted angioma: a case report. *Oncol Lett*. 2017;13(6):4887-4891. doi:10.3892/ol.2017.6064
27) Garcia-Monaco R, Giachetti A, Peralta O, et al. Kaposiform hemangioendothelioma with

Kasabach-Merritt phenomenon: successful treatment with embolization and vincristine in two newborns. *J Vasc Interv Radiol*. 2012;23(3):417-422. doi:10.1016/j.jvir.2011.12.007

28) Hu B, Lachman R, Phillips J, Peng SK, Sieger L. Kasabach-Merritt syndrome-associated kaposiform hemangioendothelioma successfully treated with cyclophosphamide, vincristine, and actinomycin D. *J Pediatr Hematol Oncol*. 1998;20(6):567-569.

29) Lei HZ, Sun B, Ma YC, et al. Retrospective study on the outcomes of infantile tufted angioma complicated by Kasabach-Merritt phenomenon. *Clin Chim Acta*. 2018;486:199-204. doi:10.1016/j.cca.2018.07.044

30) Shabtaie SA, Wang B, Owyong M, et al. Neonatal kaposiform hemangioendothelioma of the spleen associated with Kasabach-Merritt phenomenon. *J Pediatr Surg*. 2016;51(6):1047-1050. doi:10.1016/j.jpedsurg.2016.03.014

31) 竜田恭介，山内健，白井剛，有馬透，孝橋賢一．手術にて切除し得た Kasabach-Merritt 症候群を合併した回腸結腸カポジ肉腫様血管内皮腫の 1 例．*日小外会誌*. 2014;50(6):1043-1047. doi:10.11164/jjsps.50.6_1043

32) Pascal S, Bettex Q, Andre N, Petit P, Casanova D, Degardin N. Successful surgical management of congenital Kasabach-Merritt syndrome. *Pediatr Int*. 2017;59(1):89-92. doi:10.1111/ped.13171

33) 前岡尚憲，川上善久，塚本歩，秋田定伯. Kasabach-Merritt Phenomenon を合併した Tufted angioma に対する切開ドレナージ．*日形会誌*. 2020;40(8):387-394.

34) Shen W, Cui J, Chen J, Zou J, Xiaoying Z. Treating kaposiform hemangioendothelioma with Kasabach-Merritt phenomenon by intralesional injection of absolute ethanol. *J Craniofac Surg*. 2014;25(6):2188-2191. doi:10.1097/SCS.0000000000001145

35) Chiu YE, Drolet BA, Blei F, et al. Variable response to propranolol treatment of kaposiform hemangioendothelioma, tufted angioma, and Kasabach-Merritt phenomenon. *Pediatr Blood Cancer*. 2012;59(5):934-938. doi:10.1002/pbc.24103

36) Filippi L, Tamburini A, Berti E, et al. Successful propranolol treatment of a kaposiform hemangioendothelioma apparently resistant to propranolol. *Pediatr Blood Cancer*. 2016;63(7):1290-1292. doi:10.1002/pbc.25979

37) Hermans DJ, van Beynum IM, van der Vijver RJ, Kool LJ, de Blaauw I, van der Vleuten CJ. Kaposiform hemangioendothelioma with Kasabach-Merritt syndrome: a new indication for propranolol treatment. *J Pediatr Hematol Oncol*. 2011;33(4):e171-173. doi:10.1097/MPH.0b013e3182152e4e

38) 河守次郎，齋藤勉，佐藤勝彦，田中良明. Kasabach-Merritt 症候群に対する放射線治療－予後不良因子の解析－．*日放線腫瘍会誌*. 1995;8(1):43-50. doi:10.11182/jastro1989.8.43

39) Watanabe Y, Onuma M, Looi CY, et al. Vincristine-resistant Kasabach-Merritt phenomenon successfully treated with low-dose radiotherapy. *Int J Hematol*. 2011;93(1):126-128. doi:10.1007/s12185-010-0740-4

40) 児玉匡，曹英樹，田附裕子，他．新生児期に発症した Kasabach-Merritt 症候群に対して放射線療法が著効した血管腫の 1 例．*大阪母子保健総合医療セ誌*. 2014;30(2):87-92.
41) Yamamoto S, Akiyama K, Kaneko R, Hayashi M, Toyama D, Isoyama K. Successful low-dose radiotherapy treatment for Kasabach-Merritt syndrome. *Pediatr Int*. 2016;58(10):1084-1086. doi:10.1111/ped.13083
42) Wu HW, Wang X, Zhang L, et al. Interferon-alpha therapy for refractory kaposiform hemangioendothelioma: a single-center experience. *Sci Rep*. 2016;6:36261. doi:10.1038/srep36261
43) Kim JA, Choi YB, Yi ES, et al. Excellent outcome of medical treatment for Kasabach-Merritt syndrome: a single-center experience. *Blood Res*. 2016;51(4):256-260. doi:10.5045/br.2016.51.4.256
44) Lee JJ, Lin LY, Hsieh SW, et al. Successful treatment of Kasabach-Merritt phenomenon with intralesional corticosteroid injections: a case series. *Ann Plast Surg*. 2012;69(6):627-632. doi:10.1097/SAP.0b013e3182749b5c
45) Schmid I, Klenk AK, Sparber-Sauer M, Koscielniak E, Maxwell R, Haberle B. Kaposiform hemangioendothelioma in children: a benign vascular tumor with multiple treatment options. *World J Pediatr*. 2018;14(4):322-329. doi:10.1007/s12519-018-0171-5
46) Yasui N, Koh K, Kato M, et al. Kasabach-Merritt phenomenon: a report of 11 cases from a single institution. *J Pediatr Hematol Oncol*. 2013;35(7):554-558. doi:10.1097/MPH.0b013e318281558e

一般向けサマリー

カサバッハ・メリット症候群（最近はカサバッハ・メリット現象と呼ばれている）は、カポジ肉腫様血管内皮細胞腫と房状血管腫に合併して起こる重篤な血液凝固異常ですが、その治療法は確立されていません。過去にはシロリムス、エベロリムス、ビンクリスチン、外科的介入、塞栓術、プロプラノロール、放射線照射、インターフェロンα、ステロイド、ステロイド局注療法など、様々な治療の報告がありますが、現時点では、どの治療法が良いかはまだはっきりとしていません。最近では、シロリムスの有効性が期待されていますが、国内ではまだ治験の段階です。

CQ２６：軟部・体表リンパ管奇形（リンパ管腫）に対する切除術は有効か？	
推奨文： 切除術は有効な治療法の一つであるが、整容性、生命予後、機能的予後、切除可能性、再発・合併症発生の可能性を総合的に検討して選択すべきである。	
推奨の強さ	２（弱い）
エビデンス	D （非常に弱い）

推奨作成の経過

1. CQ が重要な臨床課題である旨の背景

外科的切除はリンパ管奇形（リンパ管腫）に対して行われる主要な治療法の一つとして長い歴史がある。全摘除により根治し得るが、悪性病変ではないため必ずしも全摘除は目的とされず、多くの場合は、整容、機能、症状の改善を目的としている。特に体表・軟部など浅層の病変に対しては整容性の問題が大きいと考えられる。しかし、切除術に伴う合併症として、出血、感染、醜形、神経麻痺などが生じることが知られているため、適応決定には苦慮することがある。

2. エビデンス評価

＜検索＞

検索の結果、邦文 132 例、欧文 759 例の文献が検索され、これらに対して 1 次スクリーニングを行い、邦文 6 編、欧文 79 編が 2 次スクリーニングの対象文献となった。その中にシステマティックレビュー1 編を除き、ランダム化比較試験などのエビデンスレベルの高いものはなく、他は症例集積あるいは症例報告であった。従って、本 CQ に対する推奨文の検討においては、それぞれの症例集積における結果と考察を統合し、エビデンスには乏しいが、推奨に有用と考えられる文献をレビューデータとして記載した。

＜評価＞

リンパ管奇形の切除術の有効性の評価は、以下の視点で行った。

①切除術を行うことによる生命予後への有効性→「生存率 survival rate または死亡率 mortality」

②病変の切除率 resectability

③切除による機能的予後 function

④再発率 recurrence

⑤合併症 complication
これらの視点で切除術の有効性をまとめた。

生命予後に関する結果にはかなり幅があり、切除術の生命予後の影響には、病変の部位や大きさ、広がりといった要素が大きく関わっていると考えられた [1)]。病変の切除率は、嚢胞状＞混合型＞海綿状の順で高かった [2,3)]。部位別では、頭頚部原発では限局性のものは全摘率が高いが、周囲に浸潤しているものでは切除率は低い [3)]。他の部位でも非浸潤性で境界明瞭な病変に対しては全摘を行うが、血管や食道・気管といった重要臓器や神経を巻き込む病変に対しては開窓と内腔焼灼を、耳下腺、口腔や舌、頭蓋内などに広汎な浸潤を認める病変には部分切除を行うことが多い [2)]。切除による機能的予後について客観的データをもって評価された論文はほとんどない。しかし眼窩原発の症例では、視力改善や眼球突出の改善といった視覚の機能的予後や整容性の改善が認められる報告があった [4-6)]。再発率は病変が複数領域にまたがるものは高いとされる [7-9)]。口腔内や顔面の病変がある症例は頸部の症例より再発率は高かった。また病変部位を舌骨上下と片側、両側で分けると、片側舌骨下＜片側舌骨上＜片側舌骨上下＜両側舌骨上＜両側舌骨上下の順に再発率、合併症率は上昇していた。頭頚部領域での切除後合併症は比較的多く、顔面神経麻痺、唾液瘻、嗄声、醜形、気道閉塞などが報告されている [10-13)]。特に耳下腺領域で周囲組織まで浸潤している病変は切除により顔面神経麻痺をきたしやすい [10)]。

■制限事項
採用した文献も、先に切除の適応基準を決めて切除術を行い、前方視的に結果を検討したものと、後方視的な結果の検討により切除の適応基準を考察しているものが混在しているため、切除の基準が一定であるとは言い難く、切除の有効性の評価においても対象の背景に違いがあることは考慮しなければならない。

＜統合＞
「軟部・体表のリンパ管奇形（リンパ管腫）に対する切除術は有効か？」という CQ を考察するにあたり、切除術を行うことによる生命予後への有効性（死亡率）mortality、病変の切除率 resectability、切除による機能的予後 function、再発率 recurrence、合併症 complication という 5 つの視点から有効性の分析を行った。エビデンスの高い論文は皆無であったが、性状（嚢胞状か海綿状か）による違い、原発部位による違い、他の治療との関係性などで機能的予後や再発率、合併症の内容や発生率において一定の傾向は認められた。広範囲に病変が占拠するもの、気道閉塞などの症状があるものは機能的予後が悪く、切除後の再発率、合併症の発現率も高いことを示した論文が多かったが、逆に嚢胞状病変や硬化療法による不応例に対して切除の有効性を唱える論文もあった。切除の有効性の厳密な検討のためには今後ランダム化比較試験などのデザインでの研究が必要と思われた。

3. 益と害のバランス評価
切除術が有効であると言えるのか否かは、切除術によるメリットと合併症などデメリットとのバランスの上

で判断される。軟部・体表のリンパ管奇形においては整容性が重視される。切除術が選択基準については、整容性における基準はなく、また病変部位によって合併症発生や治癒率、再発率などに差があるため、様々な条件を含めた一定の基準はない。しかし切除術による益が害を上回る場合があることは明白であり、個々の症例に応じた検討の上で決定されたい。

4. 患者の価値観・希望

病変の部位によって患者側の価値観・希望の程度は異なるが、特に顔面(眼窩)あるいは口腔内においては、整容面だけではなく機能障害の改善の優先度が高い。この場合は、保存的治療により症状が改善せず外科的切除を可及的に行う必要がある場合もある。ただし、病変は非限局性のため部分切除となることが多い。その他の部位の病変では、感染、出血などの症状以外に整容面の改善を目的とすることが多いため、手術創瘢痕に伴うデメリットを考慮して治療を選択する必要がある。また CQ27 にて検討されているように治療時期により価値観は変化する可能性も踏まえて十分な検討が必要である。

5. コスト評価、介入の外的妥当性評価

リンパ管奇形の切除術は硬化療法と並んで保険診療として既に承認されており、治療法自体の妥当性は確立している。ただし合併症などの発生によりコストが想定外にかかる可能性もあり、治療の適応については症例に応じて慎重に検討する必要がある。

文献検索式

検索 DB:医中誌 Web
検索日:2021 年 3 月 28 日
検索式:
((((((((リンパ管腫/TH or リンパ管腫/AL)) or (リンパ管奇形/TA) or ("lymphatic malformation"/TA))) and (SH=外科的療法)) or ((((リンパ管腫/TH or リンパ管腫/AL)) or (リンパ管奇形/TA) or ("lymphatic malformation"/TA)) and (切除/TA or 手術/TA))) and ((軟部組織/TH or 皮膚/TH or 皮膚疾患/TH) or (軟部/TA or 体表/TA)))) and (DT=1980:2020 and PT=会議録除く)

検索 DB:PubMed
検索日:2021 年 3 月 1 日
検索式:
("lymphangioma"[MeSH Terms] OR "lymphatic abnormalities"[MeSH Terms] OR "lymphatic vessels/abnormalities"[MeSH Terms] OR "lymphatic malformations"[Title/Abstract]) AND ("resection"[Title/Abstract] OR "excision"[Title/Abstract] OR "surgery"[MeSH Subheading]) AND ("Treatment Outcome"[MeSH Terms] OR "Cohort Studies"[MeSH Terms] OR "Clinical Trial"[Publication Type] OR "Meta-Analysis"[Publication Type] OR "systematic"[Filter]) AND ("English"[Language] OR "Japanese"[Language]) AND 1980/01/01:2020/12/31[Date - Publication] AND "humans"[MeSH Terms]

文献

1) Greinwald J, Jr., Cohen AP, Hemanackah S, Azizkhan RG. Massive lymphatic malformations of the head, neck, and chest. *J Otolaryngol Head Neck Surg*. 2008;37(2):169-173.

2) Wang S, Du J, Liu Y, et al. Clinical analysis of surgical treatment for head and neck lymphatic malformations in children: a series of 128 cases. *Acta Otolaryngol*. 2019;139(8):713-719. doi:10.1080/00016489.2019.1616818
3) Bajaj Y, Hewitt R, Ifeacho S, Hartley BE. Surgical excision as primary treatment modality for extensive cervicofacial lymphatic malformations in children. *Int J Pediatr Otorhinolaryngol*. 2011;75(5):673-677. doi:10.1016/j.ijporl.2011.02.009
4) Kahana A, Bohnsack BL, Cho RI, Maher CO. Subtotal excision with adjunctive sclerosing therapy for the treatment of severe symptomatic orbital lymphangiomas. *Arch Ophthalmol*. 2011;129(8):1073-1076. doi:10.1001/archophthalmol.2011.204
5) Gunduz K, Kurt RA, Erden E. Well-circumscribed orbital venous-lymphatic malformations with atypical features in children. *Br J Ophthalmol*. 2009;93(5):656-659. doi:10.1136/bjo.2008.147488
6) Tunc M, Sadri E, Char DH. Orbital lymphangioma: an analysis of 26 patients. *Br J Ophthalmol*. 1999;83(1):76-80. doi:10.1136/bjo.83.1.76
7) Orvidas LJ, Kasperbauer JL. Pediatric lymphangiomas of the head and neck. *Ann Otol Rhinol Laryngol*. 2000;109(4):411-421. doi:10.1177/000348940010900412
8) Lei ZM, Huang XX, Sun ZJ, Zhang WF, Zhao YF. Surgery of lymphatic malformations in oral and cervicofacial regions in children. *Oral Surg Oral Med Oral Pathol Oral Radiol Endod*. 2007;104(3):338-344. doi:10.1016/j.tripleo.2006.12.025
9) Raveh E, de Jong AL, Taylor GP, Forte V. Prognostic factors in the treatment of lymphatic malformations. *Arch Otolaryngol Head Neck Surg*. 1997;123(10):1061-1065. doi:10.1001/archotol.1997.01900100035004
10) Wiegand S, Zimmermann AP, Eivazi B, Sesterhenn AM, Werner JA. Lymphatic malformations involving the parotid gland. *Eur J Pediatr Surg*. 2011;21(4):242-245. doi:10.1055/s-0031-1271810
11) Wang Y, Tang W, Li X. Safety and efficacy of surgery combined with bleomycin irrigation for complex cervical-facial lymphatic malformations of children. *Int J Pediatr Otorhinolaryngol*. 2020;128:109724. doi:10.1016/j.ijporl.2019.109724
12) Khanwalkar A, Carter J, Bhushan B, Rastatter J, Maddalozzo J. Thirty-day perioperative outcomes in resection of cervical lymphatic malformations. *Int J Pediatr Otorhinolaryngol*. 2018;106:31-34. doi:10.1016/j.ijporl.2017.12.034
13) Kim SY, Lee S, Seo JM, Lim SY. Postoperative adjuvant OK-432 sclerotherapy for treatment of cervicofacial lymphatic malformations: an outcomes comparison. *Int J Pediatr Otorhinolaryngol*. 2015;79(4):570-575. doi:10.1016/j.ijporl.2015.01.030

一般向けサマリー

リンパ管奇形（リンパ管腫）において外科的切除は主要な治療法の一つです。限局的な病変の場合全て切除可能なこともありますが、病変部が広範囲で周囲の重要な組織に深く及んでおり、部分的にしか切除できないことも多いです。部分切除しかできない場合、術後機能的障害が再燃してくることも多いという報告もあります。しかしながら、普段の生活において病変による整容性の問題があったり、機能障害（眼球圧迫による視力障害、舌病変増大による閉口障害など）が続いている場合は、治療が必要であり、切除術が選択肢として挙がります。特に、嚢胞性病変や硬化療法が効かない症例には切除術が有効であるとする報告もあります。病変の部位や大きさなどにより、手術によって得られる効果や合併症の危険性などは様々ですので、それらを全て考慮して治療の選択をする必要があります。

CQ２７：軟部・体表リンパ管奇形（リンパ管腫）に対する適切な手術時期はいつか？	
推奨文： 適切な手術時期は一概には決められず、個々の症例の状況に応じた判断が必要である。	
推奨の強さ	２（弱い）
エビデンス	D （非常に弱い）

推奨作成の経過

1. CQ が重要な臨床課題である旨の背景

リンパ管奇形(リンパ管腫)は悪性病変ではない。乳児期に病変部からの圧排で気道狭窄などの生命の危険を伴う状況下では緊急性を要する場合もあるが、一般的には診断後すぐに治療を開始する必要はないと考えられている。自然経過、特に乳児期の経過は個人差が大きく、自然縮小傾向を示す場合もあり、逆に急速な腫脹により種々の機能的問題を生ずる場合もある。一方、この疾患には機能的な問題の他に整容性という特有の重大な問題があり、社会的生活のためにはできれば早期に治療効果を得ることが望まれる。このような状況から、治療、特に外科的切除を行う適切な時期を選択することは大きな課題となっている。

2. エビデンス評価

＜検索＞

検索の結果、邦文 94 例、欧文 446 例の文献が検索され、これらに対して 1 次スクリーニングを行い、邦文 6 編、欧文 75 編が 2 次スクリーニングの対象文献となった。その内訳はシステマティックレビューやランダム化比較試験などのエビデンスレベルの高いものは全くなく、すべての論文が症例集積あるいは症例報告であった。従って、推奨文の検討においてはこれらそれぞれの症例集積における結果・考察を統合し、エビデンスには乏しいが、推奨文作成に有用と考えられるものをレビューデータとして記載した。

＜評価＞

「リンパ管奇形(リンパ管腫)に対する適切な手術時期」という観点で分析を行っている論文はほとんど見つからなかった。手術時年齢のデータはあるが、それに対して適切かどうかという評価はほとんどの論文ではなされていない。少ない検索データの中から手術時期について述べている論文について以下に示す。

手術のタイミング（年齢）に関しては、サイズが小さい、呼吸障害などの急を要す症例でなければ、自然退縮を期待し、あるいは手術時の周囲構造物の認識が容易、出血のコントロールが容易、術後管理が簡便などの理由で手術は 3 歳まで待った方がよいとしている [1)]。

また、手術の至適時期について言及しているわけではないが、頭頚部の病変や巨大な病変に対して新生児期の管理の優先順位は気道確保と適切な栄養管理、幼児期には出血や感染のコントロール、構音障害や歯科的な問題に対する対策、学童期における骨格、整容性の問題など、年齢に応じて変化していく問題を考慮した上での手術時期の決定が必要である [2)]。また成人してから出現するような遅発性の皮膚・粘膜のリンパ管奇形（限局性リンパ管腫）は限局性の病変であれば皮下組織とともに切除を行うことで再発なく治癒する可能性が高いとする報告もある [3)]。（CQ37 参照）

＜統合＞

「軟部・体表のリンパ管奇形（リンパ管腫）に対する適切な手術時期はいつか？」という CQ を考察するにあたり、文献検索を行った結果、切除時期に関する記載はあるものの、時期に関する妥当性に関して検討している論文はほとんどなかった。言及している 3 論文の分析を行ったが、これらの分析では手術時期に関する一般論を述べていることにはならない。

本 CQ に対する適切な手術時期の検討のためには、質の高い研究が必要であるが、前版である血管腫・血管奇形・リンパ管奇形診療ガイドライン 2017 の検討以降に新たな良質な検討報告は認められなかった。本疾患においては手術以外の治療が先行することが多いことや、病変分布や組織型も多岐にわたるため、それらの条件を揃えて、一般論を導出する臨床研究はデザイン自体極めて困難と考えられる。

3. 益と害のバランス評価

外科的切除時期の選択には、 CQ26 における切除の選択の妥当性の検討に加えて、切除時期毎のメリットとデメリットのバランスを十分に考える必要がある。頭頚部の病変や巨大な病変に対して新生児期の管理の優先順位は気道確保と発達に要する適切な栄養管理、幼児期には出血や感染などの症状のコントロールや構音障害や歯科的な問題に対する対策、学童期における骨格、整容性の問題など、年齢に応じて出現してくる問題を考慮し、個々の症例の疾患・社会的状況に応じて手術時期の決定が必要である。加えて、手術治療における負の要素（瘢痕、変形や創治癒遅延など合併症の可能性）も勘案して総合的に評価することが重要である。

4. 患者の価値観・希望

外科的切除は病変の治療として有用である一方で、瘢痕、変形や創治癒遅延など合併症を生じる可能性がある（CQ26 参照）。病変による整容性、機能障害、症状などの問題に対する価値観、そして治療の益や害に関する価値観は、患者の幼児期は保護者の価値観であるが、患者本人は成長に従って自意識が芽生え、患者本人と保護者の価値観は必ずしも一致しないことも起こり得る。また社会生活に応

じて疾患や治療に関して価値観は変化していく可能性がある。手術時期については、それら全てを考慮して個別に対応する必要がある。

5. コスト評価、介入の外的妥当性評価

リンパ管奇形に対する切除術は適切に選択されれば有効な治療であることは広く認められ、我が国においても保険診療として定められており、年齢問わず切除時期により治療コストの大きな変化はない。時期にかかわらず、他の低侵襲の治療も考慮の上で外科的切除術が選択肢として挙がることは妥当である。

文献検索式

検索 DB:医中誌 Web
検索日:2021 年 3 月 28 日
検索式:
((((((((リンパ管腫/TH or リンパ管腫/AL)) or (リンパ管奇形/TA) or ("lymphatic malformation"/TA))) and (SH=外科的療法)) or ((((リンパ管腫/TH or リンパ管腫/AL)) or (リンパ管奇形/TA) or ("lymphatic malformation"/TA)) and (切除/TA or 手術/TA))) and ((軟部組織/TH or 皮膚/TH or 皮膚疾患/TH) or (軟部/TA or 体表/TA)))) and (DT=1980:2020 and PT=会議録除く)

検索 DB:PubMed
検索日:2021 年 3 月 1 日
検索式:
("lymphangioma"[MeSH Terms] OR "lymphatic abnormalities"[MeSH Terms] OR "lymphatic vessels/abnormalities"[MeSH Terms] OR "lymphatic malformations"[Title/Abstract]) AND ("resection"[Title/Abstract] OR "excision"[Title/Abstract] OR "surgery"[MeSH Subheading]) AND ("Treatment Outcome"[MeSH Terms] OR "Cohort Studies"[MeSH Terms] OR "Clinical Trial"[Publication Type] OR "Meta-Analysis"[Publication Type] OR "systematic"[Filter]) AND ("English"[Language] OR "Japanese"[Language]) AND 1980/01/01:2020/12/31[Date - Publication] AND "humans"[MeSH Terms]

文献

1) Fageeh N, Manoukian J, Tewfik T, Schloss M, Williams HB, Gaskin D. Management of head and neck lymphatic malformations in children. *J Otolaryngol*. 1997;26(4):253-258.
2) Padwa BL, Hayward PG, Ferraro NF, Mulliken JB. Cervicofacial lymphatic malformation: clinical course, surgical intervention, and pathogenesis of skeletal hypertrophy. *Plast Reconstr Surg*. 1995;95(6):951-960.
3) Kocer U, Atakan N, Aksoy HM, Tiftikcioglu YO, Aksoy B, Astarci M. Late-onset superficial lymphatic malformation: report of a case and review of the literature. *Dermatol Surg*. 2003;29(3):291-293. doi:10.1046/j.1524-4725.2003.29064.x

一般向けサマリー

リンパ管奇形(リンパ管腫)は、病変の部位も大きさも、また病変により引き起こされる症状も患者さんごとに大きく異なるため、手術で良い結果を得るための最適な時期も患者さんごとに異なります。手術の最適な時期を科学的に検討した研究はほとんどありません。自然に縮小する可能性があること、また手術自体および手術前後の管理がやや容易となってくることを考慮し、病変の気道圧迫による呼吸障害などの急を要する状況でなければ、 3 歳頃まで待った方が良いという報告があります。また年齢、社会生活の変化によって病変や治療に対する意識や価値観は変化していくこともあり、それぞれに応じてよく検討して対応していく必要があります。

CQ２８：顔面（眼窩眼瞼を含む）ミクロシスティックリンパ管奇形（リンパ管腫）に対する有効な治療は何か？	
推奨文： 硬化療法、外科的療法、ラジオ波焼灼療法、薬物療法が考慮される。有効性が示される一方で、機能損傷など合併症も報告されており、症例に応じて慎重に治療法を選択すべきである。	
推奨の強さ	２（弱い）
エビデンス	D （非常に弱い）

推奨作成の経過

1. CQ が重要な臨床課題である旨の背景

顔面（眼窩部を含む）はリンパ管奇形（リンパ管腫）の好発部位であるが、その中で特にミクロシスティックリンパ管奇形は治療に難渋することが多い。露出部であるため整容性の問題は大きく、目、口といった機能的にも重要な臓器を含む領域であり、安全で有効な治療法を選択することが極めて重要である。

2. エビデンス評価

＜検索＞

邦文 49 編、欧文 335 編の文献が検索され、これらに対して 1 次スクリーニングを行い、最終的に 2 編の邦文、66 編の欧文が本 CQ に対する 2 次スクリーニングの対象文献となった。その内訳はシステマティックレビュー2 編を除き、多くは症例集積あるいは症例報告であった。したがって、本 CQ に対する推奨文の検討においては、これらシステマティックレビューおよびそれぞれの症例集積における結果と考察を統合した。さらに、リンパ管静脈吻合に関するハンドサーチを行い、1 編の症例集積を対象文献に加えた。その結果、エビデンスには乏しいが、推奨文を作成するのに有用と判断された邦文 2 編、欧文 44 編をレビューデータとして記載した。

＜評価＞

評価対象文献内での顔面（眼窩眼瞼を含む）ミクロシスティックリンパ管奇形に対する治療法は以下の通りであった。

・外科的療法

・硬化療法（OK-432、ブレオマイシン、エタノール、モノエタノールアミンオレイン酸塩、ドキシサイクリン、テトラデシル硫酸ナトリウム(sodium tetradecyl sulfate, STS)、ピンヤンマイシン、フォーム状ポリドカノール）

・ラジオ波焼灼療法（radiofrequency ablation, RF アブレーション）
・薬物療法：シロリムス、シルデナフィル、プロプラノロール
ほとんどの報告が単独治療ではなく、これらを組み合わせて治療していた。

■外科的療法

頭頸部のミクロシスティックリンパ管奇形に対する外科的療法の有用性に関して、外科的療法のみもしくは外科的療法とその他の治療方法を比較した報告は少なく[1-3]、硬化療法を含むその他の治療法を併用した治療成績の報告が大部分であった[4-14]。

ミクロシスティックリンパ管奇形は、マクロシスティックリンパ管奇形よりも全切除が困難であり、根治性に劣ることが示唆されていた[1,4,6,15]。また、治療前後に硬化療法などその他の治療と併用されている場合が多く、難治症例には集学的治療がなされていることが推察された。

外科的療法と硬化療法の再発率や合併症における比較では、いずれか一方の優位性は示されていない[2,16]。174 例を対象とした外科的療法と硬化療法の比較検討では、1 年以内に追加治療を要する可能性は外科的切除群では 75.3%、硬化療法群で 83.6%と、同程度との報告をしている[2]。同文献ではミクロシスティックリンパ管奇形は 34.8%のみであり、ミクロシスティックリンパ管奇形のみの治療成績ではない。

合併症として、顔面神経麻痺、反回神経麻痺、迷走神経麻痺、一過性の呼吸障害・摂食障害・構音障害、血腫・リンパ漏、感染、唾液腺瘻、漿液腫、閉瞼障害などが報告されている[1,3-7,9-11]。ミクロシスティック、マクロシスティックリンパ管奇形が混在しているが、Lee ら[3]は顔面神経との剥離を要した 16 例について報告しており、顔面神経は病変により偏位しているが、10 例で術前の CT で顔面神経の走行が予測可能であったとしている。

頭頸部のミクロシスティックリンパ管奇形に対しては、症例に応じて様々な手法を組み合わせた治療が行われているが、外科的療法の選択の根拠は乏しい。硬化療法無効例や気道閉塞を伴うなど緊急性を要する症例、組織学的な検討が必要な症例で外科的療法が有利である可能性が考えられたが、今後さらなる検討が必要である。

■硬化療法

硬化療法の有効性に対する評価は、以下のような視点で行われていた。

①治療効果 response

A. 病変の縮小率 size

B. 症状 symptom

C. 機能 function

D. 整容 cosmesis

②合併症 complication

これらの視点から硬化療法の有効性に関する記述内容をまとめた。

記載のあった硬化剤は、OK-432、ブレオマイシン、エタノール、モノエタノールアミンオレイン酸塩、ドキシサイクリン、STS、ピンヤンマイシン、フォーム状ポリドカノールなど多岐に渡り、複数の硬化剤を併用も散見された。

①治療効果 response

A. 病変の縮小率 size

病変の縮小率を検討した文献では、①excellent もしくは complete（90%以上の縮小）、②good もしくは substantial（50%以上、90%未満の縮小）、③fair もしくは intermediate（20%以上、50%未満の縮小）、④poor もしくは none（20%未満の縮小）の 4 段階評価が多かった。

顔面の症例のみを集めた報告は少なかったが、Yang らは頭頚部 30 例中 19 例(63%)で 90%以上、10 例(33%)で 50%以上の縮小が硬化療法により得られたとしている[17]。また、Alomari らは頭頚部 21 例中 18 例(85.7%)[18]、Chaudry らは混合型も含んではいるが 31 例中 30 例で 50%以上の縮小を認めたとしている[19]。

一方で、Smith らは一部縦隔病変を含むものの硬化療法を行った 17 例中、奏効(complete or substantial)したのは 0 例であったとしている[20]。Giguere らも頭頚部 5 例全例で治療効果がなかった(poor)としている[21]。これらの文献は硬化療法の治療時期を検討したランダム化比較試験であったが、治療時期によらずミクロシスティックリンパ管奇形では効果がないという結果であった。

De Maria らは、頭頚部リンパ管奇形に対する硬化療法に関する 23 文献のシステマティックレビュー、メタアナリシスを報告しており、頭頚部ミクロシスティックリンパ管奇形に対する硬化療法の有効率は、完全治癒 35.1%、部分治癒 39.3%、効果なし 17.3%であったとしている[22]。また、マロシスティックリンパ管奇形では完全治癒 53.1%、部分治癒 15.5%、効果なし 2.6%であり、マクロシスティックリンパ管奇形に比べてミクロシスティックリンパ管奇形の縮小効果は小さいとされた。硬化剤の種類別にみると、マクロシスティック、混合型を含んだ頭頚部リンパ管奇形にはなるが、完全治癒率はドキシサイクリン 62.4%、モノエタノールアミンオレイン酸塩 61.4%、OK-432 48.6%、ブレオマイシン 31.4%、ピンヤンマイシン 27.8%という結果であった。

B. 症状 symptom

本項目に関して症状を客観的なデータによって評価した文献はなく、症状に言及したものは少なかった。Chaudry らは、疼痛を訴えていた患者の 75%がブレオマイシンによる硬化療法後に症状が消失したという報告をしている[19]。また、Da Ros らは、頭頚部 16 例中 5 例(31%)で症状が消失し、9 例(56%)で症状が改善したとしている[23]。他に、出血や呼吸障害などの症状がある症例に対して、硬化療法により改善したとする症例報告が散見されている程度である[24,25]。

C. 機能 function

Ravindranathan らは顔面から舌、咽頭にわたる広範囲なミクロシスティックリンパ管奇形 3 例に対して硬化療法を行い、治療前に認めていた気道狭窄による呼吸障害や嚥下障害の改善が得られたとした

[26]。Poonyathalang らは、球後出血による視野欠損、視力低下を主訴とした眼窩病変に対して STS を投与したところ、その症状の改善が得られたと報告している [27]。症状の項目と同様、適切な文献はわずかであった。

D. 整容 cosmesis

整容に対する評価においても客観的評価をすることは困難である。Poonyathalang らは、眼球突出を主訴とした眼窩病変に STS を投与した 3 例に対して、治療前後で突出の程度を測定したところ改善が得られたと報告している [27]。他に患者家族の満足度という主観的評価によって報告したものがある。Chaudry らは頭頚部部症例全例（ミクロシスティック 9 例、混合型 22 例）で、病変のサイズや外形の改善が得られたという患者や家族からの反応があったとした [19]。また、Alomari らはマクロシスティックリンパ管奇形を一部含むものの、頭頚部部のミクロシスティックリンパ管奇形 32 例に対して硬化療法を行ったところ、26 例（81.3%）で治療前より改善したという患者家族からの評価があったと報告している [18]。

②合併症 complication

病変の性状が不明である文献もあるが顔面領域の合併症として、多くの文献で発熱、局所の腫脹や疼痛、嚢胞内出血、感染といった硬化療法にみられる一過性の合併症が報告されている [9,10,13,14,17,19,22,27-36]ほか、口腔粘膜や舌の潰瘍、顔面神経麻痺、ホルネル症候群、唾液漏、気道閉塞による呼吸不全といった治療の影響によると思われる合併症も散見されている [21,22,26,27]。また、眼窩部のリンパ管奇形の硬化療法後に、腫瘤増大による眼窩内圧の上昇、眼球突出、眼窩内出血、角膜障害、外眼筋麻痺を起こしたという報告がある [27,37]。De Maria ら [22]は、頭頚部リンパ管奇形に対する硬化療法に関する 25 文献のシステマティックレビュー、メタアナリシスにおいて、頭頚部ミクロシスティックリンパ管奇形に対する硬化療法の合併症の発生率は肺障害 3.6%、全身的合併症（発熱、代謝性アシドーシス、溶血性貧血、低血圧）24.9%、永続的合併症（顔面神経麻痺、ホルネル症候群）1.1%、局所の一時的な合併症（腫脹、炎症、一時的な表皮壊死、血腫、一時的な神経障害、疼痛）2.6%、皮膚壊死・瘢痕形成 0.8%であったと報告している。硬化剤別では、マクロシスティック、混合型を含んだ頭頚部リンパ管奇形にはなるが、永続的合併症の発生率がドキシサイクリン(5.9%)、モノエタノールアミンオレイン酸塩(4.1%)で高かったとした。

硬化剤による合併症としては、エタノール漏出による皮膚潰瘍や壊死、神経損傷、無水エタノール注入中の低血圧、ドキシサイクリンによる表皮剥離、局所脱毛といった合併症が報告されている [9,18,38]。一方で、OK-432、フォーム状ポリドカノールによる合併症は重篤なものではなかったとされた [31,35]。ブレオマイシンの合併症として一般に肺線維症が知られているが、Chaudry ら [19]や Yang ら [17]は硬化療法に使用する程度の用量であれば呼吸機能障害が生じないとしている。

顔面ミクロシスティックリンパ管奇形のみに限って分析している論文はわずかであり、多くは顔面だけでなく頚部や他の領域を含んで検討されているか、マクロシスティックや混合型といった性状の異なるリンパ管奇形を含めて報告されていた。また、この点に加えて、ミクロシスティックの定義や硬化療法の治療基準（使用方法や投与回数など）などは文献によって一定であるとは言い難く、硬化療法の有効性を

評価する上でこれら対象の背景に違いがあることを考慮しなければならない。

■ラジオ波焼灼療法（RF アブレーション）

頭頚部のミクロシスティックリンパ管奇形に対する RF アブレーションについての文献として 3 編 43 例を採用した。

Kim らは出血や感染を繰り返す口腔内の粘膜リンパ管奇形（限局性リンパ管腫）22 例に対して、症状緩和を目的として 1 例あたり 1～7 回、合計 54 回の RF アブレーションを行っており、2 例で舌の腫脹により集中治療室での管理を要している[39]。

Cho らは 15 例を対象として、刺入型電極と非刺入型電極を用いたアブレーションについて検討を行っており、画像上での病変の縮小、整容面での改善が得られ、有効性に有意差はなかったと報告している。非刺入型電極で疼痛、刺入型電極で House-Brackmann grade II の顔面神経麻痺 1 例、オトガイ神経損傷による知覚鈍麻 1 例が合併症として挙げられている[40]。

大畠ら[41]は口腔内に収まりきらない巨舌 2 例に対してアブレーションを行っており、1 例で病変が縮小したものの、1 例では縮小せずに舌切除術を行っている。

病変の縮小や症状の緩和を目的として行われているものの、いずれの報告も症例数が少なく、かつ他の治療との比較検討はなされておらず、エビデンスは十分と言い難い。

■薬物療法

頭頚部のミクロシスティックリンパ管奇形に対する薬物療法の有用性について、シロリムスについて 1 編[42]、シルデナフィルについて 2 編[43,44]、プロプラノロールについて 1 編[45]の文献を採用した。

シロリムスについては、19 例の症例で血中濃度は 7～13 ng/ml でコントロールし、混合型リンパ管奇形を 9 例含むものの、全例で病変の縮小を認め、特に若年者と未治療例で治療効果が高い傾向にあったと報告している[42]。合併症は 17 例で認められ、蜂窩織炎、口内炎、湿疹、嘔吐、嚢胞内出血などの軽微なものであった。

シルデナフィルについての文献は 2 編 11 例であった[43,44]。病変が縮小したとする報告がみられるが、評価手法や患者背景は一定しておらず、患者数も少ないため十分なエビデンスがあるとは言い難い。いずれの文献でもシルデナフィル血中濃度は 2～4 mg/kg/day で調節されている。病変が縮小した症例は 2 例のみにとどまり、同文献中のマクロシスティックリンパ管奇形の症例と比較して、ミクロシスティックリンパ管奇形に対する治療効果は劣る可能性が示唆されている。合併症として軽度の下痢が報告されている。

プロプラノロール内服については頭頚部以外の病変については縮小効果が認められたものがあるが、頭頚部のミクロシスティックリンパ管奇形では病変の縮小は得られていない[45]。

いずれの内服療法についても、その他の治療手法と比較した報告はなく、治療法を選択するにあたってのエビデンスが不足していると考えられる。

※上記治療法の他に、近年、リンパ管奇形に対するリンパ管細静脈吻合術（lymphaticovenular

anastomosis, LVA)が治療オプションの一つとして報告されている[46]。現時点では普及しておらず、今後の展開が期待される。

＜統合＞

「顔面（眼窩眼瞼を含む）ミクロシスティックリンパ管奇形（リンパ管腫）に対する有効な治療は何か？」というCQを考察するにあたり、外科的療法、硬化療法、RFアブレーション、薬物療法について、治療効果や合併症という視点から分析を行ったが、ほとんどの論文が症例集積あるいは症例報告であった。外科的療法では、ミクロシスティックリンパ管奇形は、マクロシスティックリンパ管奇形よりも全切除が困難であり、根治性に劣ることが示唆された。外科的療法と硬化療法の比較では、いずれか一方の優位性は示されていない。硬化療法による病変の縮小効果は文献により幅があったが、マクロシスティックリンパ管奇形に比べてミクロシスティックリンパ管奇形の縮小効果は小さかった。また、症状や機能的予後、整容性などにおいて、言及した論文はあったが、顔面ミクロシスティックリンパ管奇形に対する硬化療法の一般論を述べるのには不十分であった。RF アブレーションは、病変の縮小や症状の緩和を目的として行われている報告があるが、現時点でエビデンスは十分でない。薬物療法についても、その他の治療手法と比較した報告はなく、治療法の選択にあたってのエビデンスとしては不十分であった。以上を踏まえると、顔面ミクロシスティックリンパ管奇形に対する治療において、現段階では基準を設けて治療適応を決定することは困難である。そのため、本 CQ の検討には今後、各治療別にランダム化比較試験などの研究デザインでの検証が必要と思われた。

3. 益と害のバランス評価

エビデンスレベルの高い報告は認められないが、外科的療法、硬化療法、RFアブレーション、薬物療法はいずれも有効性を認め、益が見込まれる。しかしながら、有効性を認めないもの、合併症の報告も多く、症例により害が上回る可能性もあり、症例毎に適応を慎重に検討する必要がある。

4. 患者の価値観・希望

いずれの治療法も患者の希望に沿う方向を向いているが、特に外科的療法では希望に沿わない合併症などを生ずる可能性もあり、負の可能性という側面を十分理解した上で治療を決定する必要がある。

5. コスト評価、介入の外的妥当性評価

外科的切除や硬化療法はすでに保険診療として介入の妥当性は認められている。薬物療法としては2021 年 9 月末にシロリムス内服剤が難治性リンパ管疾患に対する適応が承認されたが、コスト評価は十分なされておらず、今後明らかになると考えられる。RF アブレーションは現段階では保険診療でなく、妥当性は症例毎に十分に検討する必要がある。

文献検索式

検索 DB：医中誌 Web

検索日:2021 年 5 月 1 日
検索式:
((((((((((リンパ管腫/TH or リンパ管腫/AL)) or (海綿状リンパ管腫/AL) or (リンパ管奇形/TA) or ("lymphatic malformation"/TA)) and ((ミクロシスティック/AL or マイクロシスティック/AL or 海綿状/AL or microcystic/AL or 小嚢胞/AL) or (顔/TA or 頬/TA or 口唇/TA or 鼻/TA or 額/TA or 耳/TA or 眼/TA or 顎/TA) or (顎/TH) or (顔面/TH)))) and (PT=会議録除く))) and (SH=治療的利用,治療,薬物療法,外科的療法,移植,食事療法,精神療法,放射線療法)) or (((((((リンパ管腫/TH or リンパ管腫/AL)) or (海綿状リンパ管腫/AL) or (リンパ管奇形/TA) or ("lymphatic malformation"/TA)) and ((ミクロシスティック/AL or マイクロシスティック/AL or 海綿状/AL or microcystic/AL or 小嚢胞/AL) or (顔/TA or 頬/TA or 口唇/TA or 鼻/TA or 額/TA or 耳/TA or 眼/TA or 顎/TA) or (顎/TH) or (顔面/TH)))) and (PT=会議録除く)) and (治療/TA)))) and (PT=原著論文,総説))) and (DT=1980:2020)

検索 DB:PubMed
検索日:2021 年 1 月 11 日
検索式:
("microcystic"[Title/Abstract] OR "face"[MeSH Terms] OR ("face"[Title/Abstract] OR "facial"[Title/Abstract] OR "cheek"[Title/Abstract] OR "chin"[Title/Abstract] OR "eye"[Title/Abstract] OR "mouth"[Title/Abstract] OR "lip"[Title/Abstract] OR "nose"[Title/Abstract] OR "nasal"[Title/Abstract] OR "Jaw"[Title/Abstract]) OR "Jaw"[MeSH Terms] OR "cavernous"[Text Word]) AND ("lymphatic abnormalities/therapy"[MeSH Terms] OR "lymphangioma/therapy"[MeSH Terms]) AND ("English"[Language] OR "Japanese"[Language]) AND 1980/01/01:2020/12/31[Date - Publication]

検索 DB:PubMed
検索日:2022 年 2 月 8 日
検索式:
("lymphatic abnormalities"[All Fields] OR "lymphangioma"[All Fields] OR "lymphatic malformation"[All Fields]) AND ("microcyst"[All Fields] OR "microcystic"[All Fields] OR "microcysts"[All Fields] OR "cavernous"[All Fields]) AND ("lymphaticovenous anastomosis"[All Fields] OR "LVA"[All Fields] OR "LMVA"[All Fields] OR "lymphatic venous anastomosis"[All Fields] OR "lymphovenous anastomosis"[All Fields])

文献

1) Wang S, Du J, Liu Y, et al. Clinical analysis of surgical treatment for head and neck lymphatic malformations in children: a series of 128 cases. *Acta Otolaryngol*. 2019;139(8):713-719. doi:10.1080/00016489.2019.1616818
2) Balakrishnan K, Menezes MD, Chen BS, Magit AE, Perkins JA. Primary surgery vs primary sclerotherapy for head and neck lymphatic malformations. *JAMA Otolaryngol Head Neck Surg*. 2014;140(1):41-45. doi:10.1001/jamaoto.2013.5849
3) Lee GS, Perkins JA, Oliaei S, Manning SC. Facial nerve anatomy, dissection and preservation in lymphatic malformation management. *Int J Pediatr Otorhinolaryngol*. 2008;72(6):759-766. doi:10.1016/j.ijporl.2008.01.034
4) Wang Y, Tang W, Li X. Safety and efficacy of surgery combined with bleomycin irrigation for complex cervical-facial lymphatic malformations of children. *Int J Pediatr Otorhinolaryngol*. 2020;128:109724. doi:10.1016/j.ijporl.2019.109724

5) Li W, Xu H, Zhao L, Li X. The management of giant cerviofacial lymphatic malformations in children. *J Craniofac Surg*. 2019;30(6):e553-e555. doi:10.1097/SCS.0000000000005520
6) Lerat J, Mounayer C, Scomparin A, Orsel S, Bessede JP, Aubry K. Head and neck lymphatic malformation and treatment: clinical study of 23 cases. *Eur Ann Otorhinolaryngol Head Neck Dis*. 2016;133(6):393-396. doi:10.1016/j.anorl.2016.07.004
7) Yang X, Jin Y, Lin X, et al. Management of periorbital microcystic lymphatic malformation with blepharoptosis: surgical treatment combined with intralesional bleomycin injection. *J Pediatr Surg*. 2015;50(8):1393-1397. doi:10.1016/j.jpedsurg.2014.12.011
8) Benazzou S, Boulaadas M, Essakalli L. Giant pediatric cervicofacial lymphatic malformations. *J Craniofac Surg*. 2013;24(4):1307-1309. doi:10.1097/SCS.0b013e3182942b8f
9) Burrows PE, Mitri RK, Alomari A, et al. Percutaneous sclerotherapy of lymphatic malformations with doxycycline. *Lymphat Res Biol*. 2008;6(3-4):209-216. doi:10.1089/lrb.2008.1004
10) Luzzatto C, Midrio P, Tchaprassian Z, Guglielmi M. Sclerosing treatment of lymphangiomas with OK-432. *Arch Dis Child*. 2000;82(4):316-318. doi:10.1136/adc.82.4.316
11) Dasgupta R, Adams D, Elluru R, Wentzel MS, Azizkhan RG. Noninterventional treatment of selected head and neck lymphatic malformations. *J Pediatr Surg*. 2008;43(5):869-873. doi:10.1016/j.jpedsurg.2007.12.029
12) Banieghbal B, Davies MR. Guidelines for the successful treatment of lymphangioma with OK-432. *Eur J Pediatr Surg*. 2003;13(2):103-107. doi:10.1055/s-2003-39581
13) Hogeling M, Adams S, Law J, Wargon O. Lymphatic malformations: clinical course and management in 64 cases. *Australas J Dermatol*. 2011;52(3):186-190. doi:10.1111/j.1440-0960.2011.00777.x
14) Shiels WE, 2nd, Kang DR, Murakami JW, Hogan MJ, Wiet GJ. Percutaneous treatment of lymphatic malformations. *Otolaryngol Head Neck Surg*. 2009;141(2):219-224. doi:10.1016/j.otohns.2009.04.001
15) Lei ZM, Huang XX, Sun ZJ, Zhang WF, Zhao YF. Surgery of lymphatic malformations in oral and cervicofacial regions in children. *Oral Surg Oral Med Oral Pathol Oral Radiol Endod*. 2007;104(3):338-344. doi:10.1016/j.tripleo.2006.12.025
16) Gilony D, Schwartz M, Shpitzer T, Feinmesser R, Kornreich L, Raveh E. Treatment of lymphatic malformations: a more conservative approach. *J Pediatr Surg*. 2012;47(10):1837-1842. doi:10.1016/j.jpedsurg.2012.06.005
17) Yang Y, Sun M, Ma Q, et al. Bleomycin A5 sclerotherapy for cervicofacial lymphatic malformations. *J Vasc Surg*. 2011;53(1):150-155. doi:10.1016/j.jvs.2010.07.019
18) Alomari AI, Karian VE, Lord DJ, Padua HM, Burrows PE. Percutaneous sclerotherapy for lymphatic malformations: a retrospective analysis of patient-evaluated improvement. *J Vasc Interv Radiol*. 2006;17(10):1639-1648. doi:10.1097/01.RVI.0000239104.78390.E5
19) Chaudry G, Guevara CJ, Rialon KL, et al. Safety and efficacy of bleomycin sclerotherapy for

microcystic lymphatic malformation. *Cardiovasc Intervent Radiol*. 2014;37(6):1476-1481. doi:10.1007/s00270-014-0932-z

20) Smith MC, Zimmerman MB, Burke DK, et al. Efficacy and safety of OK-432 immunotherapy of lymphatic malformations. *Laryngoscope*. 2009;119(1):107-115. doi:10.1002/lary.20041

21) Giguere CM, Bauman NM, Sato Y, et al. Treatment of lymphangiomas with OK-432 (Picibanil) sclerotherapy: a prospective multi-institutional trial. *Arch Otolaryngol Head Neck Surg*. 2002;128(10):1137-1144. doi:10.1001/archotol.128.10.1137

22) De Maria L, De Sanctis P, Balakrishnan K, Tollefson M, Brinjikji W. Sclerotherapy for lymphatic malformations of head and neck: systematic review and meta-analysis. *J Vasc Surg Venous Lymphat Disord*. 2020;8(1):154-164. doi:10.1016/j.jvsv.2019.09.007

23) Da Ros V, Iacobucci M, Puccinelli F, Spelle L, Saliou G. Lymphographic-like technique for the treatment of microcystic lymphatic malformation components of <3 mm. *AJNR Am J Neuroradiol*. 2018;39(2):350-354. doi:10.3174/ajnr.A5449

24) Udagawa A, Yoshimoto S, Matumoto F, et al. A case of facial cavernous lymphangioma: observation from infancy to adulthood. *日頭顎顔会誌*. 2005;21(4):302-309.

25) 長尾宗朝，佐々木了，古川洋志，内山英祐，山本有平．頬・口腔・頸部巨大リンパ管奇形の治療経験．*日形会誌*. 2007;27(11):779-782.

26) Ravindranathan H, Gillis J, Lord DJ. Intensive care experience with sclerotherapy for cervicofacial lymphatic malformations. *Pediatr Crit Care Med*. 2008;9(3):304-309. doi:10.1097/PCC.0b013e31817287de

27) Poonyathalang A, Preechawat P, Jiarakongmun P, Pongpech S. Sclerosing therapy for orbital lymphangioma using sodium tetradecyl sulfate. *Japanese Journal of Ophthalmology*. 2008;52(4):298-304. doi:10.1007/s10384-008-0547-5

28) Emran MA, Dubois J, Laberge L, Al-Jazaeri A, Butter A, Yazbeck S. Alcoholic solution of zein (Ethibloc) sclerotherapy for treatment of lymphangiomas in children. *J Pediatr Surg*. 2006;41(5):975-979. doi:10.1016/j.jpedsurg.2006.01.019

29) Bai Y, Jia J, Huang XX, Alsharif MJ, Zhao JH, Zhao YF. Sclerotherapy of microcystic lymphatic malformations in oral and facial regions. *J Oral Maxillofac Surg*. 2009;67(2):251-256. doi:10.1016/j.joms.2008.06.046

30) Nehra D, Jacobson L, Barnes P, Mallory B, Albanese CT, Sylvester KG. Doxycycline sclerotherapy as primary treatment of head and neck lymphatic malformations in children. *J Pediatr Surg*. 2008;43(3):451-460. doi:10.1016/j.jpedsurg.2007.10.009

31) Yamaki T, Sasaki Y, Hasegawa Y, et al. Percutaneous ultrasound-guided sclerotherapy with polidocanol microfoam for lymphatic malformations. *J Vasc Surg Venous Lymphat Disord*. 2017;5(5):707-714. doi:10.1016/j.jvsv.2017.03.017

32) Wu HW, Wang X, Zheng JW, et al. Treatment of deep-seated facial microcystic lymphatic

malformations with intralesional injection of pingyangmycin. *Medicine (Baltimore)*. 2016;95(37):e4790. doi:10.1097/MD.0000000000004790

33) Ghaffarpour N, Petrini B, Svensson LA, Boman K, Wester T, Claesson G. Patients with lymphatic malformations who receive the immunostimulant OK-432 experience excellent long-term outcomes. *Acta Paediatr*. 2015;104(11):1169-1173. doi:10.1111/apa.13086

34) Farnoosh S, Don D, Koempel J, Panossian A, Anselmo D, Stanley P. Efficacy of doxycycline and sodium tetradecyl sulfate sclerotherapy in pediatric head and neck lymphatic malformations. *Int J Pediatr Otorhinolaryngol*. 2015;79(6):883-887. doi:10.1016/j.ijporl.2015.03.024

35) Poldervaart MT, Breugem CC, Speleman L, Pasmans S. Treatment of lymphatic malformations with OK-432 (Picibanil): review of the literature. *J Craniofac Surg*. 2009;20(4):1159-1162. doi:10.1097/SCS.0b013e3181abb249

36) Peters DA, Courtemanche DJ, Heran MKS, Ludemann JP, Prendiville JS. Treatment of cystic lymphatic vascular malformations with OK-432 sclerotherapy. *Plast Reconstr Surg*. 2006;118(6):1441-1446. doi:10.1097/01.prs.0000239503.10964.11

37) Schwarcz RM, Ben Simon GJ, Cook T, Goldberg RA. Sclerosing therapy as first line treatment for low flow vascular lesions of the orbit. *Am J Ophthalmol*. 2006;141(2):333-339. doi:10.1016/j.ajo.2005.09.026

38) Cahill AM, Nijs E, Ballah D, et al. Percutaneous sclerotherapy in neonatal and infant head and neck lymphatic malformations: a single center experience. *J Pediatr Surg*. 2011;46(11):2083-2095. doi:10.1016/j.jpedsurg.2011.07.004

39) Kim SW, Kavanagh K, Orbach DB, Alomari AI, Mulliken JB, Rahbar R. Long-term outcome of radiofrequency ablation for intraoral microcystic lymphatic malformation. *Arch Otolaryngol Head Neck Surg*. 2011;137(12):1247-1250. doi:10.1001/archoto.2011.199

40) Cho SJ, Lee JH, Chung SR, Choi YJ, Baek JH. Radiofrequency ablation of facial venolymphatic malformations: assessment of efficacy and safety and the role of injectable electrodes. *J Vasc Interv Radiol*. 2020;31(4):544-550. doi:10.1016/j.jvir.2019.04.006

41) 大畠雅之，田浦康明，山根裕介，他．当科における小児の顔面・頸部・縦隔リンパ管腫 64 例の検討．*長崎医会誌*. 2016;91(3):313-320.

42) Strychowsky JE, Rahbar R, O'Hare MJ, Irace AL, Padua H, Trenor CC, 3rd. Sirolimus as treatment for 19 patients with refractory cervicofacial lymphatic malformation. *Laryngoscope*. 2018;128(1):269-276. doi:10.1002/lary.26780

43) Wang S, Zhang J, Ge W, et al. Efficacy and safety of oral sildenafil in treatment of pediatric head and neck lymphatic malformations. *Acta Otolaryngol*. 2017;137(6):674-678. doi:10.1080/00016489.2016.1272135

44) Koshy JC, Eisemann BS, Agrawal N, Pimpalwar S, Edmonds JL. Sildenafil for microcystic lymphatic malformations of the head and neck: a prospective study. *Int J Pediatr Otorhinolaryngol*.

2015;79(7):980-982. doi:10.1016/j.ijporl.2015.03.034
45) Ozeki M, Kanda K, Kawamoto N, et al. Propranolol as an alternative treatment option for pediatric lymphatic malformation. *Tohoku J Exp Med*. 2013;229(1):61-66. doi:10.1620/tjem.229.61
46) Kato M, Watanabe S, Watanabe A, Iida T. Flow-oriented venous anastomosis to control lymph flow of lymphatic malformation. *Plast Reconstr Surg Glob Open*. 2019;7(7):e2199. doi:10.1097/GOX.0000000000002199

一般向けサマリー

顔面(眼窩眼瞼を含む)ミクロシスティックリンパ管奇形(海綿状リンパ管腫)に対しては、外科的療法、硬化療法、ラジオ波焼灼療法(RF アブレーション)、薬物療法などが行われています。外科的療法、硬化療法は、いずれもマクロシスティックリンパ管奇形(嚢胞状リンパ管腫)よりも全切除が困難であったり縮小効果が小さく、どちらの治療法がより有効であるかは示されていません。ラジオ波焼灼療法や薬物療法は、病変の縮小や症状の緩和を目的として行われることがありますが、現時点では効果を十分に証明されていません。治療適応や治療法を決定する基準はないので、個々の患者さんの状態や希望に合わせて治療法を選ぶことが必要です。

CQ２９：腹部リンパ管奇形（リンパ管腫）に有効な治療は何か？	
推奨文： 外科的切除、硬化療法が一般に行われることが多い治療法であるが、それぞれ合併症のリスクもあり、優劣は明らかでない。また病変の部位や大きさなど個々の患者さんの状態にあわせて慎重に選択することが必要である。	
推奨の強さ	２（弱い）
エビデンス	D （非常に弱い）

推奨作成の経過

1. CQ が重要な臨床課題である旨の背景

リンパ管奇形(リンパ管腫)全体の中で腹部病変の占める割合は 10～20%程度と推定される。重要な臓器を収めている腹部においては、臓器と病変の位置関係により治療法の選択に難渋することがある。外科的切除は治療効果を期待できる治療であるが、術中・術後の患者への負担、リンパ瘻、腸閉塞など重大な合併症の発生する可能性などを鑑みると、より低侵襲の治療が望まれる。一方、硬化療法も一定の効果を期待できるものの、強い炎症を惹起するため、合併症なく安全に行えるかどうかが、また長期的な効果はどうなのかなどは大きな問題である。また近年内科的治療を始めその他の治療法も選択肢として考えられるようになってきている。これらから適切な治療法を選択していくことは極めて重要である。この点について現在の知見をまとめた。

2. エビデンス評価

＜検索＞

系統的文献検索により、邦文 270 編、欧文 155 編の文献が検索され、1 次スクリーニングを行った。その結果、邦文 20 編、欧文 25 編が 2 次スクリーニングの対象文献となり、そのうち本 CQ に対応する記載の認められた文献は、邦文 2 編、欧文 16 編であり、いずれも症例集積あるいは症例報告で、ランダム化比較試験などを含まなかった。エビデンスレベルは低いが、推奨文を作成するのに有用と判断された文献から結果・考察を統合し、レビューデータとして記載した。

＜評価＞

腹部リンパ管奇形に対する各治療の有効性に対する評価は、以下のような視点で行った。

①治療効果

A. 病変の縮小率

B. 症状

②合併症

これらの視点で腹部リンパ管奇形に対する各治療の有効性に関する記述内容をまとめた。

ただし、硬化療法を切除術の前後や術中に行うといった複数の治療法を組み合わせている報告が多数あり、単独での治療成績を報告した文献は特に硬化療法においては少なく、また無治療経過観察、硬化療法、外科的切除術を直接比較した文献はなかった。またシロリムスなどの内科的治療については症例報告のみであった。

腹部のみを対象として解析している論文も少なく、多くは周辺の領域を含んでいたり、また腹部でも腸間膜や後腹膜、腹部実質臓器など異なる部位を区別せず検討されていた。腹部のみの検討が不能である文献は除外した。

また、マクロシスティックやミクロシスティック、混合型といったリンパ管奇形の性状の違いやその定義、治療基準（手術や硬化療法の適応、硬化療法の薬剤の種類や使用方法、投与回数など）、治療時期なども文献によるばらつきがあり、それぞれを区別して検討した文献は少なかった。

以上の点を踏まえて検討した結果、腹部リンパ管奇形に対する治療は、外科的切除、穿刺ドレナージ、硬化療法（OK-432、ブレオマイシン）、内科的治療（漢方薬）などであり、無治療経過観察している報告もみられた。これらのうちで比較的多数の症例について検討されているのが外科的切除と硬化療法であった。他の治療法については、1 例報告など非常に症例数が限られていたため、主に外科的切除と硬化療法の症例集積した報告例についてまとめたものを以下に述べることとする。

以下治療法別に述べる。

■外科的治療

外科的治療は、腸間膜、後腹膜、大網や小網に存在する病変に対して切除術を行ったとする報告が多数を占めた[1-13]。一方、脾臓[6,11]や副腎[4,6]といった実質臓器に対して切除術を施行したという報告も散見された。また、患者背景や手術の術式による治療効果や合併症の違いを検証した論文は今回検索した限りほとんど認めなかった。そのため、外科的治療の有効性を評価する上では、このような患者背景や治療の内容に違いがあることを考慮しなければならない。

①治療効果

A. 病変の縮小率

外科的切除に関しては、その多くが完全切除症例であった[1-13]。そのため、病変はほとんどの症例で消失が得られているが、術後のフォロー期間が数ヵ月～10 年程度とバラツキが多く、この点については留意する必要がある[4,5,7,9-13]。

病変切除の際には、周囲臓器を合併切除する報告がみられている。Kim らは、腸間膜病変 24 症例で完全切除を行っているものの、病変が腸管壁を巻き込んでいたり、栄養血管と近接しているなどの理由により、腸管切除を伴った症例が 21 例あったとしている[3]。Tran らは、マクロシスティックリンパ管奇形の 47 症例（腸間膜由来 35 例、大網小網 12 例）に腹腔鏡下手術を施行し、46 例で病変の消失が得ら

れているが、その内 8 例は腸管合併切除を施行したとしている[10]。Zhou らは、脾臓病変 7 症例について、全例で脾臓摘出を施行し良好な経過を得たとしている[11]。

外科的切除後の再発という観点からも検討した。13 文献の症例集積を集計し、計 188 例の外科的切除症例の内、5 例に再発を認めた(2.7%)[4,6,10]。これら再発症例は、全例で部分切除を施行した症例であり、病変が周囲の臓器と広範囲に接していたため全摘できなかったと報告している。

切除範囲に関しては、再発や合併症の観点から病変周辺の浸潤が疑われたときには病変周辺組織も合併切除したほうが良い[4]や、腸間膜病変であれば、部位によっては腸管切除もやむを得ない[8]とする意見がみられる一方で、重要臓器を切除してまで完全切除するか否かは議論のあるところであると述べた報告[5]もあり、議論が分かれるところである。

B. 症状

症状は、腹痛、腸閉塞、捻転、感染、出血、嘔吐・哺乳障害、排尿障害、腹部腫瘤、発熱などと多彩である[2,3,6-10,12,13]。これらは発生部位、大きさ、年齢などの因子に依存すると考えられる。

前述のとおり、症例集積を中心した報告では完全切除例が多いため、そのほとんどで症状の改善が得られたと推察されるが、『症状が改善した』と明確に記載された報告はほとんど認められなかった。その中で Chiappinelli らは、腸間膜や腸管などに発生したリンパ管奇形 14 例中腹痛 7 例、腹部腫瘤 3 例を認めているが、手術施行後全例症状が改善したとしている[2]。

②合併症

外科的切除による合併症としては、開腹手術では、腸閉塞[3,7,13]、腹水[3,13]、創感染[13]などの報告が散見され、他に膵液瘻の報告を 1 例認めた[5]。重篤な合併症としては、下大静脈閉塞や腸管壁へのリンパ管奇形組織の迷入から大量腸管切除を余儀なくされた重症例も報告されていた[1]。術後の乳び腹水は、部分切除症例に認められることが多かった[3,13]。

腹腔鏡を用いた完全切除術症例の合併症については、Tran らが腹部リンパ管奇形における腹腔鏡下切除術を 47 例中、開腹移行例は 3 例(6.4%)であり、2 例は強固な癒着のためであったが、残る1例は術中出血によるものであったとしている[10]。

■硬化療法

硬化療法で用いられた薬剤は、OK-432、ブレオマイシン、エタノール、ドキシサイクリン、テトラデシル硫酸ナトリウム(sodium tetradecyl sulfate, STS)、酢酸、ステロイド/テトラサイクリン、50%ブドウ糖液と多岐に渡っていた。腹部リンパ管奇形の硬化療法において薬剤の種類による有効性の違いや各薬剤の投与方法や投与回数などを検証した論文は認めなかった。

硬化療法の有効性を評価する上ではこのような患者背景や治療内容に違いがあることは考慮しなければならない。本 CQ を考察するにあたり、特にリンパ管奇形の形状の違い、硬化療法の薬剤の違いについては考慮せず検討した。

①治療効果

A. 病変の縮小率

腹部リンパ管奇形の硬化療法による病変の縮小に言及した文献は 7 件[8,14-19]であった。症例集積による報告としては、ドキシサイクリンによる文献を複数認めた。Chaudry らの報告[15]では、腸間膜および後腹膜症例 10 例中 7 例で 90%以上、1 例で 20%以上の縮小が得られた。2 例は画像による評価がなされなかった。縮小率が小さかった 1 例は混合型リンパ管奇形でそれ以外はマクロシスティックリンパ管奇形であった。Madsen らの報告[16]でも、治療した腸間膜および後腹膜症例 10 例中、5 例で完全消失、2 例で 80%以上の縮小が得られた。2 例は画像評価がなされず、1 例は縮小が得られていたが手術を追加施行した。Russell らの報告[19]では、後腹膜症例 5 例全てで縮小がみられたとしている（中央値 62%の減少）。

他の薬剤による報告では、Oliveira ら[8]は OK-432 で治療したマクロシスティックリンパ管奇形 2 例中 1 例が 70%縮小したと報告している。Won ら[19]は酢酸で治療した後腹膜マクロシスティックリンパ管奇形 1 例が完全消失したと報告した。Shiels ら[18]は STS とエタノールで治療したマクロシスティックリンパ管奇形 2 例に奏効したと報告しているが、縮小率の記載はなかった。一方 Alqahtani ら[14]によるとステロイド・テトラサイクリンまたは 50%ブドウ糖液で治療した 10 例はいずれも効果が認められなかったと報告している。

B. 症状

腹部リンパ管奇形で硬化療法を受けた症例の症状に言及した文献は 4 件[8,15-17]であった。Chaudry ら[15]は硬化療法を受けた 10 例中 3 例が慢性腹痛、3 例が急性腹痛、1 例が発熱・悪寒、1 例が貧血、2 例が腫瘤触知を認めていたが、治療の結果いずれの症例も症状は軽快、再燃はなかったとしている。

Madsen らの報告[16]では、治療した腸間膜および後腹膜症例 10 例中 8 例で症状を認めており、5 例が腹痛で、5 例が腹部膨満、2 例が便秘、2 例が感染、2 例が食思不振、1 例が嘔気・嘔吐であったが、全ての患者で症状の改善を認めたとしている。

Russell らの報告[17]では、後腹膜症例 5 例中 4 例で処置前に症状を認めた。発熱が 3 例、嘔気・嘔吐が 3 例、腹部膨満が 2 例、腹痛が 1 例であったが、治療の結果いずれの症状も軽快したとしている。

Oliveira ら[8]は腫瘤触知の 1 例、腫瘤触知と腹部コンパートメント症候群・全身状態不良を認める 1 例に硬化療法を施行したと報告した。腫瘤触知のみの 1 例は 2 回の OK-432 による硬化療法で軽快したが、腹部コンパートメント症候群をきたしていた 1 例は嚢胞内出血による腫瘤増大のため手術治療に移行した。

②合併症

腹部リンパ管奇形に対する硬化療法の合併症に、具体的な言及があった文献は 3 件であった。治療による合併症で死亡した報告はなかった。

Oliveira ら[8]は OK-432 による硬化療法 3 件のうち、治療後サブイレウスをきたした症例が 1 例、嚢胞内出血から腹部コンパートメント症候群の悪化をきたし緊急手術を要した症例が 1 例あったと報告され

ている。Chaudry ら[15]はドキシサイクリンによる硬化療法 10 例中 1 例で薬剤が後腹膜腔へ漏出したが、特に問題は起こらず病変も軽快したと報告している。

Madsen らの報告[16]では、ドキシサイクリンによる硬化療法 10 例中 1 例で薬剤の嚢胞外漏出をきたしたが、保存加療で軽快したとしている。また、感染を 1 例に認めたが、抗菌薬治療で軽快したと報告している。

Won ら[19]は後腹膜マクロシスティックリンパ管奇形 1 例に対し酢酸による硬化療法を行い疼痛と血尿をきたしたが、血尿は月経と同一期のため関係性不明と結論づけている。

＜統合＞

『CQ29. 腹部リンパ管奇形（リンパ管腫）に有効な治療は何か？』という CQ を考察するにあたり、その治療法についての検討を行ったが、エビデンスの高い文献はなかった。

外科的治療法の報告が多く、硬化療法が続いた。外科的治療法と硬化療法、あるいは他の治療法とを比較した文献はなく、その優劣は示さなかったが、外科的治療法は、完全切除できれば病変の縮小（消失）に有効であるとする文献は多い。一方で、主病変以外の他領域に浸潤しているような広範な病変に対しては、完全切除が難しく再発や合併症が増加する傾向がみられた。主病変以外の隣接した臓器まで合併切除するかについては、その対象が腸管であれば、腸管部分切除を伴う合併切除を施行した報告は散見されたものの、一般論を述べるには不十分であった。

硬化療法についても、病変の縮小や症状の改善は十分に得られる症例もあるが、報告によって奏効率は一定せず、硬化療法の一般論を述べるのには不十分であった。また、病型によりその有効性に多少の差があり、ミクロシスティックリンパ管奇形や混合型リンパ管奇形の場合にはマクロシスティックリンパ管奇形と比較して、有効性が劣る報告がみられる。治療の合併症は硬化療法においても腸閉塞の報告があり、嚢胞内出血とあわせて注意が必要と考えられる。一方、外科的治療で報告のあった乳び腹水は硬化療法では報告がなかった。

以上を踏まえると、いずれの治療法もその効果に言及しているものは散見されるが、その有効性や安全性について、具体的な数値をもとに提示することは困難であり、本 CQ の検討には今後ランダム化比較試験などのデザインでの検証が必要と思われる。

3. 益と害のバランス評価

外科的切除、硬化療法は一定の効果が期待できるため益があることは明らかであるが、個々の病変の状態により適応は様々である。一方、重篤な合併症が起こり得ることも示されており、害も十分に考慮する必要がある。適切に治療法を選択すれば害に対して、益の方が大きいと考えられる。

4. 患者の価値観・希望

腹部リンパ管奇形は、特に症状が強い場合や悪化傾向を認める場合には、ここで挙げた治療を選択して行うことは患者の価値観・希望に合致する。一方、症状が明らかでないこともあり、その場合には治療の必要性において患者の価値観や希望は一様でない。

5. コスト評価、介入の外的妥当性評価

いずれの治療も保険診療として既に承認されており、必要に応じて行われる治療とその効果を照らし合わせて、妥当と考えられる。

文献検索式

検索 DB:医中誌 Web
検索日:2021 年 1 月 11 日
検索式:
((((((((リンパ管腫/TH or リンパ管腫/AL)) or (リンパ管奇形/TA) or (″lymphatic malformation″/TA)) and ((腹部/TH or 腹部腫瘍/TH) or (腹部/TA or 腹腔/TA or 後腹膜/TA or 腸間膜/TA)))) and (SH=治療的利用,治療,薬物療法,外科的療法,移植,食事療法,精神療法,放射線療法))) and (DT=1980:2020 and PT=会議録除く))) and (PT=原著論文,総説)

検索 DB:PubMed
検索日:2021 年 1 月 11 日
検索式:
(″lymphangioma″[Text Word] OR ″lymphatic malformation*″[Text Word] OR ″lymphatic vessels/abnormalities″[MeSH Terms]) AND (″abdominal cavity″[MeSH Terms] OR ″abdomen″[MeSH Terms] OR ″abdominal neoplasms″[MeSH Terms] OR (″abdomen″[Title/Abstract] OR ″intraperitoneal″[Title/Abstract] OR ″abdominal″[Text Word] OR ″peritone*″[Text Word] OR ″retroperitone*″[Text Word])) AND ″therapy″[MeSH Subheading] AND (″English″[Language] OR ″Japanese″[Language]) AND 1980/01/01:2020/12/31[Date - Publication] AND (″epidemiologic studies″[MeSH Terms] OR ″treatment outcome″[MeSH Terms])

文献

1) Chang TS, Ricketts R, Abramowsky CR, et al. Mesenteric cystic masses: a series of 21 pediatric cases and review of the literature. *Fetal Pediatr Pathol*. 2011;30(1):40-44. doi:10.3109/15513815.2010.505623
2) Chiappinelli A, Forgues D, Galifer RB. Congenital abdominal cystic lymphangiomas: what is the correct management? *J Matern Fetal Neonatal Med*. 2012;25(7):915-919. doi:10.3109/14767058.2011.600364
3) Kim SH, Kim HY, Lee C, Min HS, Jung SE. Clinical features of mesenteric lymphatic malformation in children. *J Pediatr Surg*. 2016;51(4):582-587. doi:10.1016/j.jpedsurg.2015.11.021
4) Li Q, Ji D, Tu KS, Dou CW, Yao YM. Clinical analysis of intraperitoneal lymphangioma. *Chin Med J (Engl)*. 2015;128(22):3043-3049. doi:10.4103/0366-6999.169061
5) Liu Q, Gao Y, Zhao Z, Zhao G, Liu R, Lau WY. Robotic resection of benign nonadrenal retroperitoneal tumors: a consecutive case series. *Int J Surg*. 2018;55:188-192. doi:10.1016/j.ijsu.2018.04.013
6) Makni A, Chebbi F, Fetirich F, et al. Surgical management of intra-abdominal cystic lymphangioma. Report of 20 cases. *World J Surg*. 2012;36(5):1037-1043. doi:10.1007/s00268-012-1515-2

7) Mendez-Gallart R, Bautista A, Estevez E, Rodriguez-Barca P. Abdominal cystic lymphangiomas in pediatrics: surgical approach and outcomes. *Acta Chir Belg*. 2011;111(6):374-377. doi:10.1080/00015458.2011.11680776
8) Oliveira C, Sacher P, Meuli M. Management of prenatally diagnosed abdominal lymphatic malformations. *Eur J Pediatr Surg*. 2010;20(5):302-306. doi:10.1055/s-0030-1254149
9) Tarcoveanu E, Moldovanu R, Bradea C, Vlad N, Ciobanu D, Vasilescu A. Laparoscopic treatment of intraabdominal cystic lymphangioma. *Chirurgia (Bucur)*. 2016;111(3):236-241.
10) Tran NS, Nguyen TL. Laparoscopic management of abdominal lymphatic cyst in children. *J Laparoendosc Adv Surg Tech A*. 2012;22(5):505-507. doi:10.1089/lap.2012.0003
11) Zhou Z, Zhou J, Wu Z, Peng B. Laparoscopic splenectomy for adult lymphangiomas of the spleen: case series and review of literature. *Hepatogastroenterology*. 2014;61(130):285-290.
12) 大矢知昇，岩下公江，久保雅子．腸間膜リンパ管腫の診断と治療：胎児診断例と年長児診断例の検討．*日小外会誌*. 2008;44(1):33-37. doi:10.11164/jjsps.44.1_33
13) 池田太郎，浅井陽，南郷容子，他．小児腹部リンパ管腫の検討．*日小外会誌*. 2008;44(7):959-964. doi:10.11164/jjsps.44.7_959
14) Alqahtani A, Nguyen LT, Flageole H, Shaw K, Laberge JM. 25 years' experience with lymphangiomas in children. *J Pediatr Surg*. 1999;34(7):1164-1168. doi:10.1016/s0022-3468(99)90590-0
15) Chaudry G, Burrows PE, Padua HM, Dillon BJ, Fishman SJ, Alomari AI. Sclerotherapy of abdominal lymphatic malformations with doxycycline. *J Vasc Interv Radiol*. 2011;22(10):1431-1435. doi:10.1016/j.jvir.2011.06.021
16) Madsen HJ, Annam A, Harned R, Nakano TA, Larroque LO, Kulungowski AM. Symptom resolution and volumetric reduction of abdominal lymphatic malformations with sclerotherapy. *J Surg Res*. 2019;233:256-261. doi:10.1016/j.jss.2018.07.031
17) Russell KW, Rollins MD, Feola GP, Arnold R, Barnhart DC, Scaife ER. Sclerotherapy for intra-abdominal lymphatic malformations in children. *Eur J Pediatr Surg*. 2014;24(4):317-321. doi:10.1055/s-0033-1349058
18) Shiels WE, 2nd, Kenney BD, Caniano DA, Besner GE. Definitive percutaneous treatment of lymphatic malformations of the trunk and extremities. *J Pediatr Surg*. 2008;43(1):136-139; discussion 140. doi:10.1016/j.jpedsurg.2007.09.049
19) Won JH, Kim BM, Kim CH, Park SW, Kim MD. Percutaneous sclerotherapy of lymphangiomas with acetic acid. *J Vasc Interv Radiol*. 2004;15(6):595-600. doi:10.1097/01.rvi.0000127899.31047.0e

一般向けサマリー

腹部リンパ管奇形（リンパ管腫）に対する治療法は、外科的切除、硬化療法が代表的で、その他の治療法の報告は多くはありません。いずれの治療法も一般的に有効とされていますが、合併症が起こり得ることも報告されています。重要な臓器と病変の位置関係や大きさ、症状などにより、それぞれの治療法のメリット・デメリットが異なります。病変が大きくなっていく傾向があったり、痛みなどの症状がある場合には積極的に治療を考えますが、それぞれの患者さんの状態に合わせて適切な治療法を慎重に選択する必要があります。

CQ３０：難治性乳び腹水に対して有効な治療は何か？	
推奨文： 絶食、経静脈栄養、中鎖脂肪酸などの保存的治療やオクトレオチドなどの内科的治療が優先され、無効な場合には硬化療法、外科的治療、リンパ管塞栓術なども考慮される。いずれも有効性は不確実であり必要に応じて併用されている。	
推奨の強さ	２（弱い）
エビデンス	D （非常に弱い）

推奨作成の経過

1. CQ が重要な臨床課題である旨の背景

難治性の乳び腹水は、腹水からの大量のタンパク質やリンパ球喪失、血中脂肪濃度の低下、腹部膨満による腹痛、不快感、呼吸困難をきたし、患者の生活の質(quality of life, QOL)を著しく低下させ、ときに生命予後に関わる。腹水の原因は多岐にわたり原因不明の場合も多い。治療にあたっては、腹部膨満を避けるために持続ドレナージもしくは定期的な穿刺排液を必要とする場合があり、離脱にはしばしば難渋する。治療法とその効果、デメリットを把握して適切な判断をすることは非常に大きな課題であり、指針を示すべく現時点での知見をまとめた。

2. エビデンス評価

＜検索＞

系統的文献検索により、欧文 758 編、邦文 298 編が検索された。これらに対して1次スクリーニングを行い、欧文 25 編、邦文 13 編が 2 次スクリーニング対象文献となり、最終的に欧文 24 編、邦文 12 編が本 CQ に対する対象文献となった。その内訳は、すべて後方視的な症例報告と症例集積であり、特定の治療効果を検証する介入研究ならびにランダム化比較試験は認めなかった。さらにハンドサーチにて欧文 84 編の文献が検索され、このうち前向き介入研究 2 編、前向き介入研究のプロトコル論文 1 編を対象文献に加えた。本 CQ に対する推奨文の検討においては、これら文献の結果および考察を統合した。推奨文を作成するのに有用と判断された文献 39 編をレビューデータとして記載した。

＜評価＞

難治性乳び腹水の定義を、病悩期間や治療反応性などを基に定めている文献は存在しなかった。乳び腹水の原因としては、先天性[1-21]、特発性[2]、開腹術後[22-25]、心疾患関連[26,27]、蛋白漏出性腸症[24]、リンパ管奇形(リンパ管腫)[28,29]、リンパ管拡張症[30,31]、リンパ管腫症[26,32-34]、リンパ管形成異常[35]が報

告されていたが、原因別に治療法を検討している論文は認めなかった。行われていた治療は、保存的治療[絶食、高カロリー輸液、中鎖脂肪酸(medium-chain tryglyceride, MCT)]、内科的治療、硬化療法、リンパ管造影、リンパ管塞栓、外科的治療であった[36]。治療法別に評価を行った。

■保存的治療

絶食で腹水量が減少することがあるため、第一に行う治療とされる。

経静脈栄養(高カロリー輸液)は絶食の際には用いられることが多い。経静脈栄養により腹水が増量したとの報告は認められず、絶食時の栄養サポートとして併用することが望まれる。多施設の 15 例の症例集積では、高カロリー輸液・完全静脈栄養で副作用は認めていない[1]。

MCT は、治療のいずれの時期でも使用されている[1,2,4,6-9,11,13,14,16,22,24,25,29-31,33,34]。多施設 14 例の症例集積では、MCT 施行による副作用を認めていない[1]。

■内科的治療

薬物療法としてはオクトレオチド(持続性ソマトスタチンアナログ製剤)に関する複数の報告が認められた。多施設の症例集積では、オクトレオチドを 8～38 日の間、乳び腹水症例 16 例中 6 例に使用し、全例で腹水の減少を認めたと報告している[1]。単施設の症例集積で、高カロリー輸液とオクトレオチドで治療した乳び腹水 4 例中 2 例が 10 日以内に腹水の減少を認めている[23]。一方、3 週間投与したが効果を認めなかった報告もある[4]。オクトレオチドの投与用量については、1～7 μg/kg/h[1]、3 μg/kg/h[6]、0.5 μg/kg/h で開始し 1 μg/kg/h ずつ 10 μg/kg/h まで増量[3]、0.5～2.0 μg/kg/h 持続静脈注射[7]、2.5 μg/ kg 皮下注を 2 回/日で開始し 2 日毎に 8 μg/kg 皮下注を 2 回/日まで増量[4]という方法の報告があった。Zaki らは乳び胸腹水を伴った新生児 11 例(投与開始時在胎 30～47 週)に対して 1 μg/kg/h から開始し 10 μg/kg/h まで増量使用し、4 例に治療反応を認め、重大な有害事象を認めていないが[20]、早産児の乳び胸水への治療例を中心に壊死性腸炎の報告が散見されており、特に新生児に対する使用においては慎重な観察が必要である。開始時期については、保存的治療 2 週間で乳び腹水が改善しないため投与開始[4,8]、保存的治療で乳び腹水が軽快後に再増悪したため投与開始[7]との報告を認めた。オクトレオチド投与による副作用を報告した文献はなかった。

脈管異常への薬物療法として mTOR 阻害薬の有効性の検証が進んでいる。様々な脈管異常を対象としたシロリムスの有効性に関する前向き臨床試験で、投与開始 6 ヵ月の時点で 57 例中 47 例に効果を認めたと報告しているが[37]、13 例は滲出液(部位不明)、2 例は腹水を伴っていた症例の治療効果は不明である。Ricci らはリンパ管腫症(generalized lymphatic anomaly, GLA)13 例とゴーハム病(Gorham-Stout disease, GSD)5 例を対象とした前方視的臨床試験にて 15 例に臨床的改善を認めたこと、胸水を伴った 7 例中 5 例で胸水の減少を認めたことを報告している[38]。腹腔内病変が著明に縮小した例が提示されているが、腹水の合併については言及がない。Ozeki らが脈管異常を対象としたシロリムスの前方視的臨床試験を実施しているが、乳び腹水への治療効果を検証するものではない[39]。その他、リンパ脈管筋腫症(lymphangioleiomyomatosis, LAM)に合併した腹水に対してシロリムスが有効であったとする報告が散見されるが、今回の評価対象外疾患である。

■リンパ管造影、リンパ管塞栓、リンパ管静脈吻合

リンパ漏出の可視化技術および治療技術の進歩が知られている。腹腔内のリンパ経路の描出には、リンパ管シンチグラフィー、SPECT、MR lymphangiography などの画像検査が行われ、リンパ経路の造影を行う場合は単径リンパ節内に造影剤を注入する方法などが用いられる。

リンパ管塞栓は、主に造影剤のリピオドールを用いたリンパ管造影と、マイクロカテーテルを用いた透視下でのリンパ管選択的治療（interventional radiology, IVR）が報告されている。胸管やその側副に漏出部位とする乳び胸水については、リンパ漏出部位の末梢側を塞栓することによりリンパ漏出を抑制することができ、小児でも治療報告がある [27]。しかし、乳び腹水の場合はリンパの漏出部位が腸間膜や後腹膜などの複数の部位であったり、漏出部位の特定が困難でできなかったりする場合も多く、塞栓治療の有用性はきわめて限定的である。リピオドールは粘稠度が高いため造影そのものが塞栓作用をもたらす可能性があり、治療としても役立ち得るが、目的としないリンパ経路の閉塞により臨床症状を悪化させる危険があるため、十分な事前評価と経験に基づいた実施が必要である。

リンパ経路の可視化はリンパ管マイクロ手術の可能性を広げている。リンパ漏出部位に注ぎ込むリンパ流を静脈へとバイパスするリンパ管静脈吻合（lymphaticovenular anastomosis, LVA）が報告されている。Chen らは腹水と下肢浮腫を伴う成人の後腹膜のリンパ管腫症患者 6 例に対して、後腹膜リパ管腫症病変組織に静脈末端を吻合する乳び静脈バイパス術を行い良好な結果を報告している [32]。Kato らは乳び胸腹水を伴う小児 12 例に対するリンパ管造影およびリンパ管静脈吻合の有用性を治療戦略とともに報告している [26]。

■硬化療法

今回の文献検索で、硬化療法は 5 件の症例報告で 6 人に行われていた [13,28,31,33,34]。硬化剤は、6 例中 5 例は OK-432 で、1 例 [31]のみポビドンヨードであった。OK-432 を病変に局注したものが 4 例 [28,33,34]、腹腔内投与が 1 例 [34]、ドレーン経由での投与が 2 例 [28,34]あった。

■腹腔ドレナージ、腹腔穿刺、外科的治療

腹腔ドレナージや腹腔穿刺は、腹部膨満での臓器圧迫症状（コンパートメント症候群や呼吸不全）をきたしているときやきたす可能性があるとき、あるいは術後でドレーンが挿入されている時に行われているが、それ自体は乳び腹水に対する治療ではない。これらの処置により腹水が改善することはなく、ドレナージで喪失した腹水を補充するための輸液・血液製剤・輸血などが必要である [1,4-7,11-14,22,24,25,28,31,33,34]。

外科的治療は、保存的治療や内科的治療の後に施行されている報告が多い。Zeidan による単施設の症例集積では、平均 25.3 日の保存的治療で改善を認めず外科的治療を施行したと報告している [22]。他には 1～3 ヵ月の保存的治療後 [2,3]、先天性乳び腹水症例で生後 1～4 ヵ月後 [4,8,30]に外科的治療が施行されていた。乳び腹水の漏出部位を同定できないこともあるため [4]、乳び腹水漏出部位の同定のために親油性染料（ズダンブラック B、ズダン III）を術前経口投与し漏出部位を同定する試みが行われて

いる [2,3,10,22]。漏出部位を同定できたものは結紮、縫合、クリップ、焼灼を行っている [2,8,10,22,30]。炭素微小粒子懸濁液（墨汁）を開腹下に漿膜下に注入して漏出部位を同定する試みが報告されている [18]。乳び腹水漏出部位や周囲の後腹膜に、フィブリン糊を塗布・散布 [3,5,22,30]する、あるいは酸化セルロース・可吸収性局所止血剤を貼付 [5,22]する方法、バイクリルメッシュを貼付 [19,31]することで漏出を止める手技の有用性が報告されている。他、腹腔―静脈シャント [31,35]や、胎児症例での腹腔―羊水腔シャント [12]の報告もある。

＜統合＞

いずれの治療法についても症例対照研究はなく、エビデンスレベルは低いが、多数の症例報告・集積を評価した。

絶食、経静脈栄養、MCT などの保存的治療は、各々の効果に関する検討は少ないが、副作用が少ないためまず行う治療と考えられる。また保存的治療が奏効しない場合は内科的治療としてオクトレオチドを検討しても良いと考えられる。最近難治性リンパ管疾患に対するシロリムスの有効例の報告がみられるが、随伴する乳び腹水に対しての有効性を支持するエビデンスはなく、今後の検証が待たれる。保存的治療・内科的治療に 1 ヵ月程度非奏効の場合には外科的治療を考慮してよいと考えられるが、難治例もあり有効性は一定していない。硬化療法に関しては、その有用性を示すには今後の症例集積が必要と考える。外科的治療のうち腹腔ドレナージ、腹腔穿刺は対症的に行うもので、腹水に対する直接的な治療ではないことに注意を要する。

3. 益と害のバランス評価

保存的治療、オクトレオチドは益の程度は明確ではないが害の要素は小さく、行うことは妨げられないと考えられる。硬化療法や外科的療法は同様に益の程度が明確でなく、一方害の要素も大きいためその施行においては十分に検討することが必要と考えられる。

4. 患者の価値観・希望

難治性乳び腹水は確実に有効な治療法がなく治療は長期にわたる。まずは対症療法的に保存的治療、内科的療法を選択せざるを得ない。無効の場合には、合併症発生の危険はあるが、侵襲度の高い硬化療法や外科的療法を選択することはやむを得ず、患者の価値観・希望に合致すると考えられる。

5. コスト評価、介入の外的妥当性評価

いずれの治療も確たるエビデンスのない中で選択をせざるを得ない。オクトレオチドは比較的高価な薬剤であるが、介入の侵襲度を考慮した場合に、上記の順に治療を選択することは妥当であると考えられる。

文献検索式

検索 DB：医中誌 Web
検索日：2021 年 1 月 11 日

検索式:
(((((((乳び腹水/TH) or (乳び腹/TA or 乳糜腹/TA))) and (SH=治療的利用,治療,薬物療法,外科的療法,移植,食事療法,精神療法,放射線療法)) or (((乳び腹水/TH) or (乳び腹/TA or 乳糜腹/TA)) and ((治療/TH or 治療/AL))))) and (DT=1980:2020 and PT=会議録除く))) and (PT=原著論文,総説)

検索 DB:PubMed
検索日:2021 年 5 月 1 日
検索式:
((("chylous ascites"[Text Word] OR ("chyloperitoneum"[Title/Abstract] OR "chyloperitoneum"[Title/Abstract] OR "chyliform ascites"[Title/Abstract])) AND ("therapy"[MeSH Subheading] OR "therapeutic use"[MeSH Subheading] OR "treatment outcome"[MeSH Terms])) OR (("lymphangioma"[Text Word] OR "lymphatic malformations"[Title/Abstract] OR "lymphatic vessels/abnormalities"[MeSH Terms] OR "osteolysis, essential"[MeSH Terms] OR "gorham"[Title/Abstract]) AND ("chylous ascites"[Text Word] OR ("chyloperitoneum"[Title/Abstract] OR "chyloperitoneum"[Title/Abstract] OR "chyliform ascites"[Title/Abstract]) OR "ascitic fluid"[Text Word]))) AND ("English"[Language] OR "Japanese"[Language]) AND 1980/01/01:2020/12/31[Date - Publication] AND "humans"[MeSH Terms])

検索 DB:PubMed
検索日:2022 年 1 月 22 日
検索式:
("lymphangiomatosis" OR "systemic lymphangiomatosis" OR "generalized lymphangiomatosis" OR "lymphatic anomalies" OR "vascular anomalies") AND “sirolimus” AND "humans"[MeSH Terms] AND ("English"[Language] OR "Japanese"[Language]) AND 2014/01/01:2020/12/31[Date - Publication]

文献

1) Bellini C, Ergaz Z, Radicioni M, et al. Congenital fetal and neonatal visceral chylous effusions: neonatal chylothorax and chylous ascites revisited. A multicenter retrospective study. *Lymphology*. 2012;45(3):91-102.
2) 松尾吉庸，岡田正．乳糜胸・腹水における Sudan Black の有用性．*小児外科*. 2001;33(2):186-190.
3) Spagnol L, Conforti A, Valfrè L, Morini F, Bagolan P. Preoperative administration of Sudan III and successful treatment of persistent chylous ascites in a neonate. *J Pediatr Surg*. 2011;46(5):994-997. doi:10.1016/j.jpedsurg.2011.01.008
4) 城一也，監物久夫，毛利健，五藤周，大川治夫．特発性乳糜腹水．*小児外科*. 2001;33(2):134-140.
5) Moreira Dde A, Santos MM, Tannuri AC, Tannuri U. Congenital chylous ascites: a report of a case treated with hemostatic cellulose and fibrin glue. *J Pediatr Surg*. 2013;48(2):e17-19. doi:10.1016/j.jpedsurg.2012.11.031
6) Olivieri C, Nanni L, Masini L, Pintus C. Successful management of congenital chylous ascites with early octreotide and total parenteral nutrition in a newborn. *BMJ Case Rep*. 2012;2012:bcr2012006196. doi:10.1136/bcr-2012-006196

7) Huang Y, Zhuang S, Li Y, Liu M, Chen H, Du M. Successful management of congenital chylous ascites in a premature infant using somatostatin analogue. *Indian J Pediatr*. 2011;78(3):345-347. doi:10.1007/s12098-010-0256-1
8) Melo-Filho AA, Souza IJ, Leite CA, Leite RD, Colares JH, Correia JM. Refractory congenital chylous ascites. *Indian J Pediatr*. 2010;77(11):1335-1337. doi:10.1007/s12098-010-0193-z
9) Karagol BS, Zenciroglu A, Gokce S, Kundak AA, Ipek MS. Therapeutic management of neonatal chylous ascites: report of a case and review of the literature. *Acta Paediatr*. 2010;99(9):1307-1310. doi:10.1111/j.1651-2227.2010.01818.x
10) Kuroiwa M, Toki F, Suzuki M, Suzuki N. Successful laparoscopic ligation of the lymphatic trunk for refractory chylous ascites. *J Pediatr Surg*. 2007;42(5):E15-18. doi:10.1016/j.jpedsurg.2007.02.036
11) Antao B, Croaker D, Squire R. Successful management of congenital chyloperitoneum with fibrin glue. *J Pediatr Surg*. 2003;38(11):E7-8. doi:10.1016/j.jpedsurg.2003.08.011
12) 中川潤子，中林稔，菊地真紀子，他．胎内治療により改善をみた胎児乳び腹水症の 1 例．*日産婦東京会誌*. 2002;51(4):399-403.
13) 脇坂宗親，北川博昭，佐藤百合子，中田幸之介．開腹術・OK-432 注入で治癒した先天性乳糜腹水．*小児外科*. 2001;33(2):196-200.
14) 佐藤英章，岡松孝男，八塚正四，他．単開腹により治癒した乳糜腹水．*小児外科*. 2001;33(2):191-195.
15) 小室広昭．乳糜胸・乳糜腹水に対する内視鏡手術：漏出部位がわからなかったらどうする？ *小児外科*. 2010;42(8):805-808.
16) 高橋篤，鈴木則夫，桑野博行．新生児乳糜腹水．*小児外科*. 2001;33(2):144-147.
17) Sooklin L, Anand AJ, Rajadurai VS, Chandran S. Management of large congenital chylous ascites in a preterm infant: fetal and neonatal interventions. *BMJ Case Rep*. 2020;13(9):e235849. doi:10.1136/bcr-2020-235849
18) Gao Q, Xie W, Wang Q, et al. Novel technique to manage refractory chylous ascites with carbon nanoparticle suspension in infants. *J Pediatr Surg*. 2020;55(4):772-776. doi:10.1016/j.jpedsurg.2019.09.041
19) Carr BD, Grant CN, Overman RE, Gadepalli SK, Geiger JD. Retroperitoneal exploration with Vicryl mesh and fibrin tissue sealant for refractory chylous ascites. *J Pediatr Surg*. 2019;54(3):604-607. doi:10.1016/j.jpedsurg.2018.09.011
20) Zaki SA, Krishnamurthy MB, Malhotra A. Octreotide use in neonates: a case series. *Drugs R D*. 2018;18(3):191-198. doi:10.1007/s40268-018-0237-9
21) Bengtsson BO. Outcome of neonatal chylous effusions: what do you tell the parents? A 10-year experience in a community hospital. *Am J Perinatol*. 2014;31(12):1037-1042. doi:10.1055/s-0034-1370349
22) Zeidan S, Delarue A, Rome A, Roquelaure B. Fibrin glue application in the management of

refractory chylous ascites in children. *J Pediatr Gastroenterol Nutr*. 2008;46(4):478-481. doi:10.1097/MPG.0b013e31815ce5be

23) Huang Q, Jiang ZW, Jiang J, Li N, Li JS. Chylous ascites: treated with total parenteral nutrition and somatostatin. *World J Gastroenterol*. 2004;10(17):2588-2591. doi:10.3748/wjg.v10.i17.2588

24) 根本貴史，土屋博之，長島金二．乳糜胸・腹水の臨床的ならびに実験的検討．*小児外科*. 2001;33(2):119-122.

25) 大津一弘，上田祐華，栗原將，河島茉澄．難治性乳び腹水．*小児外科*. 2011;43(7):747-750.

26) Kato M, Watanabe S, Nomura K, et al. Possibility to terminate chylothorax/abdomen by minimum invasive pediatrics lymph surgery: a surgical strategy based on the etiology of the lymph flow. *J Pediatr Cardiol Card Surg*. 2019;3(2):80-87. doi:10.24509/jpccs.190202

27) Majdalany BS, Saad WA, Chick JFB, Khaja MS, Cooper KJ, Srinivasa RN. Pediatric lymphangiography, thoracic duct embolization and thoracic duct disruption: a single-institution experience in 11 children with chylothorax. *Pediatr Radiol*. 2018;48(2):235-240. doi:10.1007/s00247-017-3988-5

28) Ono S, Iwai N, Chiba F, Furukawa T, Fumino S. OK-432 therapy for chylous pleural effusion or ascites associated with lymphatic malformations. *J Pediatr Surg*. 2010;45(9):e7-10. doi:10.1016/j.jpedsurg.2010.06.010

29) 田中水緒，横森欣司，上井義之．後腹膜リンパ管腫にみられた乳糜腹水．*小児外科*. 2001;33(2):163-167.

30) Densupsoontorn N, Jirapinyo P, Aanpreung P, Laohapensang M, Parichatikanond P. Congenital chylous ascites: the roles of fibrin glue and CD31. *Acta Paediatr*. 2009;98(11):1847-1849. doi:10.1111/j.1651-2227.2009.01432.x

31) Siebert S, Helbling C, Wolff M, et al. Peritoneovenous shunting as palliative treatment in an infant with chylous ascites due to generalised congenital lymphangiectasia. *Klin Padiatr*. 2010;222(5):317-318. doi:10.1055/s-0030-1247588

32) Chen C, Chu SY, Lin C, Liu KH, Cheng MH. Intra-abdominal chylovenous bypass treats retroperitoneal lymphangiomatosis. *J Surg Oncol*. 2020;121(1):75-84. doi:10.1002/jso.25514

33) Güvenç BH, Ekingen G, Tuzlaci A, Senel U. Diffuse neonatal abdominal lymphangiomatosis: management by limited surgical excision and sclerotherapy. *Pediatr Surg Int*. 2005;21(7):595-598. doi:10.1007/s00383-005-1421-x

34) 小寺厚志，鎌形正一郎，広部誠一，他．乳糜胸・腹水を伴った Diffuse lymphangiomatosis の 1 例．*小児外科*. 2001;33(2):128-133.

35) 堀澤稔，西本和生，小倉行雄，田井中貴久，松永和哉，新実紀二．乳糜胸・腹水及び陰嚢乳糜漏を呈した Generalized lymphatic dysplasia の 1 例．*小児外科*. 2001;33(2):180-185.

36) Lopez-Gutierrez JC, Tovar JA. Chylothorax and chylous ascites: management and pitfalls. *Semin Pediatr Surg*. 2014;23(5):298-302. doi:10.1053/j.sempedsurg.2014.09.011

37) Adams DM, Trenor CC, 3rd, Hammill AM, et al. Efficacy and safety of sirolimus in the treatment of complicated vascular anomalies. *Pediatrics*. 2016;137(2):e20153257. doi:10.1542/peds.2015-3257
38) Ricci KW, Hammill AM, Mobberley-Schuman P, et al. Efficacy of systemic sirolimus in the treatment of generalized lymphatic anomaly and Gorham-Stout disease. *Pediatr Blood Cancer*. 2019;66(5):e27614. doi:10.1002/pbc.27614
39) Ozeki M, Asada R, Saito AM, et al. Efficacy and safety of sirolimus treatment for intractable lymphatic anomalies: a study protocol for an open-label, single-arm, multicenter, prospective study (SILA). *Regen Ther*. 2019;10:84-91. doi:10.1016/j.reth.2018.12.001

一般向けサマリー

乳び腹水は原因不明の場合も多く、しばしば難治性です。腹部膨満が強い場合には腹腔穿刺・ドレナージにより腹水を排出する必要がありますが、離脱には難渋することが多いです。治療としては、絶食、経静脈栄養、中鎖脂肪酸などの体に負担の少ない保存的治療が優先されます。効果が十分でない場合にはオクトレオチドを始めとした内科的治療を行い、軽快しない場合には、癒着による瘻孔閉鎖を誘導する硬化療法、漏出部を直接閉鎖する外科的治療なども考慮されますが、体への負担は大きく合併症も起こり得ます。最近はリンパ管塞栓術やリンパ管静脈吻合の報告もありますが、効果については十分な証拠は集まっていません。いずれの治療も効果は確実ではなく、必要に応じて他の治療と組み合わせて行われます。

CQ３１：縦隔内で気道狭窄を生じているリンパ管奇形（リンパ管腫）に対して効果的な治療法は何か？	
推奨文： 外科的切除と硬化療法はともに病変縮小と症状改善に有効であるが合併症を生ずる可能性もある。それらの優劣は明らかでなく、また併用されることも多いが、個々の症例の状況により治療法を選択すべきである。	
推奨の強さ	２（弱い）
エビデンス	D （非常に弱い）

推奨作成の経過

1. CQ が重要な臨床課題である旨の背景

リンパ管奇形(リンパ管腫)の中でも気道周囲に発生するものは、気道狭窄を生じ呼吸困難により生命に危険を及ぼすものもある。特に縦隔リンパ管奇形は、気管や気管支を圧迫し気道狭窄を生じ、呼吸障害を発症することがある。このような症例には治療が必要であるが、症例に合わせて有効かつ安全な治療法を選択することには難渋することが多い。

2. エビデンス評価

＜検索＞

検索の結果、邦文 113 編、欧文 235 編の文献が検索され、これらに対して 1 次スクリーニングを行い、邦文 20 編、欧文 93 編が 2 次スクリーニングの対象文献となった。その内訳はランダム化比較試験を 1 編認めたものの、残りの多くの文献は症例集積あるいは症例報告であった。

ただし、気道狭窄をきたす縦隔病変は、ランダム化比較試験や症例集積では直接対象として分析されておらず、症例集積の一部症例と症例報告が多くを占めた。最終的に、エビデンスは乏しいが推奨文を作成するのに有用と判断された症例報告(邦文 3 編、欧文 21 編)の結果・考察を統合し、レビューデータとして記載した。

＜評価＞

文献より、縦隔リンパ管奇形に対する各治療の有効性に関する記述をまとめた。複数の治療を組み合わせている症例を報告した文献が多数認められ、単独での治療成績を報告した文献は、特に硬化療法において少なかった。また、縦隔病変のみに限って分析している文献は少なく、多くは他の領域を含む病変を分析した文献であった。縦隔内でも前縦隔や上縦隔など異なる部位を区別せず検討している

文献もあった。マクロシスティックやミクロシスティック、両者の混合型といったリンパ管奇形の病型の違いやその定義、治療基準（手術や硬化療法の適応、硬化療法の薬剤の種類や使用方法、投与回数など）、治療時期なども文献によってばらつきがあり、整理して検討した文献はほとんどなかった。

以上の点を踏まえて検討した結果、縦隔リンパ管奇形に対する治療は、外科的治療、穿刺ドレナージ、硬化療法（OK-432、ブレオマイシン、ドキシサイクリン、エチブロック、無水エタノールなど）、内科的治療（漢方薬、ステロイド）などであり、無治療経過観察もみられた。これらのうちで比較的多数の症例について検討されていたのが外科的治療と硬化療法であった。漢方やステロイドなどの内科的治療については、わずかな症例報告のみであった。

■外科的治療

縦隔リンパ管奇形に対する外科的切除の有効性に対する評価は、治療効果（病変の縮小率、症状）・合併症の視点で行った。ただし、患者背景や手術の術式による治療効果や合併症の違いを検証した文献はほとんど認めなかった。

①治療効果

縦隔リンパ管奇形に対して外科的切除を行った報告は 58 例あり [1-20]、その中で気道狭窄を生じた症例に対して外科的切除を行った報告が確認できたのは 14 例であった [1,3-9]。それらの病型はマクロシスティックや混合型であった。また、その多くが複数回に及ぶ切除術および硬化療法を組み合わせて施行されていた [1,3-6,9]。切除範囲については、最終的に全摘（亜全摘含む）された、あるいは、再発なしといった記載が、14 例中 10 例に確認された。ただし、術後のフォロー期間が数ヵ月～10 年程度と幅があり、留意する必要がある。

切除により気道狭窄症状の改善や消失したとの報告が 14 例中 12 例に確認された [1,3-8]。ただし、部分切除後に再増大による気道狭窄や、残存病変からの出血や感染を発症した症例も認めた [3,9]。

Park らは、縦隔リンパ管奇形に対し外科的切除を行った 12 例を報告していた [17]。そのうち 7 例は呼吸困難を認めた。3 例は無症状であったが、病変の増大傾向にて手術適応としていた。4 例（33%）で、初回手術後平均 3.6 年で計 5 回の再発を認めたが、全例再切除で寛解を得たとしている。周術期死亡例は認めず、過去の症例を合わせた計 25 例の検討した文献では、手術による全生存率は検討期間 11.5 年で健常者の生存率と差はないと報告していた。

②合併症

縦隔内で気道狭窄をきたしたリンパ管奇形に対して外科的切除を施行した場合の合併症は、横隔神経損傷 2 例、リンパ漏（乳び胸）4 例、縦隔炎 1 例などの報告があった [1,6,8]。

Boardman らは、気道狭窄について言及はないものの、縦隔病変を含む 12 症例に対して 6 例に外科処置が必要であったが、4 例に手術による合併症を生じ、そのうち 3 例に長期的な神経障害を認めたと報告していた [20]。また、全体のうちで 15%に気管切開管理が必要であったとしている。92%の症例で完全寛解またはほぼ完全な寛解を認めたが、縦隔病変の外科的切除は高頻度に合併症を引き起こすことを

理由に、気道狭窄を生じている、または生じるリスクがある場合のみに適応とすべきであると論じていた。

■硬化療法

硬化療法で用いられた薬剤は、OK-432、ブレオマイシン、ドキシサイクリン、エチブロック、無水エタノール、1%ポリドカノールなどと多岐に渡っていた。縦隔リンパ管奇形の硬化療法において薬剤の種類による有効性の違いや各薬剤の投与方法や投与回数などを検証した文献は認めなかった。そのため、本CQを考察するにあたり、特にリンパ管奇形の病型の違い、硬化療法の薬剤の違いを区別しなかった。

① 治療効果

縦隔内で気道狭窄をきたしたリンパ管奇形に対して硬化療法を施行した報告文献は8件で14例あった[1,3,5,9,19,21,22]。ほぼ全て症例報告ではあるが、その中で最も多く報告されている薬剤はOK-432であった。

OK-432による硬化療法が行われたものは9例あり、そのほとんどが外科的切除と組み合わせた症例であったため、単独での治療効果に言及することは困難であったが、5例で縮小を認め、5例で症状の改善が報告されていた[1,3,5,9,19]。ただし、縮小の程度は明確には報告されていなかった。

ブレオマイシンによる硬化療法の報告が2例あったが、病変の縮小や症状の改善に関する記載はなかった[9,10]。

ドキシサイクリンによる硬化療法が行われた報告は2例のみであった[1,3]。いずれも手術前後に使用されており、単独での治療効果判定は困難であった。

気道狭窄について言及されていないが、Smithらは、縦隔リンパ管奇形の16例に対してOK-432による局所注入を行い、13例(81%)で60%以上の縮小効果を得られたと報告していた[23]。また、病型による治療反応性についても述べており、マクロシスティックリンパ管奇形では有効例(完全またはほぼ完全寛解)が94%、混合型リンパ管奇形では63%、ミクロシスティックリンパ管奇形では0%であったと報告しており、マクロシスティックリンパ管奇形はOK-432による治療の良い適応であるとしていた。気道狭窄という観点ではないが、過去の文献の検討と合わせてOK-432による治療は外科的切除よりも有効性が高く、また重大な合併症も少ないと論じていた。

また、Usuiらは、縦隔病変に言及していないが気道周囲に認めたリンパ管奇形11例に対する内視鏡下ブレオマイシンの局所注射を報告していた[24]。治療回数は1～4回と症例ごとに異なり、縮小率は不明だが、全例で縮小が得られ、症状のあった10例全てで呼吸サポートが不要、あるいは気管切開を離脱し、治療に関連した重篤な合併症はなかったと報告していた。

② 合併症

気道周囲の病変に対するOK-432やブレオマイシンを用いた硬化療法は、処置後に周囲病変の腫脹により気道狭窄をきたしやすかったため注意を要すると報告した文献を複数認めた[3,19,22]。

■気道確保

縦隔内で気道狭窄を生じたリンパ管奇形に対して外科的治療や硬化療法などの治療を施行した 19 例中、処置前や複数の処置の最中などに気管切開や気管内挿管を施行した症例は 16 例（84%）に及んでおり、高率で何らかの気道確保の処置が行われていた [1,3-9,19,21]。

Ueno らは、国内の全国調査で縦隔リンパ管奇形の治療法や成績についての考察を報告していた [2]。全 84 例中、気管切開を必要とした 20 例全ての患者において病変が気道に接触していたが、気管切開を必要としなかった患者 64 例でみると、病変が気管に接触していた症例は 34 例（約 55%）であった。縦隔病変が気道に接触している範囲が広くなるにつれて、気管切開の必要性が高くなる傾向があると述べており、気道狭窄をきたす可能性がある場合、早期に気管切開や分娩時に帝王切開にて胎児循環下に気道を確保する EXIT(ex utero intrapartum treatment)による気道確保を考慮すべきとしている。一方、Ghaffarpour らは、気管切開を施行しても、縦隔病変が気管口より末梢の気道を圧迫する症例においては、気管切開が有効でないことがあり注意を要するとも述べていた [3]。

＜統合＞

「縦隔内で気道狭窄を生じているリンパ管奇形(リンパ管腫)に対して効果的な治療法は何か？」という CQ に対して検討を行ったが、エビデンスの高い文献は存在しなかった。外科的切除や硬化療法について少数の症例報告でその効果について言及しているものに限られている上、両者を組み合わせた治療例が多く見受けられた。また、外科的切除と硬化療法、あるいは他の治療法とを単独で比較した文献はなく、その優劣は明らかでない。

外科的切除に関しては、全摘や亜全摘を行った症例報告が比較的見受けられ、病変の縮小や症状の改善に至っていたが、重篤な合併症も報告も認めた。一方、硬化療法については、OK-432 を中心に様々な薬剤が使用されているが、いずれも症例報告にとどまっていた。その治療効果については、縮小が得られたとする報告もあるが、気道周囲に縦隔病変がある場合は、処置後の気道狭窄を助長した報告も認めた。

また、それら治療の前後では呼吸障害の出現に留意して気道確保（気管内挿管や気管切開）の適応を常に検討することが必要である。ただし、縦隔病変の場合、末梢の気道を圧迫する症例もあるため注意を要する。

以上より、治療としては外科的治療あるいは硬化療法を選択、もしくは両方を組み合わせているが、その優先順位や他の治療法との優位性は明らかでなく、個々の症例の状況により治療法を選択していた。その有効性や安全性について、具体的な数値をもとに提示することは困難であり、本 CQ の治療法の検討には今後ランダム化比較試験などのデザインでの検証が必要と思われた。

3. 益と害のバランス評価

外科的療法と硬化療法とでは優劣は不明であるが、それぞれ症状の改善に効果的で益はある。硬化療法はミクロシスティックリンパ管奇形には効果が少ないと考えられる。外科的療法の方が硬化療法よりも合併症は多く害の要素が大きい可能性がある。

4. 患者の価値観・希望

外科的療法および硬化療法によって症状の緩和や、腫瘤の縮小により切除術が可能になることは患者の希望に一致する。外科的療法および硬化療法における合併症が、患者の生命を脅かすものや、生活の質(quality of life, QOL)を著しく低下させるものでなければ縦隔リンパ管奇形への外科的療法および硬化療法は患者の価値観・希望に一致すると考えられる。

5. コスト評価、介入の外的妥当性評価

リンパ管奇形に対する治療法として、外科的切除は保険承認された治療法としてすでに確立されている。硬化療法も保険承認された治療法であるが、硬化剤として薬事承認を得ている OK-432 の使用がセットとなっている。2021 年 9 月にシロリムスが難治性リンパ管疾患に対して適応承認されたが、本 CQ の検討においては直結するデータはなく、今後の報告が待たれる。

文献検索式

検索 DB:医中誌 Web
検索日:2021 年 1 月 11 日
検索式:
(((((((リンパ管腫/TH or リンパ管腫/AL) or (リンパ管奇形/TA) or (″lymphatic malformation″/TA)) and ((縦隔/TH or 縦隔/AL)) and (気道疾患/TH or 呼吸/TA or 気管/TA or 気道/TA))) and (DT=1980:2020 and PT=会議録除く))) and (SH=治療的利用,治療,薬物療法,外科的療法,移植,食事療法,精神療法,放射線療法)) or (((((リンパ管腫/TH or リンパ管腫/AL) or (リンパ管奇形/TA) or (″lymphatic malformation″/TA)) and ((縦隔/TH or 縦隔/AL)) and (気道疾患/TH or 呼吸/TA or 気管/TA or 気道/TA))) and (DT=1980:2020 and PT=会議録除く)) and ((治療/TH or 治療/AL)))

検索 DB:PubMed
検索日:2021 年 1 月 11 日
検索式:
(″lymphatic abnormalities″[MeSH Terms] OR ″lymphangioma″[Text Word] OR ″lymphatic malformation*″[Text Word] OR ″lymphatic vessels/abnormalities″[MeSH Terms]) AND (″mediastinum″[Text Word] OR ″mediastinal″[Text Word]) AND (″respiratory tract diseases″[MeSH Terms] OR (″airway″[Text Word] OR ″respiratory″[Text Word] OR ″respiration″[Text Word] OR ″breath″[Text Word])) AND (″English″[Language] OR ″Japanese″[Language]) AND 1980/01/01:2020/12/31[Date - Publication]

文献

1) Nam SH, Kwon KA. Treatment of giant cervico-mediastinal lymphatic malformations: a case series. *J Med Case Rep*. 2018;12(1):167. doi:10.1186/s13256-018-1705-0
2) Ueno S, Fujino A, Morikawa Y, et al. Treatment of mediastinal lymphatic malformation in children: an analysis of a nationwide survey in Japan. *Surg Today*. 2018;48(7):716-725. doi:10.1007/s00595-018-1640-0
3) Ghaffarpour N, Burgos CM, Wester T. Surgical excision is the treatment of choice for cervical lymphatic malformations with mediastinal expansion. *J Pediatr Surg*. 2018;53(9):1820-1824. doi:10.1016/j.jpedsurg.2017.10.048

4) Diaz-Manzano JA, Pelegrin-Hernandez JP, Minguez-Merlos N, Cegarra-Navarro MF. Oropharyngeal approach as a surgical alternative for cervical lymphatic malformation with airway compression. *Int J Pediatr Otorhinolaryngol*. 2014;78(7):1176-1178. doi:10.1016/j.ijporl.2014.04.010
5) 藤野明浩. 頸部リンパ管腫(嚢胞性リンパ管奇形). *小児外科*. 2019;51(1):80-85.
6) Drebov R, Stoichev R, Argirova M, Mitev P, Gagov E. Emergency surgical treatment of cervico-mediastinal lymph-haemangioma in a 2-month-old infant, indicated by acute inner tumour haemorrhage. *Khirurgiia (Sofiia)*. 2013;(1):47-55.
7) Xu Y, Xu D, Chen Z. Giant lymphatic malformations of the mediastinum in children: report of three cases. *Clin Imaging*. 2012;36(5):606-608. doi:10.1016/j.clinimag.2011.11.010
8) Cozzi DA, Zani A, d'Ambrosio G, Pisera A, Roggini M, Cozzi F. One-stage excision of massive cervicomediastinal lymphangioma in the newborn. *Ann Thorac Surg*. 2007;84(3):1027-1029. doi:10.1016/j.athoracsur.2007.04.108
9) 高安幸弘，長井今日子，安岡義人，鈴木則夫，丸山健一. OK-432 による硬化療法後段階的腫瘍切除を行い長期呼吸管理良好であった小児頭頸部巨大リンパ管腫の 1 症例. *小児耳鼻*. 2005;26(1):36-40. doi:10.11374/shonijibi1980.26.1_36
10) Sokouti M, Rostambeigi N, Halimi M, Rasihashemi SZ. A huge lymphangioma mimicking pleural effusion with extension to both chest cavities: a case report and review of literature. *Iran J Med Sci*. 2015;40(2):181-184.
11) Ahmad K, Vad H, Christensen TD. Mediastino-hepato-renal cystic lymphangiomas-diagnostic and surgical considerations. *J Thorac Dis*. 2014;6(9):E173-175. doi:10.3978/j.issn.2072-1439.2014.08.47
12) Sadrizadeh A, Bagheri R, Afghani R, Molaei M. Video-assisted mediastinoscopic resection of mediastinal cyst (lymphangioma). *Asian Cardiovasc Thorac Ann*. 2014;22(9):1119-1121. doi:10.1177/0218492313505749
13) Kuramochi M, Ikeda S, Onuki T, Suzuki K, Inagaki M. Acute onset of mediastinal cystic lymphangioma in the puerperium. *Gen Thorac Cardiovasc Surg*. 2015;63(9):526-529. doi:10.1007/s11748-013-0326-1
14) Pham NM, Alexander PM, Chow CW, Jones BO, d'Udekem Y, Konstantinov IE. Anterior mediastinal lymphangioma in an infant: diagnosis and surgical management. *Heart Lung Circ*. 2012;21(5):289-291. doi:10.1016/j.hlc.2012.02.006
15) Kanzaki M, Kikkawa T, Obara T, Onuki T. Successful excision of an isolated mediastinal cystic lymphangioma with bilateral thoracoscopic surgery. *Ann Thorac Cardiovasc Surg*. 2011;17(6):570-572. doi:10.5761/atcs.cr.10.01542
16) Teramoto K, Suzumura Y. Mediastinal cavernous lymphangioma in an adult. *Gen Thorac Cardiovasc Surg*. 2008;56(2):88-90. doi:10.1007/s11748-007-0198-3

17) Park JG, Aubry MC, Godfrey JA, Midthun DE. Mediastinal lymphangioma: Mayo Clinic experience of 25 cases. *Mayo Clin Proc*. 2006;81(9):1197-1203. doi:10.4065/81.9.1197
18) 川嶋寛，岩中督．頸部・縦隔・胸腔を占拠したリンパ管腫の外科的治療．*小児外科*. 2002;34(12):1393-1397.
19) Ravindranathan H, Gillis J, Lord DJ. Intensive care experience with sclerotherapy for cervicofacial lymphatic malformations. *Pediatr Crit Care Med*. 2008;9(3):304-309. doi:10.1097/PCC.0b013e31817287de
20) Boardman SJ, Cochrane LA, Roebuck D, Elliott MJ, Hartley BE. Multimodality treatment of pediatric lymphatic malformations of the head and neck using surgery and sclerotherapy. *Arch Otolaryngol Head Neck Surg*. 2010;136(3):270-276. doi:10.1001/archoto.2010.6
21) Ogawa-Ochiai K, Sekiya N, Kasahara Y, et al. A case of mediastinal lymphangioma successfully treated with Kampo medicine. *J Altern Complement Med*. 2011;17(6):563-565. doi:10.1089/acm.2010.0562
22) Desir A, Ghaye B, Duysinx B, Dondelinger RF. Percutaneous sclerotherapy of a giant mediastinallymphangioma. *Eur Respir J*. 2008;32(3):804-806. doi:10.1183/09031936.00014407
23) Smith MC, Zimmerman MB, Burke DK, et al. Efficacy and safety of OK-432 immunotherapy of lymphatic malformations. *Laryngoscope*. 2009;119(1):107-115. doi:10.1002/lary.20041
24) Usui H, Shinkai M, Kitagawa N, et al. Lymphatic malformations compromising the upper airway in children: ultrasound-guided intralesional focal sclerotherapy with bleomycin targeting culprit lesions. *Pediatr Surg Int*. 2020;36(9):1047-1054. doi:10.1007/s00383-020-04715-y

一般向けサマリー

縦隔リンパ管奇形（リンパ管腫）では、病変が小さく積極的に治療を必要としないこともありますが、一方、病変が直接的もしくは間接的に気管や気管支を圧迫して気道が狭くなるため呼吸障害を生ずることがあり、その場合は速やかに治療が必要です。治療法として代表的なものに外科的切除、硬化療法があります。外科的切除は有効で比較的良好な成績を得られることが多いですが、合併症の発生率は比較的高いです。硬化療法は多くの症例に有効であり、合併症も比較的少ないとされていますが、ミクロシスティック（海綿状）症例には有効でないことが知られています。普遍的な治療選択基準はなく、患者さんごとに病変の大きさや部位などに合わせて治療を選択する必要があります。

CQ３２：頚部の気道周囲に分布するリンパ管奇形（リンパ管腫）に対して、乳児期から治療を行うべきか？行う場合はどの治療が望ましいか？	
推奨文： 病変による気道狭窄症状がある場合、もしくは症状出現リスクが高い場合は乳児期においても治療介入が必要である。外科的切除、硬化療法ともに効果を期待できるが、いずれも合併症のリスクがあり、個々の症例に応じて治療を選択する必要がある。また治療時には気道狭窄症状の増悪に備える必要がある。	
推奨の強さ	２（弱い）
エビデンス	D （非常に弱い）

推奨作成の経過

1. CQ が重要な臨床課題である旨の背景

頚部の気道周囲に分布するリンパ管奇形(リンパ管腫)では、気道狭窄が重要な問題である。

硬化療法はマクロシスティック病変に対しては有効であるが、治療後に一過性に局所の腫脹を呈するため、気道狭窄症状出現や増悪が懸念される。外科的切除では術中の神経損傷に注意を要するとともに、手術後の整容性が極めて重要であり、また、残存病変からのリンパ漏・リンパ液再貯留や再発も懸念される。

加えて、上気道は成長に従って拡大し脆弱性が改善するため、狭窄症状を起こしにくくなる傾向がある。従って頚部気道周囲のリンパ管奇形を有する乳児期に積極的に治療を進めるべきかどうかについて判断に苦慮することがある。

2. エビデンス評価

＜検索＞

系統的文献検索により、邦文 113 編、欧文 235 編が検索され、1 次スクリーニングを行った。その結果、邦文 20 編、欧文 93 編が 2 次スクリーニングの対象となった。その中で、本 CQ について言及された文献は邦文 8 編、欧文 54 編であった。その内訳はシステマティックレビューを 1 編、ランダム化比較試験を 1 編、前向き研究を 3 編、後向きコホート研究を 4 編、横断研究を 2 編認めたものの、残りの多くの文献は症例集積あるいは症例報告であった。

＜評価＞

Adams らのシステマティックレビューは、頭頚部全体でのリンパ管奇形について検討しているため気

道周囲に存在するリンパ管奇形についてのみ検討したものではなく、本 CQ の回答としての適合性は不完全である[1]。本システマティックレビューにおいて 277 例中死亡が 13 例であった（死亡率 4.7%）。しかも、13 例全例が 1 歳未満で死亡しており、気道閉塞、声帯麻痺による誤嚥など、気道の機能障害による死亡と判断されるものが 8 例、侵襲的治療合併症による死亡と判断されるものが少なくとも 1 例含まれていた。従って本システマティックレビューは乳児期の何らかの治療介入を推奨するデータとなりえた。

文献スクリーニングにより、頚部の気道周囲のリンパ管奇形に対し行われている治療法は、硬化療法・外科的治療・内科的治療が挙げられた。

■硬化療法

今回、検索された文献で用いられていた硬化剤は、OK-432、ブレオマイシン、エタノール、ドキシサイクリン、テトラデシル硫酸ナトリウム(sodium tetradecyl sulfate, STS)、フィブリン糊など多岐に渡るが、中でも OK-432 およびブレオマイシンもしくはそれらの併用を行った文献が多かった。

気道周辺に病変が存在し気道狭窄症状をきたした症例に対する硬化療法による病変縮小率について検討した報告は複数認めた。OK-432 硬化療法を施行例の報告では比較的良好な縮小率が得られているが[2,3]、ドキシサイクリンによる硬化療法を施行した症例の報告では効果が乏しいとした報告があった[4]。

症状の改善に関して、治療後に気道狭窄症状、嚥下困難症状の変化について報告した文献は散見された。いずれもドキシサイクリンによる硬化療法施行例の報告で、症状の改善を報告していた[4,5]。

気道周辺病変の治療に伴う合併症として、多くの文献で発熱、局所の腫脹や疼痛、嚢胞内出血、感染といった硬化療法に伴う一過性の合併症が報告されていたほか、気道狭窄・閉塞による呼吸障害、神経麻痺といった頭頚部病変に対する治療の影響によると思われる合併症もみられていた。特に、低年齢での気道周辺への OK-432 硬化療法は注意を要するとの報告もあった[3]。

その他の硬化剤による重篤な合併症の報告として、エタノール局注による治療で永続的な声帯麻痺[6]、OK-432 による重篤な合併症の報告として肺塞栓による死亡例[7]、ブレオマイシンによる治療後に肺合併症による死亡例[8,9]および白血球減少例[10]の報告があった。

■外科的治療

Adams らのシステマティックレビューでは、半数以上の例で外科的切除（+他の治療法）を選択していた[1]。ただし、硬化療法や内科的治療の後に施行されていた報告もあった。

治療効果は良好な成績が報告されていた[11,12]。その中でもマクロシスティックリンパ管奇形の方がミクロシスティックリンパ管奇形より成績が良く、合併症も少なく治療反応が良いとしていた。

合併症の発生率は 17.5%[11]、13.8%[12]と報告されており、神経障害、感染、血腫、リンパ漏、一過性顔面神経麻痺、一過性反回神経麻痺、食事困難、さらには死亡例も 1 例報告されていた。

■内科的治療

今回の文献検索で用いられた内科的治療としては薬物が主であった。用いられた薬物はシルデナフ

ィル[13,14]、越婢加朮湯[15]、シロリムス[16-18]であった。

それぞれ比較的良好な成績が報告されていたが、いずれも薬物単体で用いられている症例はほとんどなく、外科的治療や硬化療法、他の薬物と併用されていたことに注意を要する。

合併症として、シロリムスでは湿疹、口内炎、脂質異常症、嘔気、関節痛、蜂窩織炎、肺炎、腫瘤内出血、シルデナフィルでは下痢、出血、感染が報告されていた。

■硬化療法と外科的治療の比較

Adamsらのシステマティックレビューによると、頭頚部リンパ管奇形に対する硬化療法による神経損傷合併率は1例/123例中(0.8%)、術後感染合併率も1例/123例中(0.8%)であった。一方、手術による神経損傷合併率は12例/118例中(10.2%)、術後感染合併率は7例/118例中(5.9%)であったことから、硬化療法が手術治療に比較して合併症発症率が低いと判断できた[1]。

頭頚部リンパ管奇形174例の後向きコホート研究[19]では初回治療における外科的治療群と硬化療法群の成績を比較していた。初回治療における手術加療と硬化療法は、初回治療後の追加治療の必要性において有意差なしという結論であった。

＜統合＞

以上をまとめると、乳児期の気道周囲のリンパ管奇形による呼吸障害などのリスクを述べた文献も散見され、リスクが高い場合や症状が出現した場合には乳児期においても治療介入は必要であると考えられる。その治療法は主に硬化療法、外科的治療、内科的治療があるが、これらのうち内科的治療のみでの改善は難しく、硬化療法もしくは外科的治療に併せて内科的治療を進めることが推奨される。硬化療法と外科的治療の比較ではその成績の優劣を示す高いエビデンスレベルを有する文献は存在しない。ただし、Adams らのシステマティックレビューでは硬化療法が手術治療に比較して合併症発症率が低いと判断できるため、より低侵襲な硬化療法からの介入が推奨される[1]。しかし、気道周囲の病変に対する硬化療法では病変の反応性腫大による気道狭窄症状増悪のリスクがある。特に2歳未満では呼吸障害を合併するリスクが高いことから、乳児期の気道周囲病変に対する硬化療法では気道確保ならびに呼吸管理のための十分な準備を行った上で治療にあたる必要がある。

3. 益と害のバランス評価

硬化療法(特にOK-432による)および外科的治療、いずれも症状の改善、病変の縮小が認められた。硬化療法と外科的治療の比較では、その有効性の優劣は判断しがたいが、硬化療法が手術治療に比較して合併症発症率が低いと判断できる。生命に直結する症状に対する治療として、いずれの治療法も益が害よりも上回ると考えられる。

4. 患者の価値観・希望

硬化療法によって症状の緩和や、病変の縮小により切除術が可能になることは患者の希望に一致する。硬化療法における合併症が、患者の生命を脅かすものや、生活の質(quality of life, QOL)を著しく低

下させるものでなく、かつ外科的治療よりも低いものであれば、乳児期の気道周囲のリンパ管奇形への硬化療法は患者の価値観・希望に一致すると考えられる。

5. コスト評価、介入の外的妥当性評価

リンパ管奇形に対する硬化療法に薬剤で、現在、日本で保険承認されているものは OK-432 のみである。外科的切除は承認されている治療である。2021 年 9 月にシロリムスが難治性リンパ管疾患に対して適応承認されたが、まだ本 CQ の検討に直結するデータはなく今後の報告が待たれる。それぞれの介入の妥当性は個々の症例の状態に応じて検討が必要である。

文献検索式

検索 DB:医中誌 Web
検索日:2021 年 1 月 11 日
検索式:
((((((((リンパ管腫/TH or リンパ管腫/AL) or (リンパ管奇形/TA) or ("lymphatic malformation"/TA)) and ((頸部/TH or 頭頸部腫瘍/TH) or (気道/TA)))) and (DT=1980:2020 and PT=会議録除く))) and (SH=治療的利用,治療,薬物療法,外科的療法,移植,食事療法,精神療法,放射線療法)) or (((((リンパ管腫/TH or リンパ管腫/AL) or (リンパ管奇形/TA) or ("lymphatic malformation"/TA)) and ((頸部/TH or 頭頸部腫瘍/TH) or (気道/TA)))) and (DT=1980:2020 and PT=会議録除く)) and ((治療/TH or 治療/AL)))) and (新生児/AL or 乳児/AL)

検索 DB:PubMed
検索日:2021 年 1 月 11 日
検索式:
((("lymphatic abnormalities"[MeSH Terms] OR "lymphangioma"[Text Word] OR "lymphatic malformation*"[Text Word] OR "lymphatic vessels/abnormalities"[MeSH Terms]) AND ("neck"[Text Word] OR "neck injuries"[MeSH Terms]) AND "therapy"[MeSH Subheading] AND ("systematic"[Filter] OR "Meta-Analysis"[Publication Type])) OR (("lymphatic abnormalities"[MeSH Terms] OR "lymphangioma"[Text Word] OR "lymphatic malformation*"[Text Word] OR "lymphatic vessels/abnormalities"[MeSH Terms]) AND ("neck"[Text Word] OR "neck injuries"[MeSH Terms]) AND "therapy"[MeSH Subheading] AND ("epidemiologic studies"[MeSH Terms] OR "treatment outcome"[MeSH Terms] OR "practice guideline"[Publication Type] OR "Epidemiologic Methods"[MeSH Terms]))) AND ("English"[Language] OR "Japanese"[Language]) AND 1980/01/01:2020/12/31[Date - Publication]

文献

1) Adams MT, Saltzman B, Perkins JA. Head and neck lymphatic malformation treatment: a systematic review. *Otolaryngol Head Neck Surg*. 2012;147(4):627-639. doi:10.1177/0194599812453552
2) Ravindranathan H, Gillis J, Lord DJ. Intensive care experience with sclerotherapy for cervicofacial lymphatic malformations. *Pediatr Crit Care Med*. 2008;9(3):304-309. doi:10.1097/PCC.0b013e31817287de
3) 小河孝夫，柴山将之，清水猛史．頸部リンパ管腫症例の臨床的検討－OK-432 局注療法を中心として－．*耳鼻臨床*. 2010;103(3):249-255. doi:10.5631/jibirin.103.249
4) Nehra D, Jacobson L, Barnes P, Mallory B, Albanese CT, Sylvester KG. Doxycycline sclerotherapy

as primary treatment of head and neck lymphatic malformations in children. *J Pediatr Surg*. 2008;43(3):451-460. doi:10.1016/j.jpedsurg.2007.10.009

5) Leung M, Leung L, Fung D, et al. Management of the low-flow head and neck vascular malformations in children: the sclerotherapy protocol. *Eur J Pediatr Surg*. 2014;24(1):97-101. doi:10.1055/s-0033-1354585

6) Dasgupta R, Adams D, Elluru R, Wentzel MS, Azizkhan RG. Noninterventional treatment of selected head and neck lymphatic malformations. *J Pediatr Surg*. 2008;43(5):869-873. doi:10.1016/j.jpedsurg.2007.12.029

7) Hogeling M, Adams S, Law J, Wargon O. Lymphatic malformations: clinical course and management in 64 cases. *Australas J Dermatol*. 2011;52(3):186-190. doi:10.1111/j.1440-0960.2011.00777.x

8) Acevedo JL, Shah RK, Brietzke SE. Nonsurgical therapies for lymphangiomas: a systematic review. *Otolaryngol Head Neck Surg*. 2008;138(4):418-424. doi:10.1016/j.otohns.2007.11.018

9) Kim KH, Sung MW, Roh JL, Han MH. Sclerotherapy for congenital lesions in the head and neck. *Otolaryngol Head Neck Surg*. 2004;131(3):307-316. doi:10.1016/j.otohns.2004.02.018

10) Niramis R, Watanatittan S, Rattanasuwan T. Treatment of cystic hygroma by intralesional bleomycin injection: experience in 70 patients. *Eur J Pediatr Surg*. 2010;20(3):178-182. doi:10.1055/s-0030-1247548

11) Bonilla-Velez J, Moore BP, Cleves MA, Buckmiller L, Richter GT. Surgical resection of macrocystic lymphatic malformations of the head and neck: short and long-term outcomes. *Int J Pediatr Otorhinolaryngol*. 2020;134:110013. doi:10.1016/j.ijporl.2020.110013

12) Wang S, Du J, Liu Y, et al. Clinical analysis of surgical treatment for head and neck lymphatic malformations in children: a series of 128 cases. *Acta Otolaryngol*. 2019;139(8):713-719. doi:10.1080/00016489.2019.1616818

13) Goto Y, Yamashita M, Kakuta K, et al. A single institution experience of Eppikajutsuto for the treatment of lymphatic malformations in children. *J Pediatr Surg*. 2019;54(12):2617-2620. doi:10.1016/j.jpedsurg.2019.08.025

14) 臼井秀仁，新開真人，新保裕子，他．頸部リンパ管腫に対するシルデナフィル製剤の使用と作用機序解明に関する研究．*こども医療センター医誌*. 2015;44(3):150-155.

15) Strychowsky JE, Rahbar R, O'Hare MJ, Irace AL, Padua H, Trenor CC, 3rd. Sirolimus as treatment for 19 patients with refractory cervicofacial lymphatic malformation. *Laryngoscope*. 2018;128(1):269-276. doi:10.1002/lary.26780

16) Ozeki M, Nozawa A, Yasue S, et al. The impact of sirolimus therapy on lesion size, clinical symptoms, and quality of life of patients with lymphatic anomalies. *Orphanet J Rare Dis*. 2019;14(1):141. doi:10.1186/s13023-019-1118-1

17) Triana P, Miguel M, Díaz M, Cabrera M, López Gutiérrez JC. Oral sirolimus: an option in the management of neonates with life-threatening upper airway lymphatic malformations. *Lymphat Res*

Biol. 2019;17(5):504-511. doi:10.1089/lrb.2018.0068
18) Balakrishnan K, Menezes MD, Chen BS, Magit AE, Perkins JA. Primary surgery vs primary sclerotherapy for head and neck lymphatic malformations. *JAMA Otolaryngol Head Neck Surg*. 2014;140(1):41-45. doi:10.1001/jamaoto.2013.5849
19) Olímpio Hde O, Bustorff-Silva J, Oliveira Filho AG, Araujo KC. Cross-sectional study comparing different therapeutic modalities for cystic lymphangiomas in children. *Clinics (Sao Paulo)*. 2014;69(8):505-508. doi:10.6061/clinics/2014(08)01

一般向けサマリー

頚部の気道周囲に分布するリンパ管奇形(リンパ菅腫)は、気道狭窄を生じることがあります。呼吸困難症状がすでにある場合や症状出現のリスクが高いと考えられる場合には新生児期・乳児期にも速やかに治療が必要です。外科的切除、硬化療法ともに効果を期待できるが、いずれも合併症のリスクはある。外科的切除と硬化療法が治療の中心となりいずれも効果があり優劣は分かりません。いずれも合併症のリスクがあることが知られておりますが、硬化療法の方が合併症発症率は低いという報告もあり、より体への負担の少ない硬化療法を先に選択されることが多いです。硬化療法も特に乳児では腫脹による気道狭窄悪化の可能性があり呼吸管理のための十分な準備を行った上で治療を行う必要があります。その他に薬物による内科的治療がありますが、硬化療法もしくは外科的治療に併せて行うことが推奨されます。

CQ３３：舌のリンパ管奇形（リンパ管腫）に有効な治療は何か？	
推奨文： 外科的切除は病変の縮小や症状や機能障害の改善に有効な可能性があるが、硬化療法などと併用されることが多い。ただし、病変の分布により全摘除は困難であることが多く、合併症や再発の可能性も考慮して、慎重に適応を判断することが求められる。リンパ小疱などの限局した病変に対しては焼灼術やレーザーなども考慮し得る。	
推奨の強さ	２（弱い）
エビデンス	D （非常に弱い）

推奨作成の経過

1. CQ が重要な臨床課題である旨の背景

舌はリンパ管奇形（リンパ管腫）の好発部位の一つであるが、舌だけにとどまらず頚部に広汎に分布することも多い。舌は腫脹により口腔から突出や、出血などの整容性の問題を生じるが、容易に口腔・咽頭腔を占拠し、閉口障害、発語困難、呼吸障害や経口摂取障害などの機能障害を生じ得る。形成外科、口腔外科、耳鼻咽喉科、小児外科など診療科が治療を担当している。治療としては切除術や硬化療法、焼灼術やレーザー治療などが行われるが、舌内の病変の分布、他の部位への広がりや嚢胞成分の程度、血管分布などの個々の症例の状態や、各治療法の合併症や再発のリスクなどの一般情報を加えて総合的に考える必要がある。現時点での特に舌病変に対する有効な治療法につき知見をまとめた。

2. エビデンス評価

＜検索＞

系統的文献検索の結果、邦文 38 編、欧文 124 編の文献が 1 次スクリーニングの対象となった。このうち邦文 5 編、欧文 29 編が本 CQ に対する 2 次スクリーニングの対象文献となった。その内訳は全て症例集積あるいは症例報告であったため、それぞれの症例集積の結果、考察を統合した。

＜評価＞

舌リンパ管奇形に対する治療法の有効性に関する評価は、治療効果 response として病変の縮小率 reduction rate、症状 symptom、機能性 function、整容性 cosmetic、また合併症 complication、再発率 recurrence の視点に基づいて行った。

①治療効果 response

A. 病変の縮小率 reduction rate

舌病変に対する治療は外科切除、硬化療法、レーザー(炭酸ガス、ネオジム・ヤグ)、焼灼術(ラジオ波、バイポーラー)などの単一治療のほか、それぞれの治療を組み合わせたものなど、多彩であった。多くの報告で外科的切除を中心とし、先述した他の治療を加えた複合的な治療を行っていた。

Catalfamo [1]らは限局性の腫瘤を対象に腫瘤から水平方向に 1 cm の正常構造を含めて外科的切除を施行し、舌病変の 9 例中 8 例(88.9%)で縮小が可能であったとしている。

気道周辺を含めた大きい病変に関して Azizkhan らは 21 例の外科的切除例を報告しているが、縮小はみられるものの複数回の手術を要することが多い [2]。また症例報告が合計 2 例あり、いずれも縮小を認めた [3,4]。術後の再増大に関して違いがあったが、「②合併症」で後述する。

このほか硬化療法を 15 回施行したが縮小を得られず切除を行った 1 症例報告では再発なく経過良好としている [5]。

舌の症例のみを集めた報告ではなかったものの、Lei らは頭頚部 89 例中 73 例(82%)で Excellent、16 例(18%)で Good であったとしている [6]。そのうち舌症例は 43 例であった。

一方で切除と硬化療法やレーザー治療を併用して有効性を示唆している文献が散見された [2,7-9]。Wiegand らは病変範囲によって病期を 4 つに分類し、予後因子となり得ることを報告している [9]。表層から筋層一部までに限局した症例に対しての外科治療は有効であり、合併症も少ない。筋層全体や舌底・頚部まで進展する症例に対しては切除が有効となり得るものの完全切除は困難である。そのため部分切除を繰り返し、レーザー治療や硬化療法を併用することが多いが再発が非常に多いとしており、再発率の項で後述した報告 [6]に矛盾しない結果であった。

単独の治療として硬化療法ではブレオマイシンを用いたものが散見される。OK-432 はマクロシスティックリンパ管奇形に対して有効な反面、ミクロシスティックリンパ管奇形に対して有効性が低いという報告もあり [10,11]、外科切除を並行して行われている症例が多かった。一方で、Bonet らは 8 例の舌マクロシスティックリンパ管奇形のうち 2 例が未加療で軽快したと報告し [12]、口腔衛生状態と病変の縮小に関連性を示唆する報告もあった [13]。

2021 年 9 月に本邦で難治性リンパ管疾患に対する適応が承認されたシロリムス内服治療の研究報告は系統的に検索された文献にはなかった。

B. 症状 symptom

腫瘤の部位により多彩な症状がみられ、舌の違和感、出血、疼痛、経口摂食困難などが報告されている。外科切除 [2]や硬化療法との併用 [14]による構音障害の改善が報告されている。また、焼灼術により舌表面からの出血、疼痛、摂食困難が改善されたとの報告 [15-17]や炭酸ガスレーザー[18]、ネオジム・ヤグレーザー[19,20]を用いたリンパ小疱や出血に対する有効性の報告が散見される。

C. 機能性 function

機能障害をきたす症例では病変が単回外科的切除の適応とならないほど進展していることがほとんどであった。舌根部などの大きな腫瘤では呼吸障害、嚥下障害、会話困難をきたす。Azizkhanらの報告によると何らかの外科的治療を行った舌根部の症例で 21 例中 14 例が常食の経口摂食が可能となり、21 例中 8 例で通常構音が可能となった[2)]。

D. 整容性 cosmetic

整容性に対する評価においても客観的評価をすることは困難である。Azizkhan らは、何らかの外科的治療を行った重度変形がみられた死亡 1 例を除く長期生存 20 例に関して、下顎・上顎など舌周辺の変形として 6 例は軽度、5 例は中等度、9 例は重度であったと報告している[2)]。症例報告で舌の縮小がみられた外科切除例では整容性も改善している報告が散見されるが、客観的な評価は乏しい。

②合併症 complication

病変の性状が不明である文献もあるが外科的切除に伴う顔面領域の合併症として、顔面神経麻痺、迷走神経麻痺、感染、血腫、漿液腫、唾液漏、縫合不全、皮弁壊死などが報告されている[2,6)]。その他、疼痛、出血、硬化療法に伴う粘膜面の潰瘍など一過性の合併症の報告もある[21)]。病変が気道周辺に及ぶ場合、硬化療法後の腫脹による気道狭窄の報告や、気道閉鎖に伴う死亡例が報告されており、注意を要する[2,9)]。

③再発率 recurrence

外科切除に関しては、臨床上治療を要する再燃はみられないという術後評価が散見された。Lei らは、89 例中 21 例(23.6%)で切除後再発をきたし、1 歳以下、口腔・顔面、病変部位が 3 ヵ所以上、ミクロシスティックリンパ管奇形で多いと報告している[6)]。外科的切除のみを行った 2 例のうち舌中央部切除を行った 1 例では 1 年以上の経過で術後再増大なしとしているが[3)]、辺縁切除を行った 1 例は合計 3 回繰り返して切除術を行っていた[4)]。詳細は不明であるが減量術を行った 4 例のうち 3 例で若干の再増大をきたしたとの報告もあるが経過観察可能な範囲であった[22)]。

ミクロシスティックリンパ管奇形に対する硬化療法ではブレオマイシンを用いた 15 例中 8 例で急速な増大と上気道の閉塞が重症化した報告[23)]や、焼灼術では 7 例中 2 例に中等度の再発をきたしていた報告がある[17)]。

また Boardman らは 97 例の頭頚部を中心としたリンパ管奇形の検討で、焼灼術やレーザー治療では舌病変の 7 例中 6 例が複数回にわたる治療を行われ、3 回以上の治療を要した症例は他の頭頚部の病変に比べて舌病変の割合が極めて高かったと報告している[24)]。

■制限事項

文献により、治療が併用されているもの[2,5,7-9,15)]、病変部位が頚部など他部位を含んでいるもの[6)]や病型(マクロシスティック、ミクロシスティック)が不明のものもある。対象の基準は一定でないこと、また再発の定義や時期なども一定でないことは、各治療の有効性の評価において考慮しなければならない。

＜統合＞

舌のリンパ管奇形の外科的切除は病変の縮小に有効であるとする文献は多い。一方で、大きな病変、舌以外への進展、病型がミクロシスティックであることなどは、複数回の切除、硬化療法やレーザー治療併用などを要し、再発率が上昇する傾向がみられた。症状や機能的予後、整容性などにおいて、いくつか言及した論文があったものの、エビデンスレベルの高いものはなく、有効な治療法の一般論を述べるのには不十分であった。

このため、舌のリンパ管奇形に対する有効な治療法については、「外科的切除は病変の縮小、症状および機能障害の改善に有効な可能性があるが、硬化療法などと併用されることが多い。ただし、病変の分布により全摘除は困難であることが多く、合併症や再発の可能性も考慮して、慎重に適応を判断することが求められる。リンパ小疱などの限局した病変に対しては焼灼術やレーザーなども考慮し得る。」との推奨文とした。

3. 益と害のバランス評価

外科的切除を中心として、硬化療法、レーザー、またそれらの併用により病変の縮小、随伴する症状の改善、QOL の改善をある程度認めることが示されている。縮小という益が得られることが多い。十分なエビデンスとは言えないが益はあると判断される。一方、治療の侵襲、合併症発生、再発などの害も少ないとは言えない。概ね益は害を上回ると考えられるが、治療の選択においては慎重である必要がある。

4. 患者の価値観・希望

舌の病変の整容的・機能的問題に対していずれも改善を目的とした治療は患者・家族の価値観に合致する。合併症や再発の可能性を十分周知した上での治療選択は患者の価値観に沿うものと考えられるが、病変の程度や見込まれる改善の度合いなどによって全ての患者の価値観が同一ではないことも考えられる。

5. コスト評価、介入の外的妥当性評価

外科的切除と硬化療法はリンパ管奇形に対する効果が一般に認められており、保険診療として行われ、コストは妥当である。レーザー、焼灼術は個々の症例ごとに病変の広がりや症状は様々であり、合併症や再発の予測も異なるため、症例に応じて介入の妥当性が十分検討されねばならない。

文献検索式

検索 DB：医中誌 Web
検索日：2021 年 3 月 6 日
検索式：
((((リンパ管腫/TH or リンパ管腫/AL) or (リンパ管奇形/TA) or (″lymphatic malformation″/TA)) and (舌/TH or 舌/TA))) and (DT=1980:2020 and PT=会議録除く)

検索 DB：PubMed

検索日:2021 年 1 月 11 日
検索式:
("lymphatic abnormalities"[MeSH Terms] OR "lymphangioma"[Text Word] OR "lymphatic malformation*"[Text Word] OR "lymphatic vessels/abnormalities"[MeSH Terms]) AND ("tongue"[MeSH Terms] OR "tongue diseases"[MeSH Terms] OR "tongue"[Title/Abstract]) AND "therapy"[MeSH Subheading] AND ("English"[Language] OR "Japanese"[Language]) AND 1980/01/01:2020/12/31[Date - Publication]

文献

1) Catalfamo L, Nava C, Lombardo G, Iudicello V, Siniscalchi EN, Saverio de PF. Tongue lymphangioma in adult. *J Craniofac Surg*. 2012;23(6):1920-1922. doi:10.1097/SCS.0b013e31826cf6e3
2) Azizkhan RG, Rutter MJ, Cotton RT, Lim LH, Cohen AP, Mason JL. Lymphatic malformations of the tongue base. *J Pediatr Surg*. 2006;41(7):1279-1284. doi:10.1016/j.jpedsurg.2006.03.044
3) 馬越誠之，岡田宗久，重松久夫，鈴木正二，草間薫，坂下英明．舌に発生した血管リンパ管腫の 1 例．*日口腔診断会誌*. 2003;16(2):250-252.
4) 扇内博子，山崎卓，山村崇之，桑澤隆補，扇内秀樹．長期経過をたどった舌口底リンパ管腫の 1 例．*小児口腔外*. 2003;13(1):17-20. doi:10.11265/poms1991.13.17
5) Rowley H, Perez-Atayde AR, Burrows PE, Rahbar R. Management of a giant lymphatic malformation of the tongue. *Arch Otolaryngol Head Neck Surg*. 2002;128(2):190-194. doi:10.1001/archotol.128.2.190
6) Lei ZM, Huang XX, Sun ZJ, Zhang WF, Zhao YF. Surgery of lymphatic malformations in oral and cervicofacial regions in children. *Oral Surg Oral Med Oral Pathol Oral Radiol Endod*. 2007;104(3):338-344. doi:10.1016/j.tripleo.2006.12.025
7) Hong JP, Lee MY, Kim EK, Seo DH. Giant lymphangioma of the tongue. *J Craniofac Surg*. 2009;20(1):252-254. doi:10.1097/SCS.0b013e3181843257
8) Chakravarti A, Bhargava R. Lymphangioma circumscriptum of the tongue in children: successful treatment using intralesional bleomycin. *Int J Pediatr Otorhinolaryngol*. 2013;77(8):1367-1369. doi:10.1016/j.ijporl.2013.05.009
9) Wiegand S, Eivazi B, Zimmermann AP, et al. Microcystic lymphatic malformations of the tongue: diagnosis, classification, and treatment. *Arch Otolaryngol Head Neck Surg*. 2009;135(10):976-983. doi:10.1001/archoto.2009.131
10) 臼井秀仁，新開真人，新保裕子，他．頸部リンパ管腫に対するシルデナフィル製剤の使用と作用機序解明に関する研究．*こども医療センター医誌*. 2015;44(3):150-155.
11) Wheeler JS, Morreau P, Mahadevan M, Pease P. OK-432 and lymphatic malformations in children: the Starship Children's Hospital experience. *ANZ J Surg*. 2004;74(10):855-858. doi:10.1111/j.1445-1433.2004.03115.x
12) Bonet-Coloma C, Minguez-Martinez I, Aloy-Prosper A, Rubio-Serrano M, Penarrocha-Diago MA,

Penarrocha-Diago M. Clinical characteristics, treatment, and evolution in 14 cases of pediatric orofacial lymphangioma. *J Oral Maxillofac Surg*. 2011;69(6):e96-99. doi:10.1016/j.joms.2010.07.029

13) Kayhan KB, Keskin Y, Kesimli MC, Ulusan M, Unur M. Lymphangioma of the tongue: report of four cases with dental aspects. *Kulak Burun Bogaz Ihtis Derg*. 2014;24(3):172-176. doi:10.5606/kbbihtisas.2014.00236

14) Siddiqui A, Pensler JM. The efficacy of tongue resection in treatment of symptomatic macroglossia in the child. *Ann Plast Surg*. 1990;25(1):14-17. doi:10.1097/00000637-199007000-00003

15) Roy S, Reyes S, Smith LP. Bipolar radiofrequency plasma ablation (Coblation) of lymphatic malformations of the tongue. *Int J Pediatr Otorhinolaryngol*. 2009;73(2):289-293. doi:10.1016/j.ijporl.2008.10.022

16) Grimmer JF, Mulliken JB, Burrows PE, Rahbar R. Radiofrequency ablation of microcystic lymphatic malformation in the oral cavity. *Arch Otolaryngol Head Neck Surg*. 2006;132(11):1251-1256. doi:10.1001/archotol.132.11.1251

17) Leboulanger N, Roger G, Caze A, Enjolras O, Denoyelle F, Garabedian EN. Utility of radiofrequency ablation for haemorrhagic lingual lymphangioma. *Int J Pediatr Otorhinolaryngol*. 2008;72(7):953-958. doi:10.1016/j.ijporl.2008.03.013

18) Glade RS, Buckmiller LM. CO2 laser resurfacing of intraoral lymphatic malformations: a 10-year experience. *Int J Pediatr Otorhinolaryngol*. 2009;73(10):1358-1361. doi:10.1016/j.ijporl.2009.06.013

19) Sato T, Yoshitake K, Matsumoto T, Iida M. Clinical application of an Nd-YAG laser with handpieces designed for dentistry and oral surgery. *滋賀医大誌*. 1986;1:41-50.

20) Eyrich GK, Bruder E, Hilfiker P, et al. Temperature mapping of magnetic resonance-guided laser interstitial thermal therapy (LITT) in lymphangiomas of the head and neck. *Lasers Surg Med*. 2000;26(5):467-476. doi:10.1002/1096-9101(2000)26:5<467::aid-lsm6>3.0.co;2-8

21) Mai HM, Zheng JW, Zhou Q, Yang XJ, Wang YA, Fan XD. Intralesional injection of pingyangmycin is a safe and effective treatment for microcystic lymphatic malformations in the tongue. *Phlebology*. 2013;28(3):147-152. doi:10.1258/phleb.2011.011082

22) 佐藤美樹，田中信幸，佐藤孝幸，三村将文，天笠光雄．顎口腔領域における小児腫瘍の臨床的研究．*日口腔科会誌*. 1995;44(2):250-256. doi:10.11277/stomatology1952.44.250

23) Chen AW, Wang T, Huang YY, Liu SH. Multistage Sclerotherapy for Extensive Lymphatic Malformations With Airway Involvement in Infant: A Protocol to Prevent Tracheotomy. *J Oral Maxillofac Surg*. 2017;75(9):1882-1890. doi:10.1016/j.joms.2017.03.006

24) Boardman SJ, Cochrane LA, Roebuck D, Elliott MJ, Hartley BE. Multimodality treatment of pediatric lymphatic malformations of the head and neck using surgery and sclerotherapy. *Arch Otolaryngol Head Neck Surg*. 2010;136(3):270-276. doi:10.1001/archoto.2010.6

一般向けサマリー

舌のリンパ管奇形（リンパ管腫）に対する治療法としては、外科的切除を中心として、硬化療法、両者の併用が多く報告されています。病変の縮小、症状の改善に有効と考えられますが、病変の大きさや舌の周囲への進展の程度により、完全に病変を除去・消失させることは困難であることが多く、また合併症や再発も少なくありません。病変の広がりや症状に応じて、慎重に適応を判断することが必要です。また表在のリンパ小疱などの限局した病変に対しては焼灼術やレーザー治療なども考慮されます。

CQ３４：新生児期の乳び胸水に対して積極的な外科的介入は有効か？	
推奨文： 胸膜癒着療法、胸管結紮、胸腔腹腔シャントなどの外科的治療法が報告されているが、有効性については十分なエビデンスはなく、保存的治療が全て無効な場合にのみ考慮するべきである。	
推奨の強さ	２（弱い）
エビデンス	D （非常に弱い）

推奨作成の経過

1. CQ が重要な臨床課題である旨の背景

新生児期に認められる乳び胸水は難治性であることが多く、救命できないこともある。胸水貯留による呼吸不全に対しては胸腔ドレナージが行われるが、同時に乳び胸水の軽快まで栄養療法、ステロイド、オクトレオチド療法などの保存療法が行われる。これらの治療で軽快しない難治例に対しては胸管結紮、胸膜癒着術などの外科的介入が行われることがあるが、その効果については十分なコンセンサスはない。いつ外科的介入を行うべきか、またどの病態に対して積極的な外科的介入が有効なのか、などの問題について現時点での知見を総合的に検討した。

2. エビデンス評価

＜検索＞

系統的検索の結果、邦文 127 編、欧文 351 編の文献が 1 次スクリーニングの対象となった。このうち邦文 8 編、欧文 27 編が 2 次スクリーニングの対象文献となった。その中に外科的治療を検討項目としたシステマティックレビュー、ランダム化比較試験などのエビデンスレベルの高いものはなく、すべての論文が症例集積あるいは症例報告であった。したがって、エビデンスには乏しいが、本 CQ に対する推奨文の作成に有用と判断されたそれぞれの症例集積における結果・考察を統合した。

＜評価＞

新生児期の乳び胸水に対する外科的治療の有効性に対する文献の評価は、治療効果 response、合併症 complication を視点として行った。

①治療効果 response

新生児期の乳び胸に対する外科治療は、胸腔ドレナージの上で完全静脈栄養や中鎖脂肪酸

(medium-chain tryglyceride, MCT)ミルクでの栄養療法、オクトレオチド投与などの内科的治療にて治療効果が得られない難治症例において施行されている。

今回の文献検索において挙げられた外科的介入方法は、OK-432 投与、フィブリン胸腔内注入、ポピドンヨード投与による胸膜癒着療法などのほかに胸管結紮、胸腔腹腔シャントなどがあり、胎児診断例に対しては、胎児治療として胸腔羊水腔シャントを施行された症例も認められた。また、開胸による胸管結紮に加え、胸腔鏡下での胸管結紮、フィブリン胸腔内塗布、胸膜クリッピング [1]などの低侵襲治療を施行された症例が報告されている。近年では新生時期でも鼡径リンパ節からのリンパ管造影、リンパ管塞栓術が施行されており、改善した報告がみられているが、成功例は多くが後天性の乳び胸水であり、先天性リンパ管形成異常での有効性は低いものと推測される [2,3]。

外科的治療に進む前に行われた治療、期間は一定ではない。また、外科手術後に二次性に発生した乳び胸水と先天的な乳び胸症例があり、有効性を判定する上で、多様な背景を持つことを考慮する必要がある。

外科的治療を受けた症例で、乳び胸水の消失、呼吸器症状の改善、人工呼吸器からの離脱が可能となった症例が報告されている [4,5]。また、再発、再燃を認めていないこともポイントと考えられた [4-7]。Cleveland らは完全静脈栄養(total parenteral nutrition, TPN)、オクトレオチド、利尿剤投与などの保存療法を最大とし、反応不良例の内、保存療法を続けた群 5 例では死亡率 80%、外科手術を追加した 4 例は死亡率 0%と、死亡率の減少に外科手術が寄与していると述べている [8]。Church らは乳び胸水に対して外科手術介入が必要であった症例は、術後最初の 24 時間のドレーン量が>20 cm^3/kg/日、リンパ球数 1000 cells/μL が将来外科手術を要する予測因子として挙げている [9]。Buttiker らが示した小児乳び胸治療のガイドラインでは TPN などの保存療法は 3 週間程度続ける価値はあるが、それ以上は栄養障害や易感染、肝障害などのリスクもあり続けるべきでないとしているが [10]、加地らは外科的治療の有効性や成功率が不明であるだけに、保存療法の治療期間を明確に設けることは困難と述べている [11]。

なお、胎児期に診断された先天性の症例では、胸腔穿刺や胸腔羊水腔シャントなどの胎児治療による、出生時のアプガースコアの改善、呼吸管理期間の短縮、敗血症や血栓症合併率の低下が示されている [12]。

②合併症 complication

硬化剤による合併症として、OK-432 投与による発熱、炎症反応上昇のほか、肺膿瘍、肋間神経損傷によると思われる一過性の上腹部弛緩、突出を認めた症例の報告があった。また、胸腔腹腔シャント術を行った症例において腹腔側からの乳びの漏出を認めているが、致死的合併症などの報告はなかった。リンパ管塞栓術では塞栓物質が肺動脈を塞栓した症例を1例に認めている [3]。

■制限事項

報告されているほとんどの症例で保存療法での治療効果が得られない場合に外科的治療が行われていた。したがって、本 CQ における検討結果は保存療法が行われた状態での外科的治療の有効性を検討したデータであることが前提である。

＜統合＞

新生児期の乳び胸水に対する積極的な外科的介入の有効性に関して、治療効果、合併症の点から文献の検討を行ったが、エビデンスレベルの高い客観的な研究はみられなかった。ほとんどの報告例で保存療法での効果が得られない場合に硬化療法（胸膜癒着術）を含む外科的治療が行われていた。したがって、外科的治療と他の治療法との比較はされていない。外科的治療前の保存療法の期間についても十分検討されたとは言えないが、3 週間の保存療法の後に外科的介入を提案する文献があった。

以上より、新生児期における乳び胸水に対する外科的介入は、現時点では他の治療法で改善しない際に検討されるべき治療法という位置づけである。

3. 益と害のバランス評価

新生児期の乳び胸水に対する胸膜癒着術、胸管結紮、胸腔腹腔シャントなどの益の程度は評価が難しく一定でないと考えられる。一方、害の要素は発生した場合比較的大きい。外科的介入を行う際は十分検討することが必要である。

4. 患者の価値観・希望

新生児期の乳び胸水は確実に有効な治療法がなく治療は長期にわたることが多い。まずは保存療法・内科的治療を行い、無効の場合には侵襲度は高く合併症発生の危険はあるが、外科的治療が選択することはやむを得ず、患者の価値観・希望には合致すると考えられる。

5. コスト評価、介入の外的妥当性評価

外科的治療は確たるエビデンスがないが、他の治療が無効の場合には選択をせざるを得ない。介入の侵襲度の低い順に治療を選択し、必要時には外科的治療を行うことは妥当であると考えられる。

文献検索式

検索 DB：医中誌 Web
検索日：2021 年 1 月 11 日
検索式：
((((((乳び胸/AL or 乳糜胸/TA) and (((外科手術/TH or 外科/AL)) or (手術/TA))) and (新生児/AL)) or ((乳び胸/AL or 乳糜胸/TA) and (新生児/AL) and (((リンパ管造影/TH or リンパ管造影/AL)) or (インターベンショナルラジオグラフィー/TH) or (リンパ管塞栓/AL))))) and (DT=1980:2020 and PT=会議録除く)

検索 DB：PubMed
検索日：2021 年 1 月 11 日
検索式：
chylothorax/therapy[MeSH Terms] AND ("infant"[MeSH Terms] OR "infant*"[Title/Abstract] OR "neonat*"[Text Word] OR "newborn*"[Text Word]) AND ("English"[Language] OR "Japanese"[Language]) AND 1980/01/01:2020/12/31[Date - Publication]

文献

1) Clark ME, Woo RK, Johnson SM. Thoracoscopic pleural clipping for the management of congenital chylothorax. *Pediatr Surg Int*. 2015;31(12):1133-1137. doi:10.1007/s00383-015-3760-6
2) Majdalany BS, Saad WA, Chick JFB, Khaja MS, Cooper KJ, Srinivasa RN. Pediatric lymphangiography, thoracic duct embolization and thoracic duct disruption: a single-institution experience in 11 children with chylothorax. *Pediatr Radiol*. 2018;48(2):235-240. doi:10.1007/s00247-017-3988-5
3) Srinivasa RN, Chick JFB, Gemmete JJ, Hage AN, Srinivasa RN. Endolymphatic interventions for the treatment of chylothorax and chylous ascites in neonates: technical and clinical success and complications. *Ann Vasc Surg*. 2018;50:269-274. doi:10.1016/j.avsg.2018.01.097
4) 釼持孝博，武田義隆，中村久里子，立石格. OK-432 による早期の胸膜癒着療法が奏効した先天性乳び胸の 1 例. *日周産期・新生児会誌*. 2012;48(4):945-950.
5) 谷岳人，奥山宏臣，窪田昭男，川原央好. 低出生体重児の先天性乳糜胸に対して胸腔鏡下胸管結紮術を施行した 1 例. *日小外会誌*. 2011;47(5):844-847. doi:10.11164/jjsps.47.5_844
6) Miura K, Yoshizawa K, Tamaki M, Okumura K, Okada M. [Congenital chylothorax treated with video-assisted thoracic surgery]. *Kyobu Geka*. 2008;61(13):1149-1151.
7) 雨海照祥，中村博史，金子道夫，杉浦正俊，濱田洋実. 新生児乳糜胸に対する胸腔-腹腔シャントの意義と問題点. *小児外科*. 2001;33(2):201-207.
8) Cleveland K, Zook D, Harvey K, Woods RK. Massive chylothorax in small babies. *J Pediatr Surg*. 2009;44(3):546-550. doi:10.1016/j.jpedsurg.2008.08.008
9) Church JT, Antunez AG, Dean A, et al. Evidence-based management of chylothorax in infants. *J Pediatr Surg*. 2017;52(6):907-912. doi:10.1016/j.jpedsurg.2017.03.010
10) Büttiker V, Fanconi S, Burger R. Chylothorax in children: guidelines for diagnosis and management. *Chest*. 1999;116(3):682-687. doi:10.1378/chest.116.3.682
11) 加地真理子，坂内優子，吉井啓介，他. 内科的治療が奏功せず外科的治療を必要とした生後 2 ヵ月の乳糜胸の 1 例. *東女医大誌*. 2013;83(臨増):E366-E370.
12) Carr BD, Sampang L, Church JT, et al. Fetal intervention for congenital chylothorax is associated with improved outcomes in early life. *J Surg Res*. 2018;231:361-365. doi:10.1016/j.jss.2018.05.082

一般向けサマリー

新生児期の乳び胸水は確実に有効な治療法がなく治療は長期にわたることが少なくありません。まずは呼吸改善のために必要な場合には、胸腔ドレナージを行い、胸水を排液する必要があります。その後胸水を止める治療としては、体への負担の少ない完全静脈栄養、中鎖脂肪酸などの栄養療法やオクトレオチド投与などの保存的療法・薬物療法を行います。効果が十分でない場合には、胸膜癒着療法、胸管結紮、胸腔腹腔シャントなどの外科的治療が考慮されますが、体への負担が大きく合併症発生の危険もあります。乳び胸水に対する外科的治療の有効性は確実なものではないので、通常は他の治療法で改善しない場合にのみ検討されるべき治療法です。

CQ３５：難治性の乳び胸水や心嚢液貯留、呼吸障害を呈するリンパ管腫症やゴーハム病に対して有効な治療法は何か？	
推奨文： 栄養療法、薬物療法、外科的治療、硬化療法、放射線治療などの治療が必要に応じて組み合わせて行われる。その中でもシロリムス療法は、優先的に考慮される治療である。	
推奨の強さ	２（弱い）
エビデンス	D （非常に弱い）

推奨作成の経過

1. CQ が重要な臨床課題である旨の背景

全身に多彩な症状を起こす難治性疾患であり診断も難しいリンパ管腫症（generalized lymphatic anomaly, GLA）・ゴーハム病(Gorham-Stout disease, GSD)は、胸部に病変が存在する場合に特に致死率が高い。

多彩な胸部病変のうち治療を要する病態である乳び胸水・心嚢液はしばしば難治性であり、時に致死的となる。稀少疾患であるため極めて情報が少ない中で、慢性症例の外来での管理、重症例に対する集中治療が行われているが、世界的に症例報告が蓄積されつつあり、さらに近年ではシロリムスをはじめとする薬物療法が盛んに研究されている。

現時点では、この難治性疾患に対する根治的治療法は知られていないが、重要課題として有効な治療法は何であるのかについて知見をまとめた。

2. エビデンス評価

＜検索＞

系統的文献検索の結果、1,104 編(邦文 311 編、欧文 793 編)の文献が一次スクリーニングの対象となった。一次スクリーニングの結果、72 編（邦文 17 編、欧文 55 編）の文献が二次スクリーニングの対象となった。二次スクリーニングの結果、51 編（邦文 6 編、欧文 45 編）の文献を採用した。さらにハンドサーチを行い、欧文 210 編の文献より、1 編の観察研究、1 編のコホート研究、2 編の症例集積を対象文献に加えた。

＜評価＞

難治性の GLA や GSD に対する各治療法について、生命予後、画像所見の改善の有無、症状の改善の有無、気道狭窄の改善の有無、病変の増大、縮小、治療による合併症の有無、再発、再燃、を有効性の指標として評価した。乳び胸水、心嚢液貯留の原因は、主に縦隔や胸膜などに浸潤したリンパ管組織病変からのリンパ漏であり、肋骨や脊椎骨の骨溶解病変からのリンパ漏もみられた。呼吸障害の原因は、胸水、乳び胸水、心嚢液貯留や縦隔、肺への直接浸潤であった。

評価対象文献内での難治性の乳び胸水や心嚢液貯留、呼吸障害を呈する GLA や GSD に対し行われている治療法は、以下のとおりであった。

・外科的治療：腫瘍切除、胸腔穿刺、胸膜剥皮術、胸管結紮術、心膜穿刺、心膜開窓術、肺移植、リンパ管静脈吻合術
・胸膜癒着術（硬化療法）（OK-432、ミノサイクリン、タルク、ヤドリギ抽出物、オルダミン）
・放射線治療
・栄養療法：絶食、高カロリー輸液、中鎖脂肪酸(medium-chain tryglyceride, MCT)食、低脂肪食
・薬物療法：シロリムス、インターフェロンα、ステロイド、オクトレオチド、分子標的薬（イマチニブ、スニチニブなど）、プロプラノロール、抗癌剤(ビンクリスチンなど)、ビスフォスフォネート、低分子ヘパリン、利尿剤、気管支拡張剤、免疫グロブリン製剤、アルブミン製剤
・その他：リンパ管塞栓術、リンパ管静脈シャント、胸腔静脈シャント、胸腔腹腔シャント

ほとんどの報告が単独治療ではなく、これらを組み合わせて治療していた。以下に、治療法別に評価を述べる。

■外科的治療

乳び胸水に対する外科的治療は、胸腔穿刺、胸腔ドレナージ、胸管結索術、胸膜剥皮術、胸膜癒着術などが行われており、局所病変に対しては外科的切除を行われていた。ほとんどの症例で胸腔穿刺、胸腔ドレナージを行われていたが、それ自体で乳び胸水が改善することはなかった。合併症として、循環血液量減少性ショックになり、輸血、カテコラミンの投与を必要とした症例があった[1]。

胸管結紮術を行った文献のうち[2-18]、乳び胸水が著明に改善したものを 4 例認めたが[5,7,13,15]、3 例とも他の外科的治療や放射線治療、ビスホスホネートと組み合わせた治療を行われていた。また乳び胸水の改善はみられなかったものの、呼吸障害が改善したものが 1 例あった[11]。胸管結紮術の合併症として、脾腫とリンパ漏出症[10]、左胸水貯留[2,10]があった。

胸膜剥皮術を行った文献のうち[1,6,8-10,13,19-22]、乳び胸水が著明に改善したものは 3 例認めたが[1,10,13]、3 例とも他の外科的治療や硬化療法と組み合わせた治療を行われ、合併症の記載はなかった。

脾摘を含めた局所病変の外科的切除を行った文献のうち[2,5,10,13,20,22-25]、乳び胸水が著明に改善したものは 4 例認めたが[5,10,13,22]、3 例は他の外科的治療と組み合わせた治療を行われていた[5,10,13]。合併症として多量の出血があった[23]。

その他、胸腔腹腔シャント[8]や肺移植[26]が行われており、肺移植の症例は呼吸障害の改善を認めた。また、コントロール不良の血胸、喀血に対し、肺動脈塞栓および肺切除を行った報告があったが、内科的治療と合わせて効果が認められた[20]。

14 例の持続的な胸水を伴うリンパ管拡張症（central conducting lymphatic anomaly, CCLA）に対してリンパ管静脈吻合術を行い、うち 5 例で完全寛解、2 例で部分寛解を得たとの報告があった[27]。本 CQ の対象疾患である GLA や GSD に関連する乳び胸水に対しても同様であるかどうかの知見が待たれる。

心嚢液貯留に対する外科的治療は、心嚢穿刺が行われており[22,28-31]、心嚢穿刺で心嚢液貯留のコントロールがつかない場合は、心膜開窓術[22,30,31]が行われていた。Du らの文献[31]では、心嚢液のみならず、乳び胸水の改善も同時に認めた。合併症の記載はなかった。

このように様々な外科的治療が行われていたが、報告例が少なく治療効果に関するエビデンスレベルは低いと考えられた。

■硬化療法

乳び胸水に対する硬化療法として様々な薬剤を用いた胸膜癒着術が行われていた[1-4,9,13,16-18,20,24,30,32-38]。硬化剤として、OK-432[1,3,4,16,18,25,36]、タルク[13,21,32]、ヤドリギ抽出物[17]、ミノサイクリン[24]、オルダミン[36]が使用されていた。乳び胸水が著明に改善したものは 5 例あり[1,3,13,16,24]、そのうち 3 例は胸膜剥皮術などの外科的治療と組み合わせた治療を行われていた[1,3,13]。乳び胸水は改善ないものの呼吸障害が改善したものを 1 例認めたが、局所放射線治療（30.6Gy）と組み合わせた治療を行われていた[25]。硬化療法の合併症の記載はなかった。いずれにしても、単報のみで報告例が少なく、治療効果に関するエビデンスレベルは低いと考えられた。

■放射線治療

乳び胸水や局所病変に対し、局所（腫瘍部位、胸管領域など）および胸部への放射線治療が行われていた[4,5,7-9,14,18,23-25,29,30,32,34,39-41]。照射量は 9～40Gy とかなり幅がみられた。乳び胸が著明に改善した 3 例のうち[5,7,28]、2 例は 40Gy であった[7,28]。また乳び胸水の著明な改善はないものの、呼吸障害が改善した 2 例は 30Gy であった[21,25]。効果を認めた 5 例のうち 3 例は、その他の治療と組み合わせて治療されていた[5,7,25]。合併症として、放射線肺臓炎の報告があった[21]。1 例は 40Gy の照射が計画されたが、呼吸不全の進行があり 25Gy で中断されていた[41]。いずれにしても、単報のみで報告例が少なく、治療効果に関するエビデンスレベルは低いと考えられた。

■栄養療法

絶食、高カロリー輸液[1,3-5,8,10,13,22,32,42]や MCT 食が用いられていた[1,3,10,18,22,31,32,38,42,43]。また、両方を組み合わせていることが多かった[1,3,10,22,29,32,42]。高カロリー輸液と MCT 食を組み合わせて、乳び胸水が減少したという報告は 1 例のみであった[29]。低脂肪食/脂肪制限食も試みられていた[21,31,44-46]。いずれにしても、単報のみで報告例が少なく、治療効果に関するエビデンスレベルは低いと考えられた。

■薬物療法

乳び胸水に対する薬物療法には、シロリムス、インターフェロンα、ステロイド、プロプラノロール、分子標的薬、抗癌剤(ビンクリスチンなど)、ビスフォスフォネート、オクトレオチド、低分子ヘパリンなどが用いられていた。

シロリムスに関して、1 編の観察研究、2 編の症例集積が報告された。Ozeki らは、カポジ型リンパ管腫症(kaposiform lymphangiomatosis, KLA) 3 例、GLA 3 例、GSD 6 例、CCLA 3 例を含むリンパ管疾患 20 例に対し、シロリムス投与(目標血中濃度 5〜15 ng/ml)を行い、症状スコア、QOL スコアにおいて有意に改善を認めたと報告した[47]。有害事象を 16 例/20 例に認め(胃炎、感染、高脂血症)。うち Grade 3 は感染症(上気道感染、蜂窩織炎、肺炎)が 3 例であった。シロリムス内服の中止を要するものはなかった。また、Triana らは 41 例(うち GLA 6 例、GSD 7 例、KLA 1 例)、Ricci らは 18 例(全例 GSD)のシロリムス投与例について、それぞれ 33 例/41 例、15 例/18 例に部分奏効を認めたと報告した[48,49]。有害事象については、Triana らは 1 例で高脂血症、肝酵素上昇(スタチン投与)、1 例でリンパ球減少、感染を認めたと報告した[48]。Ricci らは骨髄抑制の頻度が高く、その他口内炎/胃腸症状、高脂血症が起こったと報告した[49]。

また、症例報告においても、シロリムス使用例が多数報告されている[21,27,28,36,44-46,50-52]。呼吸障害が改善した報告が 4 例あり[21,28,48,51]、胸水の減量が確認された報告[21]や、胸壁の病変の退縮を認めた報告[36]もあった。シロリムスによる薬物療法の合併症として高血圧[28]、高脂血症[21,36]、口内炎[21]、下痢[36]が報告された。

インターフェロンαを使用した文献も散見され[1-3,5,6,8,21,22,29,36,41,42,45,50]、そのうち乳び胸が改善した報告は 7 例あったが[1,2,5,8,42,45,50]、のちに再燃したものも存在した[45]。そのなかでプロプラノロールと組み合わせて使用したものが 1 例[1]、低分子ヘパリンや局所放射線治療(15Gy)と組み合わせて使用したものが 1 例[5](6→5 に変更)、ビスフォスホネートと併用したものが 2 例あった[45,47]。インターフェロンαによる薬物療法の合併症として、発熱[42]、嘔気と頭痛[41,42]、血小板減少[2]、肝障害[2,45]、溶血性貧血[45]があった。

ステロイドを使用した文献[1,4,8,21,29,36,45,48,50]や、オクトレオチドを使用した文献[1-3,5,8,10,18,21,32,44-46,50]も多かったが、どれもほかの治療と併用で行われていた。オクトレオチド、プロプラノロール、放射線を組み合わせて治療された症例で乳び胸水が改善したという報告があった[32]。

分子標的薬を使用した文献も散見された。スニチニブ[38]、ソラフェニブ[20]、イマチニブ[20]などが使用され、イマチニブ投与により胸痛、呼吸不全、喀血の改善がみられた[20]。スニチニブ投与は呼吸不全の改善がみられたが、のちに再燃した[38]。

まとまった症例集積や前向き研究が得られたものは、シロリムスのみであり、現時点ではもっとも情報が蓄積された治療であると考えられた。しかし、症例数の少ない観察研究および症例集積であり、エビデンスレベルは高くないと考えられた。ほかの薬剤は単報のみで報告例が少なく、治療効果に関するエビデンスは低いと考えられた。

■その他

リンパ管塞栓術を新生児乳び胸水の 3 例に行った報告があった[53]。術後の乳び胸には効果を認めたものの、先天性乳び胸水の 1 例は改善がなかった。胸腔静脈シャントを行った文献では、一定期間の

改善を認めたが、その後再燃した[54]。いずれにしても、単報のみで報告例が少なく、治療効果に関するエビデンスレベルは低いと考えられた。

また Ozeki らは、本邦における GLA、GSD をアンケートにて調査し計 85 例をレビューしている。治療に関する有効性などの詳細な報告はなかったが、本邦の貴重なデータであるためまとめる。症例の内訳は KLA 9 例、GSD 41 例、GLA 35 例であり、骨病変、胸部病変（胸水、縦隔の腫瘤、心嚢水など）、腹部病変（脾臓、腹水など）、皮膚病変を認めていた。治療には薬物投与、外科的治療、放射線治療、栄養療法が行われていた。胸水に対しての外科的介入は、胸腔穿刺、胸膜癒着術、胸管結紮が行われた。胸部病変に対する薬物療法は、コルチコステロイド、プロプラノロール、インターフェロンα、オクトレオチド、シロリムスが行われた。放射線治療は 16 例（6 例：GSD に伴う骨病変、10 例：胸部病変）に対して行われた。平均観察期間 7 年における死亡率は 20%（17 例/85 例）であり、すべてが胸部病変による死亡であった。胸部病変のない症例に死亡例はなかった。また、69 例の小児例のうち 50 例が胸部病変を認め、うち 13 例が死亡していた。GLA、GSD において、乳び胸水をはじめとする胸部病変のコントロールの重要性が示唆された[55]。

＜統合＞

難治性の乳び胸水や心嚢液貯留、呼吸障害を呈する GLA や GSD に対する治療として、外科的治療（胸膜剥皮術、胸管結紮術、リンパ管静脈吻合術など）、胸膜癒着術（OK-432 など）、薬物治療（シロリムス、インターフェロンα、ステロイドなど）、放射線治療、栄養療法、その他（リンパ管塞栓術など）が行われていた。

このうち、観察研究や多数の症例集積が得られたのは、シロリムス投与のみであった。シロリムス投与においては、奏効率が 80%前後と高い有効性が報告されたものの、総症例数は 18～41 例と少なく、エビデンスレベルが高いとは言えなかった。副作用は高脂血症、感染、血球減少など概ね軽微であった。そのほかの治療については、個々の症例報告で行われたものを集計した。様々な治療を組み合わせて行われた症例報告が多く、個々の治療効果に関するエビデンスレベルは低いと考えられた。

＜まとめ＞

「難治性の乳び胸水や心嚢液貯留，呼吸障害を呈する GLA や GSD に対して有効な治療法は何か？」という CQ を考察するにあたり分析を行ったが、前版である血管腫・血管奇形・リンパ管奇形診療ガイドライン 2017 作成時と同様に、いずれも症例報告、症例集積がほとんどであった。外科的治療を始め、硬化療法、放射線治療、栄養療法、薬物療法などの治療がなされているが、対象が稀少疾患であり症状の多様性もあるため、症例数の十分なエビデンスレベルの高い研究が存在しなかった。その中でもシロリムス療法の観察研究、臨床試験が多数実施されており、奏効率が 80%前後と高い有効性が報告されていたが、完全寛解に至った症例の報告はなかった。また総症例数は 18～41 例と少なく、エビデンスレベルが高いとは言えなかった。副作用は高脂血症、感染、血球減少など概ね軽微であった。そのほかの治療については、個々の症例報告で行われたものを集計した。様々な治療を組み合わせて行われた症例報告が多く、個々の治療効果に関するエビデンスレベルは低いと考えられた。

本疾患は極めて難治で、致死的な病態であるため、根治的でなくとも、胸水量の減少や臨床症状を改善させる治療法は患者にとって有益である。1 つの治療法のみでは治癒は困難であるが、その中でも有効な治療法を選択することは、奏効率を上昇させ、有益である。より低侵襲で副作用、合併症の少ない治療法を選択することは、患者にとって益であるが、シロリムスの副作用は概ね軽微であるとする報告が多く、エビデンスレベルは高くないものの、シロリムス療法は奏効率が高く、本疾患に対して唯一、薬事承認が得られた薬剤であり、第一選択薬となり得ると考えられた。しかし、重篤な副作用や長期的な合併症のリスクなど、まだ不明な点もあり、今後のエビデンスの蓄積が必要である。

3. 益と害のバランス評価

本疾患は極めて難治であり、致死的な病態である。根治的でなくとも、胸水量の減少や臨床症状を改善させる治療法は患者にとって有益である。治療法は栄養療法、薬物療法、外科的治療が挙げられるが、難治例では、自ずと複数の治療を組み合わせて用いられる。その中で、より低侵襲で副作用、合併症の害の要素の少ない治療法を選択することが益となる。外科的治療は合併症による害の要素の可能性があるため、選択には特に慎重な検討が必要である。シロリムス療法は奏効率が高く、副作用は概ね軽微であるとする報告が多く、益が害を上回ることが多いと考えられる。しかし重篤な副作用や長期的な合併症のリスクなど、まだ不明な点もあり、今後のエビデンスの蓄積が必要である。

4. 患者の価値観・希望

難治な病態であり、高い有効性を持つ治療法を選択することは、患者の価値観、希望に一致すると考えられる。より高い有効性を求めることによって、致死的な状態からの改善や、救命率の向上が得られるものの、侵襲度の高い治療や長期的な副作用が不明な治療を選択することは、患者の価値観、希望に一致しない場合もある。

5. コスト評価、介入の外的妥当性評価

外科的治療、硬化療法、ステロイドなどは保険診療であり、医療経済的にも大きな負担となるものではない。薬物療法の中では、有効性が証明されたシロリムスが難治性リンパ管疾患（リンパ管奇形、GLA、GSD、CCLA）に対して適応承認があるが、オクトレオチド、インターフェロンα、プロプラノロールなどは適応がなく、使用に際しての妥当性は慎重な検討が必要である。

文献検索式

検索 DB：医中誌 Web
検索日：2021 年 1 月 11 日
検索式：
(リンパ管腫症/TA or リンパ管症/TA or 骨溶解-本態性/TH or ゴーハム/TA or 骨溶解/TA) and (乳び胸/AL or 乳糜胸/TA or 心膜液貯留/TH or 心のう液貯留/TA or 心嚢液貯留/TA or 液体貯留/TA or 心嚢浸出液/TA or 心嚢水腫/TA or 心膜水腫/TA or 乳び心膜/TA or 乳糜心膜/TA or 気道疾患/TH or 呼吸/TA or 換気/TA) and DT=1980:2020 and LA=日本語,英語 and PT=会議録除く and CK=ヒト

検索 DB:PubMed
検索日:2021 年 1 月 11 日
検索式:
(lymphangioma[TW] OR "lymphatic malformations"[TIAB] OR "Lymphatic Vessels/abnormalities"[MH] OR "Osteolysis, Essential"[MH] OR gorham[TIAB]) AND ("Respiratory Tract Diseases"[MH] OR hydropericardium[TIAB] OR chylopericardium[TIAB] OR chylothorax[TW] OR "Respiration Disorders"[MH] OR respiratory[TW]) AND "Humans"[MH] AND "1980"[PDAT] : "2020"[PDAT] AND (English[LA] OR Japanese[LA])

検索 DB:PubMed
検索日:2021 年 11 月 29 日(追加)
検索式:
("lymphangiomatosis" OR "systemic lymphangiomatosis" OR "generalized lymphangiomatosis" OR "generalized lymphatic anomaly" OR ("osteolysis, essential"[MeSH Terms] OR "gorham*"[Title/Abstract])) AND "humans"[MeSH Terms] AND ("English"[Language] OR "Japanese"[Language]) AND 2014/01/01:2020/12/31[Date - Publication]

文献

1) 芳賀大樹，問田千晶，六車崇，藤野明浩．集中治療管理を要した縦隔リンパ管腫症の 2 例．*日小児会誌*. 2013;117(9):1483-1488.
2) Pfleger A, Schwinger W, Maier A, Tauss J, Popper HH, Zach MS. Gorham-Stout syndrome in a male adolescent-case report and review of the literature. *J Pediatr Hematol Oncol*. 2006;28(4):231-233. doi:10.1097/01.mph.0000203721.83566.e6
3) Noda M, Endo C, Hoshikawa Y, et al. Successful management of intractable chylothorax in Gorham-Stout disease by awake thoracoscopic surgery. *Gen Thorac Cardiovasc Surg*. 2013;61(6):356-358. doi:10.1007/s11748-012-0130-3
4) Fukahori S, Tsuru T, Asagiri K, et al. Thoracic lymphangiomatosis with massive chylothorax after a tumor biopsy and with disseminated intravenous coagulation--lymphoscintigraphy, an alternative minimally invasive imaging technique: report of a case. *Surg Today*. 2011;41(7):978-982. doi:10.1007/s00595-010-4383-0
5) Brodszki N, Lansberg JK, Dictor M, et al. A novel treatment approach for paediatric Gorham-Stout syndrome with chylothorax. *Acta Paediatr*. 2011;100(11):1448-1453. doi:10.1111/j.1651-2227.2011.02361.x
6) Deveci M, Inan N, Corapcioglu F, Ekingen G. Gorham-Stout syndrome with chylothorax in a six-year-old boy. *Indian J Pediatr*. 2011;78(6):737-739. doi:10.1007/s12098-010-0328-2
7) Seok YK, Cho S, Lee E. Early surgical management of chylothorax complicated by Gorham's disease. *Thorac Cardiovasc Surg*. 2010;58(8):492-493. doi:10.1055/s-0030-1250158
8) Kose M, Pekcan S, Dogru D, et al. Gorham-Stout syndrome with chylothorax: successful remission by interferon alpha-2b. *Pediatr Pulmonol*. 2009;44(6):613-615. doi:10.1002/ppul.20849
9) Boyle MJ, Alison P, Taylor G, Lightbourne BA. A case of Gorham's disease complicated by

bilateral chylothorax. *Heart Lung Circ*. 2008;17(1):64-66. doi:10.1016/j.hlc.2007.01.009

10) Burgess S, Harris M, Dakin C, Borzi P, Ryan C, Cooper D. Successful management of lymphangiomatosis and chylothorax in a 7-month-old infant. *J Paediatr Child Health*. 2006;42(9):560-562. doi:10.1111/j.1440-1754.2006.00924.x

11) Underwood J, Buckley J, Manning B. Gorham disease: an intraoperative case study. *AANA J*. 2006;74(1):45-48.

12) Fujiu K, Kanno R, Suzuki H, Nakamura N, Gotoh M. Chylothorax associated with massive osteolysis (Gorham's syndrome). *Ann Thorac Surg*. 2002;73(6):1956-1957. doi:10.1016/s0003-4975(02)03413-6

13) Chavanis N, Chaffanjon P, Frey G, Vottero G, Brichon PY. Chylothorax complicating Gorham's disease. *Ann Thorac Surg*. 2001;72(3):937-939. doi:10.1016/s0003-4975(00)02417-6

14) Liu Y, Zhong DR, Zhou PR, et al. Gorham-Stout disease: radiological, histological, and clinical features of 12 cases and review of literature. *Clin Rheumatol*. 2016;35(3):813-823. doi:10.1007/s10067-014-2780-2

15) Jiang Y, Hou G, Cheng W. 99mTc-SC lymphoscintigraphy and SPECT/CT findings in a case report of Gorham-Stout disease presenting with chylothorax and bone pain. *Medicine (Baltimore)*. 2019;98(14):e15023. doi:10.1097/MD.0000000000015023

16) Wang P, Liao W, Cao G, Jiang Y. A rare case of Gorham-Stout syndrome involving the thoracic spine with progressive bilateral chylothorax: a case report. *BMC Musculoskelet Disord*. 2019;20(1):154. doi:10.1186/s12891-019-2542-z

17) Kim JH, Yoon DH, Kim KN, et al. Surgical management of Gorham-Stout disease in cervical compression fracture with cervicothoracic fusion: case report and review of literature. *World Neurosurg*. 2019;129:277-281. doi:10.1016/j.wneu.2019.05.235

18) Nakagawa T, Koizumi T, Oiwa K, et al. Sudden death of a 14-year-old girl with lymphangiomatosis. *Gen Thorac Cardiovasc Surg*. 2016;64(2):116-119. doi:10.1007/s11748-014-0450-6

19) Konez O, Vyas PK, Goyal M. Disseminated lymphangiomatosis presenting with massive chylothorax. *Pediatr Radiol*. 2000;30(1):35-37. doi:10.1007/s002470050010

20) Libby LJ, Narula N, Fernandes H, Gruden JF, Wolf DJ, Libby DM. Imatinib treatment of lymphangiomatosis (generalized lymphatic anomaly). *J Natl Compr Canc Netw*. 2016;14(4):383-386. doi:10.6004/jnccn.2016.0045

21) 前川貴伸. ゴーハム病に対するシロリムスによる治療経験. *小児外科*. 2016;48(12):1325-1328.

22) Chen YL, Lee CC, Yeh ML, Lee JS, Sung TC. Generalized lymphangiomatosis presenting as cardiomegaly. *J Formos Med Assoc*. 2007;106(3 Suppl):S10-14. doi:10.1016/s0929-6646(09)60359-4

23) 森田圭一，福本弘二，光永眞貴，他．呼吸困難および出血症状を来たし治療に難渋した胸部リン

パ管腫症の 1 例. *日小児血がん会誌*. 2013;50(4):644-649.
24) Kitami A, Suzuki T, Suzuki S, Usuda R, Kamio Y, Kadokura M. Gorham's disease complicated by chyloma of the chest wall. *Jpn J Thorac Cardiovasc Surg*. 2006;54(7):311-313. doi:10.1007/pl00022261
25) Lee S, Finn L, Sze RW, Perkins JA, Sie KC. Gorham Stout syndrome (disappearing bone disease): two additional case reports and a review of the literature. *Arch Otolaryngol Head Neck Surg*. 2003;129(12):1340-1343. doi:10.1001/archotol.129.12.1340
26) Kinnier CV, Eu JP, Davis RD, Howell DN, Sheets J, Palmer SM. Successful bilateral lung transplantation for lymphangiomatosis. *Am J Transplant*. 2008;8(9):1946-1950. doi:10.1111/j.1600-6143.2008.02340.x
27) Liu S, Zhou X, Song A, Kong X, Wang Y, Liu Y. Successful treatment of Gorham-Stout syndrome in the spine by vertebroplasty with cement augmentation: A case report and literature review. *Medicine (Baltimore)*. 2018;97(29):e11555. doi:10.1097/MD.0000000000011555
28) Reinglas J, Ramphal R, Bromwich M. The successful management of diffuse lymphangiomatosis using sirolimus: a case report. *Laryngoscope*. 2011;121(9):1851-1854. doi:10.1002/lary.21927
29) Tamay Z, Saribeyoglu E, Ones U, et al. Diffuse thoracic lymphangiomatosis with disseminated intravascular coagulation in a child. *J Pediatr Hematol Oncol*. 2005;27(12):685-687. doi:10.1097/01.mph.0000193476.14493.06
30) Duffy BM, Manon R, Patel RR, Welsh JS. A case of Gorham's disease with chylothorax treated curatively with radiation therapy. *Clin Med Res*. 2005;3(2):83-86. doi:10.3121/cmr.3.2.83
31) Du H, Xiong M, Liao H, Luo Y, Shi H, Xie C. Chylothorax and constrictive pericarditis in a woman due to generalized lymphatic anomaly: a case report. *J Cardiothorac Surg*. 2018;13(1):59. doi:10.1186/s13019-018-0752-3
32) Jha V, Jha A. Unusual case of chylothorax with unilateral limb swelling. *BMJ Case Rep*. 2020;13(2):e230379. doi:10.1136/bcr-2019-230379
33) Huang SY, Lee YM, Tzeng ST, et al. Gorham syndrome with postoperative respiratory failure and requiring prolonged mechanical ventilation. *Respir Care*. 2013;58(11):e144-148. doi:10.4187/respcare.02355
34) Lee WS, Kim SH, Kim I, et al. Chylothorax in Gorham's disease. *J Korean Med Sci*. 2002;17(6):826-829. doi:10.3346/jkms.2002.17.6.826
35) 藤原拓也，栗山啓子，井上敦夫，他. Gorham 病の 2 例. *臨放*. 2015;60(6):845-850.
36) 古川泰三，文野誠久，坂井宏平，他. 難治性リンパ管腫症に対する everolimus(mTOR 阻害剤)による治療経験. *小児外科*. 2016;48(12):1329-1333.
37) Kotaru AC, Rajput AK. Chylothorax from Gorham-Stout disease. *J Bronchology Interv Pulmonol*. 2018;25(4):340-342. doi:10.1097/LBR.0000000000000506
38) Rössler J, Saueressig U, Kayser G, von Winterfeld M, Klement GL. Personalized therapy for

generalized lymphatic anomaly/Gorham-Stout disease with a combination of sunitinib and taxol. *J Pediatr Hematol Oncol*. 2015;37(8):e481-485. doi:10.1097/MPH.0000000000000436

39) Fontanesi J. Radiation therapy in the treatment of Gorham disease. *J Pediatr Hematol Oncol*. 2003;25(10):816-817. doi:10.1097/00043426-200310000-00016

40) Yoo SY, Goo JM, Im JG. Mediastinal lymphangioma and chylothorax: thoracic involvement of Gorham's disease. *Korean J Radiol*. 2002;3(2):130-132. doi:10.3348/kjr.2002.3.2.130

41) Kim MK, Hong JR, Kim SG, Lee SK. Fatal progression of Gorham disease: a case report and review of the literature. *J Oral Maxillofac Surg*. 2015;73(12):2352-2360. doi:10.1016/j.joms.2015.06.154

42) Timke C, Krause MF, Oppermann HC, Leuschner I, Claviez A. Interferon alpha 2b treatment in an eleven-year-old boy with disseminated lymphangiomatosis. *Pediatr Blood Cancer*. 2007;48(1):108-111. doi:10.1002/pbc.20461

43) Maurac A, Debray MP, Crestani B, Taillé C. Thoracic involvement of diffuse lymphangiomatosis successfully treated with sildenafil. *BMJ Case Rep*. 2019;12(4):e228523. doi:10.1136/bcr-2018-228523

44) Spier AB, Kurtz J, Sears D. A novel case of lymphangiomatosis in HIV. *Exp Mol Pathol*. 2017;102(2):251-254. doi:10.1016/j.yexmp.2017.02.003

45) Ludwig KF, Slone T, Cederberg KB, Silva AT, Dellinger M. A new case and review of chylothorax in generalized lymphatic anomaly and Gorham-Stout disease. *Lymphology*. 2016;49(2):73-84.

46) McCormick A, Rosenberg S, Trier K, Balest A. A case of a central conducting lymphatic anomaly responsive to sirolimus. *Pediatrics*. 2016;137(1):e20152694. doi:10.1542/peds.2015-2694

47) Ozeki M, Nozawa A, Yasue S, et al. The impact of sirolimus therapy on lesion size, clinical symptoms, and quality of life of patients with lymphatic anomalies. *Orphanet J Rare Dis*. 2019;14(1):141. doi:10.1186/s13023-019-1118-1

48) Triana P, Dore M, Cerezo VN, et al. Sirolimus in the treatment of vascular anomalies. *Eur J Pediatr Surg*. 2017;27(1):86-90. doi:10.1055/s-0036-1593383

49) Ricci KW, Hammill AM, Mobberley-Schuman P, et al. Efficacy of systemic sirolimus in the treatment of generalized lymphatic anomaly and Gorham-Stout disease. *Pediatr Blood Cancer*. 2019;66(5):e27614. doi:10.1002/pbc.27614

50) García V, Alonso-Claudio G, Gomez-Hernandez MT, Chamorro AJ. Sirolimus on Gorham-Stout disease. Case report. *Colomb Med (Cali)*. 2016;47(4):213-216.

51) 前田真範，神波信次，辻本弘，芳山恵，鈴木啓之．急性膵炎で発症し、特徴的な脾病変から診断にいたったリンパ管腫症の 1 例．*小児内科*. 2018;50(6):1016-1020.

52) Laforgia N, Schettini F, De Mattia D, Martinelli D, Ladisa G, Favia V. Lymphatic malformation in newborns as the first sign of diffuse lymphangiomatosis: successful treatment with sirolimus. *Neonatology*. 2016;109(1):52-55. doi:10.1159/000440939

53) Srinivasa RN, Chick JFB, Gemmete JJ, Hage AN, Srinivasa RN. Endolymphatic interventions for the treatment of chylothorax and chylous ascites in neonates: technical and clinical success and complications. *Ann Vasc Surg*. 2018;50:269-274. doi:10.1016/j.avsg.2018.01.097
54) Taghinia AH, Upton J, Trenor CC, 3rd, et al. Lymphaticovenous bypass of the thoracic duct for the treatment of chylous leak in central conducting lymphatic anomalies. *J Pediatr Surg*. 2019;54(3):562-568. doi:10.1016/j.jpedsurg.2018.08.056
55) Ozeki M, Fujino A, Matsuoka K, Nosaka S, Kuroda T, Fukao T. Clinical features and prognosis of generalized lymphatic anomaly, kaposiform lymphangiomatosis, and Gorham-Stout disease. *Pediatr Blood Cancer*. 2016;63(5):832-838. doi:10.1002/pbc.25914

一般向けサマリー

難治性の乳び胸水や心嚢液貯留、呼吸障害を呈するリンパ管腫症やゴーハム病は極めて治療が難しく、致死的な病態です。それに対しては、栄養療法、薬物療法をはじめとして、外科的治療、硬化療法、放射線治療などの治療が併用されていますが、確実な有効性が証明されている治療法はありません。その中ではシロリムス内服療法は、概ね軽微な副作用の中で高い有効性が報告されており優先的に行うことが検討されます。本疾患に対して唯一薬事承認が得られた薬剤であり、第一選択薬となり得ると考えられます。しかし、完全寛解の報告はなく、重篤な副作用や長期的な合併症のリスクなど、まだ不明な点については今後明らかにしていく必要があります。

CQ３６：リンパ管奇形（リンパ管腫）に漢方薬は有効か？	
推奨文： 漢方薬が有効であった報告は複数あるが、有効性を確実に評価できる研究報告は現時点ではない。ただし、副作用などの合併症は少ないため、使用を検討してもよい。	
推奨の強さ	２（弱い）
エビデンス	C （弱）

推奨作成の経過

1. CQ が重要な臨床課題である旨の背景

近年、リンパ管奇形(リンパ管腫)に対し漢方薬が有効との報告が散見される。この中で、特に越婢加朮湯(エッピカジュツトウ)の報告が多いが、その有効性は明らかではない。薬物療法としての漢方薬の有効性および安全性につき検討することは、リンパ管奇形の治療法の選択肢をさらに広げることにつながると考えられる。

2. エビデンス評価

＜検索＞

邦文 19 編、欧文 9 編の文献が検索された。これらに対して 1 次スクリーニングを行った結果、邦文 5 編、欧文 5 編が 2 次スクリーニングの対象文献となった。そのうち本 CQ に対応する記載を認めた文献はいずれも症例集積あるいは症例報告で、ランダム化比較試験などを含まなかった。したがってエビデンスレベルは低いが、推奨文を作成するのに有用と判断された文献の結果と考察を統合し、レビューデータとした。

＜評価＞

リンパ管奇形に対する漢方薬の有効性に対する評価は、以下のような視点で行った。

①治療効果 response

病変の縮小率 size

②合併症 complication

これらの視点でリンパ管奇形に対する漢方薬の有効性に関する記述内容をまとめた。

ただし、上記文献においては、単独での治療成績を報告した文献の他に、漢方薬治療が切除術や硬化療法の前後に行われている報告も認められた。無治療経過観察、硬化療法、切除術と漢方薬治療を

直接比較した文献はなかった。

多くは体表病変のみに限って分析している論文であるが、舌、縦隔、後腹膜などの体表以外の部位での症例報告も認められた。

マクロシスティックリンパ管奇形やミクロシスティックリンパ管奇形という分類方法や ISSVA のリンパ管奇形の病型分類法など文献によって、病型の分類法にばらつきがあった。また効果の評価方法は超音波、CT、MRI と方法にばらつきが認められた。

二次スクリーニングの対象となった論文で治療効果が検討されていた漢方薬は、越婢加朮湯のみであった。他に黄耆建中湯(オウギケンチュウトウ)の使用について触れた報告が複数あったが、本 CQ で治療効果を検討するには至らなかった。また、各薬剤の投与量や投与期間、投与回数などを検証した論文は今回検索した限りでは認めなかった。

漢方薬の有効性を評価する上ではこのような患者背景や治療の内容に違いがあることは考慮しなければならない。

①治療効果 response

病変の縮小率 size

リンパ管奇形に対する漢方薬による病変の縮小に言及した症例集積の文献は 3 件であった [1-3]。Hashizume ら [1]の報告では越婢加朮湯(0.3g/kg/日)で治療したリンパ管奇形症例 8 例を MRI にて縮小率を測定しているが、治療前と比較し平均 54.5±38.3%(中央値: 53.1%、p=0.012) と有意な縮小効果を認めていた。ISSVA 分類による病型別の縮小率について、マクロシスティックリンパ管奇形 4 例の縮小率(治療後/治療前)は平均 73.6±27.0%(中央値 77.1%、p=0.145)、混合型リンパ管奇形 4 例の縮小率は平均 35.4±41.5%(中央値: 15.8%、p=0.053)であり、性状によって縮小効果に差がみられた。Goto ら [2]の報告では越婢加朮湯(はじめの 3 ヵ月は 0.3g/kg/日、症例により追加でさらに 3 ヵ月 0.5mg/kg/日に増量して継続投与)で治療したリンパ管奇形症例 10 例 (マクロシスティックリンパ管奇形 4 例、ミクロシスティックリンパ管奇形 2 例、混合型リンパ管奇形 4 例)を MRI にて縮小率(1−治療後/治療前)を測定しているが、平均 83%縮小を認めていた。ISSVA 分類による病型別の縮小率ではマクロシスティックリンパ管奇形は 100%消失、ミクロシスティックリンパ管奇形は 33.5%縮小、混合型リンパ管奇形は 63%縮小したと報告した。佐藤ら [3]は越婢加朮湯(0.2g/kg/日)で治療したマクロシスティックリンパ管奇形 10 例を超音波もしくは CT 検査にて評価しているが、5 例は消失、5 例は 1/3 以下に縮小を認めていたが、1 例のみ治療終了後に増大を認めたことを報告している。

症例報告として OK-432 治療後 [4,5] や感染後の後腹膜リンパ管腫 [6,7]に漢方薬による治療を追加し縮小を認めた文献が認められた。

また、症例集積および症例報告において、無効例の報告も認められた [1,2,8]。

②合併症 complication

リンパ管奇形に対する漢方薬の合併症を認めた文献はなかった。

＜統合＞

「リンパ管奇形（リンパ管腫）に漢方薬は有効か？」というCQを考察するにあたり、漢方薬内服を行うことによる、治療効果、合併症という視点から分析を行ったが、エビデンスレベルの高い論文はなかった。漢方薬内服によって病変の縮小や症状の改善が十分に得られる症例もあるが、報告によって奏効率は一定しなかった。治療の合併症として明らかなものは報告がなかった。

以上を踏まえるとリンパ管奇形に対する漢方薬の効果については、現段階では全ての症例において有効とは言えず、またその効果を立証づける文献はなかった。しかし、漢方薬による副作用や合併症は報告がなく、他に治療法がない場合には使用を検討する余地があると考えられる。本CQの検討には今後ランダム化比較試験などエビデンスレベルの高い研究デザインでの検証が必要と思われた。

3. 益と害のバランス評価

リンパ管奇形に対する漢方薬は、現段階では全ての症例において有効とは言えず、またその効果を立証する十分なエビデンスはないが、益がないとは言えない。一方、副作用などの合併症は報告が少なく害は非常に少ない。したがって非常に小さい害に対して、益の方が大きいと考えられる。

4. 患者の価値観・希望

硬化療法や根治的な外科的治療が困難な場合、漢方薬内服による薬物療法によって症状の緩和や、病変の縮小により切除術が可能になることは患者の希望に一致する。現在保険適応のある薬物治療は限定的であり、薬物療法による副作用が患者の生命を脅かすものや、QOLを著しく低下させるものでなければ、リンパ管奇形への薬物療法における選択肢を増やすことは患者の価値観・希望に一致すると考えられる。

5. コスト評価、介入の外的妥当性評価

現在、日本では越婢加朮湯のリンパ管奇形への使用に関しては、「浮腫」という症状に対して行われているが、まだその詳細な適応やプロトコルは定められておらず、今後の報告が待たれる。また、現在保険適応のあるシロリムスと比較してコストが非常に低く、副作用も少ない。本CQの検討には今後ランダム化比較試験などエビデンスレベルの高い研究デザインでの検証により、薬物療法の国内承認が期待される。

文献検索式

検索DB：医中誌Web
検索日：2021年1月11日
検索式：
((((リンパ管腫/TH or リンパ管腫/AL) or (リンパ管奇形/TA) or (″lymphatic malformation″/TA)) and (((漢方薬/TH or 漢方薬/AL)) or ((越婢加朮湯/TH or 越婢加朮湯/AL)) or ((黄耆建中湯/TH or 黄耆建中湯/AL))))) and (DT=1980:2020 and PT=会議録除く)

検索DB：PubMed
検索日：2021年1月11日

検索式:
("lymphatic abnormalities"[MeSH Terms] OR "lymphangioma"[Text Word] OR "lymphatic malformation*"[Text Word] OR "lymphatic vessels/abnormalities"[MeSH Terms] OR "lymphatic system/abnormalities"[MeSH Terms:noexp]) AND ("Herbal Medicine"[MeSH Terms] OR "Phytotherapy"[MeSH Terms] OR "medicine, chinese traditional"[MeSH Terms] OR ("kampo"[Title/Abstract] OR "herbal"[Title/Abstract]) OR "Eppikajutsuto"[Title/Abstract])

文献

1) Hashizume N, Yagi M, Egami H, et al. Clinical efficacy of herbal medicine for pediatric lymphatic malformations: a pilot study. *Pediatr Dermatol*. 2016;33(2):191-195. doi:10.1111/pde.12777
2) Goto Y, Yamashita M, Kakuta K, et al. A single institution experience of Eppikajutsuto for the treatment of lymphatic malformations in children. *J Pediatr Surg*. 2019;54(12):2617-2620. doi:10.1016/j.jpedsurg.2019.08.025
3) 佐藤英章，古田繁行，眞鍋周太郎，辻志穂，北川博昭．嚢胞状リンパ管腫(リンパ管奇形)に対する越婢加朮湯の使用経験．*日小外会誌*. 2016;52(7):1290-1294. doi:10.11164/jjsps.52.7_1290
4) Shinkai T, Masumoto K, Chiba F, Tanaka N. A large retroperitoneal lymphatic malformation successfully treated with traditional Japanese Kampo medicine in combination with surgery. *Surg Case Rep*. 2017;3(1):80. doi:10.1186/s40792-017-0358-3
5) 道傳研太，崎村祐介，古谷裕一郎，廣谷太一，下竹孝志．左後腹膜で急速に増大した嚢胞状リンパ管腫の 8 歳男児例．*日小外会誌*. 2018;54(1):54-58. doi:10.11164/jjsps.54.1_54
6) Ogawa-Ochiai K, Sekiya N, Kasahara Y, et al. A case of mediastinal lymphangioma successfully treated with Kampo medicine. *J Altern Complement Med*. 2011;17(6):563-565. doi:10.1089/acm.2010.0562
7) 今治玲助，西田翔一，向井亘，佐伯勇，秋山卓士．OK-432 硬化療法と越婢加朮湯併用が奏効した頸部リンパ管奇形の 1 例．*小児外科*. 2017;49(7):739-742.
8) 柳野智，釜本智之，中川隆志，他．越婢加朮湯を使用したリンパ管関連疾患の 3 例．*小児臨*. 2020;73(9):1275-1281.

一般向けサマリー

漢方薬は、リンパ管奇形(リンパ管腫)に対して用いられ始めてから 10 年程度とまた日が浅い治療薬です。病変の縮小が得られ、有効であった患者さんを報告した論文は複数ありますが、使用はほぼ日本に限られているため、報告数も多くありません。現時点では、その効果を確実に評価できる研究報告はありません。一方、薬の副作用や治療に伴う合併症の報告は少なく、内服治療を行うことによる不利益は小さいことが見込まれます。したがって、治療法の一つとして使用を検討して良いと考えられます。今後、精度の高い臨床研究を経て、その有効性の程度が明らかになると考えられています。

CQ３７：皮膚・粘膜のリンパ管奇形（限局性リンパ管腫）に有効な治療は何か？	
推奨文： 外科的切除、硬化療法、炭酸ガスレーザー、ラジオ波焼灼、電気凝固療法、シロリムス外用療法などの治療法が過去に報告されている。これらの治療はそれぞれ有効性を認めるが、合併症や再発を認めることもあり、症状に応じて慎重に選択する必要がある。	
推奨の強さ	２（弱い）
エビデンス	D （非常に弱い）

推奨作成の経過

1. CQ が重要な臨床課題である旨の背景

リンパ管奇形(リンパ管腫)のうち、皮膚・粘膜など体表に嚢胞が突出している病変[限局性リンパ管腫(lymphangioma circumscriptum, LC)]は、破綻してリンパ漏を生じたり、内部のリンパ液が血液を混じ赤黒色を呈したりする。表在のみの場合もあるが深部の大きな病変に連続していることも少なくない。表在の病変であるがしばしば難治性である。深部病変と異なる面もあるため、病変の性質の理解と治療選択が必要であり、現在の知見をまとめた。

2. エビデンス評価

＜検索＞

系統的文献検索の結果、邦文 161 編、欧文 295 編の文献が検索され、これらに対して 1 次スクリーニングを行い、邦文 4 編、欧文 30 編を本 CQ に対する 2 次スクリーニングの対象とした。

その中で、限局性リンパ管腫の治療について言及された文献は、いずれも欧文で 11 編であった。その内訳はシステマティックレビュー(systematic review, SR)を 2 編認めたものの、残りの論文は全て症例集積あるいは症例報告であった。さらに、ハンドサーチによりシロリムス外用療法に関する検索を行い、抽出された欧文 3 編をスクリーニングし、いずれも症例集積として対象文献に加えた。これら 14 編の文献の結果や考察をレビューデータとして統合した。

＜評価＞

【対象文献の症例について】

リンパ管奇形は、マクロシスティックリンパ管奇形とミクロシスティックリンパ管奇形と LC に分類される。

本 CQ においては、LC と臨床診断された症例を含む文献を対象とした。

【症例集積の評価】

文献スクリーニングにより、LC に対する治療には、外科的切除、炭酸ガスレーザー療法、ラジオ波焼灼術、電気凝固療法、硬化療法、シロリムス外用療法が挙げられ、以下のように治療法別に評価した。

■外科的切除

Vlastos らによる SR では、先天性 LC (11 例)、後天性 LC (20 例)が抽出された。全例女性で、病変は外陰部だった。31 例中 15 例(48.4%)で外科的切除が行われ、3 例(20.0%)で再発を認めた。治療による合併症についての記載は認めなかった [1)]。

Browse らによる単施設での症例集積では 29 例(男性 13 例、女性 16 例)が報告され、年齢の中央値は 13 歳(1〜31 歳)で、病変は上半身 11 例(胸部、頚部、上腕、腋窩)、下半身 16 例(腰部、鼡径部、大腿、殿部)、舌 1 例、母趾 1 例であった。10 cm 未満の小さな病変は 6 例が完全切除され、10 cm 以上の病変では 19 例が不完全切除だった。解剖学的に舌と母趾病変は切除できなかった。完全切除できなかった 21 例のうち 5 例で皮下の肥厚を認めた。このうち、6 例が 2 回以上の手術を受け、1 例では再発を認めなかった [2)]。

Bauer らによる単施設での症例報告では、3 例(男性 1 例、女性 2 例)が報告され、年齢は 14〜31 歳で、病変は上肢、腋窩、腹部などに認められた。外科的切除が行われ、全例再発した。しかし、再切除術が施行され、その後は再発しなかった [3)]。

■炭酸ガスレーザー療法

Shumaker らによる症例報告では、7 歳の男児 1 例が報告され、左頚部に病変を認めた。炭酸ガスレーザー療法後にリンパ液の漏出と、滲出液の分泌が改善し、病変はほぼ消失した。6 ヵ月後に 1〜2 mm 大の再発を認めたが、無治療で経過観察されている [4)]。

Savas らによる SR では 16 編(症例集積 5 編、症例報告 11 編)より 28 例(男性 10 例、女性 18 例)が抽出された。病変は会陰部(11 例)、陰嚢(5 例)、ほか大腿、殿部、腋窩、腰部、胸壁、胸部などに認められた。炭酸ガスレーザー療法後(観察期間:4 ヵ月〜3 年)、無再発 8 例に対して、部分再発 10 例、完全再発 2 例を認めた。治療による合併症では、色素脱出、瘢痕、ケロイドが認められた [5)]。

Swanson による単施設の症例集積では、陰茎に病変を有する 6 例が報告された(年齢 16〜73 歳)。そのうち 4 例が炭酸ガスレーザー療法を受け、全例再発した。治療による合併症についての記載はなかった [6)]。

Vlastos らによる SR では、外陰部に病変を有する先天性 LC 11 例、後天性 LC 20 例が抽出された。全例女性で、年齢は先天性 LC が 14〜76 歳、後天性 LC が 9〜75 歳であった。先天性 LC 1 例及び後天性 LC 3 例で炭酸ガスレーザー療法が行われ、3 例で再発が認められた。治療による合併症についての記載はなかった [1)]。

■ラジオ波焼灼術

Ekelem らによる SR では、54 編が解析され、10 編の文献で報告された 72 例の LC についてまとめている。この全例でラジオ波焼灼術が行われ、全例 50%以上（最大で 88%）のサイズ縮小が認められた。治療による合併症は、腫脹(16 例)、色素脱出(17 例)、瘢痕(5 例)、潰瘍(7 例)、間欠的な出血(3 例)、感染(1 例)を認めた。また、66%の症例で再発が認められた[7]。

Subhadarshani らによる多施設での症例集積では、9 例（男性 5 例、女性 4 例）が報告された。年齢は不明で、病変は腹部(2 例)、舌(1 例)、腕(2 例)、大腿(1 例)、下腿(1 例)、外陰部(1 例)に認められた。ラジオ波焼灼術後、全例でリンパ液の漏出と出血が改善した。治療による合併症は、治療部位周囲の一時的な浮腫(全例)、熱傷(2 例)を認めた。2～49 ヵ月の観察期間において、全例で再発を認めなかった[8]。

■電気凝固療法

Yang らによる単施設の症例集積では、12 例が報告された[男女比 1:2。平均年齢 13.6 歳(4～31 歳)]。病変は、口腔粘膜(2 例)、舌(2 例)、体幹(4 例)、上肢(2 例)、下肢(2 例)に認められた。電気凝固療法後、全例でリンパ液の漏出、破裂、痂疲形成、出血が改善した。病変の大きさは、全例で 90%以上縮小し、うち 5 例で消失した。治療による合併症は、疼痛(9 例)、潰瘍(1 例)が認められた。再発例を認めなかったが、術後観察期間が平均 8 ヵ月と短く評価は不十分であった[9]。

■硬化療法

硬化療法で用いられた薬剤は、3%ポリドカノールであった。LC の硬化療法において 3%ポリドカノールの投与方法や投与回数などを検証した論文は、今回検索した限りでは認めなかった。硬化療法による病変の縮小や合併症に言及した文献は 1 編であった[7]。Niti らによる症例集積では、3%ポリドカノールのみで治療した LC 4 例において、縮小した割合は、70%以上(1 例)、60%以上(1 例)、50%以上(2 例)であった。2 例で滲出液の漏出が改善した。合併症は、疼痛(全例)、腫脹(1 例)、潰瘍形成(1 例)を認めた。治療 48 ヵ月後、少なくとも 1 例で再発を認めた。硬化療法にラジオ波焼灼術を併用した LC 10 例において、縮小した割合は完全消失(2 例)、95%以上(1 例)、90%以上(6 例)、50%以上(1 例)であった。全例で滲出液と痂疲が消失した。合併症は、腫脹(9 例)、疼痛(3 例)、潰瘍形成(2 例)を認めた。治療後(6～60 ヵ月後)、少なくとも 9 例中 6 例で再発を認めた。硬化剤として OK-432 を用いた報告はなかった[10]。

■シロリムス外用療法

LC もしくは皮膚・粘膜のリンパ管奇形に対するシロリムス外用療法の症例集積研究が 4 編（計 37 例）あった。

Badia らは 1%シロリムス外用剤を 1 日 2 回患部に塗布し、11 例中 10 例において明らかな副作用なく、リンパ液の漏出、出血、瘙痒、疼痛の症状の改善を認めた[11]。

Le Sage らは 6 例の表在性脈管病変に対して 0.1%のシロリムスを病変部に塗布し、そのうち 4 例中 3 例で LC 病変の大きさと数の減少と病変からの滲出液の減少を認めた[12]。

Dodds らは 18 例の表在性脈管病変に対して 1～3%のシロリムスを塗布した。そのうちリンパ漏を認める体幹（5 例）、四肢（11 例）、舌（1 例）の皮膚・粘膜のリンパ管奇形 1 例および毛細血管・リンパ管・静脈奇形 11 例の全例において、リンパ漏が改善し、出血、感染、硬結、疼痛、整容性などに改善を認めた[13]。

García-Montero らは、11 例の LC 病変に対して 0.4～1%のシロリムス軟膏剤を中央値 16.1 ヵ月間塗布し、全例で臨床的な病変外観の変化（病変領域の縮小 36%、色の退縮 72%、リンパ小疱容積の縮小 73%）を認め、9 例で認められていた症状もそれぞれ改善した（リンパ漏 7 例、疼痛消失 4 例、炎症悪化減少 2 例、感染消失 2 例）と報告している[14]。

いずれも高率に病変と随伴症状の改善を認め、副作用としては、上記の 37 例中 2 例に局所の刺激を認めただけであった[12,14]。

＜統合＞

「皮膚・粘膜のリンパ管奇形(限局性リンパ管腫)に有効な治療は何か？」という CQ の考察のため、系統的検索により抽出された文献を分析したが、エビデンスの高い論文は見つからなかった。文献より、外科的切除 60 例、炭酸ガスレーザー療法 37 例、ラジオ波焼灼術 19 例、電気凝固療法 12 例、硬化療法 14 例、シロリムス外用療法 37 例を抽出した。いずれの治療法でも、その有効例が報告されている。しかし、有効性や安全性について客観的な数値をもとに提示することは困難であった。今後エビデンスレベルの高い研究が必要である。

3. 益と害のバランス評価

皮膚・粘膜のリンパ管奇形に対する各々の治療法について、効果（益）と合併症・再発（害）を客観的に評価・比較が可能なエビデンスレベルの高い研究は認められない。しかし、病変の消失、随伴する症状の改善、生活の質(quality of life, QOL)の改善などの一定の治療効果を認めることが多く。一方、病変は表在性のため各治療の侵襲度は比較的低く、重篤な合併症はほとんど起こらないことが示されている。益の確実性は不明であるが、害は小さい。

4. 患者の価値観・希望

皮膚・粘膜のリンパ管奇形の症状は、徐々に悪化することが多い。しかし、有効かつ確実な治療法はなく、対症療法が選択される。今回抽出した治療法は、いずれも侵襲度は低く、ある一定の効果が期待されるため、特に症状が強い場合や悪化する場合には、前述した治療を患者の価値観・希望に従って選択してもよい。しかしながら、全ての患者の価値観が同一ではないことに配慮する必要がある。

5. コスト評価、介入の外的妥当性評価

本邦では外科的切除は保険適用があり、一般的に行われている。一方、今回検討した外科的切除以外の治療法は、いまだ確立した方法ではなく保険診療として認められてはいない。（硬化療法として OK-432 を用いた治療は保険適用であるが、本病変に対して用いた報告が認められなかった。）侵襲の程度と効果のバランスも不確定であり、コストおよび介入妥当性の評価は、症状の程度に応じて異なると

考えられる。

文献検索式

検索 DB:医中誌 Web
検索日:2021 年 1 月 11 日
検索式:
((((((((リンパ管腫/TH or リンパ管腫/AL) or (リンパ管奇形/TA) or ("lymphatic malformation"/TA)) and (((皮膚/TH or 皮膚/AL)) or ((粘膜/TH or 粘膜/AL)) or (限局性/TA)))) and (SH=治療的利用,治療,薬物療法,外科的療法,移植,食事療法,精神療法,放射線療法)) or ((((リンパ管腫/TH or リンパ管腫/AL) or (リンパ管奇形/TA) or ("lymphatic malformation"/TA)) and (((皮膚/TH or 皮膚/AL)) or ((粘膜/TH or 粘膜/AL)) or (限局性/TA))) and ((治療/TH or 治療/AL))) or ((((リンパ管腫/TH or リンパ管腫/AL) or (リンパ管奇形/TA) or ("lymphatic malformation"/TA)) and (((皮膚/TH or 皮膚/AL)) or ((粘膜/TH or 粘膜/AL)) or (限局性/TA))) and ((レーザー/TH or レーザー/AL))))) and (DT=1980:2020 and PT=会議録除く))) and (PT=原著論文,総説)

検索 DB:PubMed
検索日:2021 年 1 月 11 日
検索式:
((("lymphatic abnormalities"[MeSH Terms] OR "lymphangioma"[Text Word] OR "lymphatic malformation*"[Text Word] OR "lymphatic vessels/abnormalities"[MeSH Terms] OR "lymphatic system/abnormalities"[MeSH Terms:noexp]) AND "skin"[Text Word]) OR "lymphangioma circumscriptum"[Title/Abstract]) AND "therapy"[MeSH Subheading] AND ("English"[Language] OR "Japanese"[Language]) AND 1980/01/01:2020/12/31[Date - Publication]

検索 DB:PubMed
検索日:2022 年 4 月 20 日
検索式:
("lymphatic abnormalities"[MeSH Terms] OR ("lymphatic"[All Fields] AND "abnormalities"[All Fields]) OR "lymphatic abnormalities"[All Fields] OR ("lymphatic"[All Fields] AND "malformation"[All Fields]) OR "lymphatic malformation"[All Fields]) AND ("superficial"[All Fields] OR "superficially"[All Fields] OR "superficials"[All Fields]) AND ("therapeutics"[MeSH Terms] OR "therapeutics"[All Fields] OR "treatments"[All Fields] OR "therapy"[MeSH Subheading] OR "therapy"[All Fields] OR "treatment"[All Fields] OR "treatment s"[All Fields]) AND ("sirolimus"[MeSH Terms] OR "sirolimus"[All Fields]) AND ("English"[Language] OR "Japanese"[Language]) AND 1980/01/01:2020/12/31[Date - Publication]

文献

1) Vlastos AT, Malpica A, Follen M. Lymphangioma circumscriptum of the vulva: a review of the literature. *Obstet Gynecol*. 2003;101(5 Pt 1):946-954. doi:10.1016/s0029-7844(03)00048-6
2) Browse NL, Whimster I, Stewart G, Helm CW, Wood JJ. Surgical management of 'lymphangioma circumscriptum'. *Br J Surg*. 1986;73(7):585-588. doi:10.1002/bjs.1800730724
3) Bauer BS, Kernahan DA, Hugo NE. Lymphangioma circumscriptum—a clinicopathological review. *Ann Plast Surg*. 1981;7(4):318-326. doi:10.1097/00000637-198110000-00013
4) Shumaker PR, Dela Rosa KM, Krakowski AC. Treatment of lymphangioma circumscriptum using fractional carbon dioxide laser ablation. *Pediatr Dermatol*. 2013;30(5):584-586. doi:10.1111/pde.12165

5) Savas JA, Ledon J, Franca K, Chacon A, Zaiac M, Nouri K. Carbon dioxide laser for the treatment of microcystic lymphatic malformations (lymphangioma circumscriptum): a systematic review. *Dermatol Surg*. 2013;39(8):1147-1157. doi:10.1111/dsu.12220
6) Swanson DL. Genital lymphangioma with recurrent cellulitis in men. *Int J Dermatol*. 2006;45(7):800-804. doi:10.1111/j.1365-4632.2006.02782.x
7) Ekelem C, Thomas L, Van Hal M, et al. Radiofrequency therapy and noncosmetic cutaneous conditions. *Dermatol Surg*. 2019;45(7):908-930. doi:10.1097/DSS.0000000000001925
8) Subhadarshani S, Gupta V, Taneja N, Yadav S, Gupta S. Efficacy and safety of a novel method of insulated intralesional radiofrequency ablation for deep dermal and subcutaneous lesions: a 3-year institutional experience. *Dermatol Surg*. 2018;44(5):714-720. doi:10.1097/DSS.0000000000001437
9) Yang X, Jin Y, Chen H, et al. Highly selective electrocoagulation therapy: an innovative treatment for lymphangioma circumscriptum. *Dermatol Surg*. 2014;40(8):899-905. doi:10.1111/dsu.0000000000000061
10) Niti K, Manish P. Microcystic lymphatic malformation (lymphangioma circumscriptum) treated using a minimally invasive technique of radiofrequency ablation and sclerotherapy. *Dermatol Surg*. 2010;36(11):1711-1717. doi:10.1111/j.1524-4725.2010.01723.x
11) Badia P, Ricci K, Gurria JP, Dasgupta R, Patel M, Hammill A. Topical sirolimus for the treatment of cutaneous manifestations of vascular anomalies: a case series. *Pediatr Blood Cancer*. 2020;67(4):e28088. doi:10.1002/pbc.28088
12) Le Sage S, David M, Dubois J, et al. Efficacy and absorption of topical sirolimus for the treatment of vascular anomalies in children: a case series. *Pediatr Dermatol*. 2018;35(4):472-477. doi:10.1111/pde.13547
13) Dodds M, Tollefson M, Castelo-Soccio L, et al. Treatment of superficial vascular anomalies with topical sirolimus: a multicenter case series. *Pediatr Dermatol*. 2020;37(2):272-277. doi:10.1111/pde.14104
14) García-Montero P, Del Boz J, Baselga-Torres E, et al. Use of topical rapamycin in the treatment of superficial lymphatic malformations. *J Am Acad Dermatol*. 2019;80(2):508-515. doi:10.1016/j.jaad.2018.09.050

一般向けサマリー

限局性リンパ管腫(lymphangioma circumscriptum)はリンパ管奇形(リンパ管腫)のうち皮膚・粘膜など体表に嚢胞が突出している病変です。表面の皮膚が薄いため、嚢胞内のリンパ液が透けて見え、血液が混じると赤黒く見えたり、破れてリンパ液が漏れてきたりすることがあります。病変は表面に露出している部だけでなく深部の大きな病変に連続していることもあり、なかなか治りにくい病変です。外科的切除、炭酸ガスレーザー療法、ラジオ波焼灼術、電気凝固療法、硬化療法、シロリムス外用療法などが試みられており、病変の縮小やリンパ漏の改善などの効果を認める一方で皮膚合併症や再発の頻度は懸念されます。症状の程度に応じて治療の必要性と適した治療法をよく検討する必要があります。

CQ３８：原発性リンパ浮腫に対する圧迫療法は有効か？	
推奨文： 症状の緩和に有効であったという報告が多いが、圧迫療法単独での治療効果については十分なデータはない。軽微な合併症や生活上の制限も起こり得るので適切な施行法の指導の下に実施することが望ましい。	
推奨の強さ	２（弱い）
エビデンス	C （弱）

推奨作成の経過

1. CQ が重要な臨床課題である旨の背景

原発性リンパ浮腫はリンパ管形成不全、機能不全により、様々な発症時期、症状の程度で浮腫が出現する難治性疾患であり、癌手術や放射線治療後に生じる二次性リンパ浮腫とは区別される。原因と考えられる遺伝子異常が近年次々と明らかになっているが、多くは原因不明である。したがって、根本的治療は現時点では困難であり、症状に応じた対症療法が治療の中心となっている。その中でも二次性リンパ浮腫においては広く用いられている圧迫療法が、原発性リンパ浮腫にも同様に有効なのかどうかを CQ として挙げ文献を系統的に検討した。

2. エビデンス評価

＜検索＞

系統的に検索された邦文 123 編、欧文 366 編に対して 1 次スクリーニングを行い、邦文 4 編、欧文 37 編が 2 次スクリ―ニングの対象文献となった。対象となった文献の中には、本 CQ に対応する記載を認めた文献は症例集積あるいは症例報告が多く、原発性リンパ浮腫を単独で対象として行われたランダム化比較試験やシステマティックレビューは認めなかった。従ってエビデンスレベルは低いが、推奨文を作成するのに有用と判断された文献を全て検討した。

＜評価＞

以下のような視点で原発性リンパ浮腫に対する治療効果の有効性に対する評価を行い、記述内容をまとめた。

①治療効果

A. 症状の改善（感染・出血・疼痛など）

B. 病変の縮小

C. 整容性の改善、生活の質(quality of life, QOL)の向上

②治療による重大な合併症（腫脹、疼痛、出血、感染、麻痺、その他）

ただし、以下の点に注意を要する。本 CQ における対象疾患である原発性リンパ浮腫は、癌手術や放射線治療後に生じる二次性リンパ浮腫とは区別されるが、多くの文献が両者を分けず同一の治療対象群として扱っていた。さらに原発性リンパ浮腫には発症時期により、先天性、早発性、遅発性の区分がなされるが、ほとんどの論文でその区別の記載がなかった。また原疾患が記載された論文は少なく、記載があったとしても疫学研究に留まり、治療効果に関する分析はなされていなかった。

圧迫療法として従来使用されてきた方法は伸縮性包帯 (long or short-stretch banding)、多層包帯(multilayer bandaging systems, MLLB)、圧迫着衣(compression garments)であるが [1)]、空気圧迫ポンプ(pneumatic compression pump)による圧迫法を採用した文献も散見された [2-6)]。本 CQ ではこれらを用いた治療方法を総じて圧迫療法とみなして解析を行っており、どの論文もいずれかの方法、もしくは 2 つ以上の方法を組み合わせて報告していた。また、本 CQ の主題である圧迫療法を単独で実施した報告はほとんどなく、運動療法やスキンケア、用手的リンパドレナージ(manual lymph drainage, MLD)などを併施した複合的うっ血除去療法(complex decongestive physical therapy, CDPT)である点も考慮すべきである。

①治療効果

A. 症状の改善（感染・出血・疼痛など）

症状の改善に言及した文献は 4 編あった [5,7-9)]。Deng らは 803 例の下腿原発性リンパ浮腫患者へのアンケート調査から、圧迫着衣の使用によって患肢の痛み、可動域、痺れの症状が改善したと報告している [8)]。また、Blumberg らは 100 例のリンパ浮腫患者(うち 22%が原発性)に対し空気圧迫ポンプを用いた CDPT を実施したところ、感染や潰瘍形成が有意に減少しただけでなく、全例で症状改善が得られたと報告している [5)]。Ko らも同様に CDPT により 299 例の上下肢リンパ浮腫患者[原発性は上肢 3 例(2%)、下肢 93 例(61.3%)]の感染既往が減少したと報告している [9)]。

B. 病変の縮小

病変の縮小に言及した文献は 13 編あった。患肢体積から評価したもの [4,9-15)]が最も多く、このほか患肢周囲長 [5,6)]、CDPT 実施時の患肢圧迫圧 [16)]、リンパ管内圧 [17)]、患者体重 [18)]によって評価されていた。このうち原発性リンパ浮腫の症例を多く含む文献として、Vignes らは 222 例の下肢原発性リンパ浮腫患者に対し、CDPT を実施(実施期間の中央値：11 日)したところ 34%の患肢体積減少を得たと報告している [10)]。Ko らは 299 例の上下肢リンパ浮腫患者[原発性は上肢 3 例(2%)、下肢 93 例(61.3%)]に対して CDPT を実施したところ、患肢体積減少率は上肢群で 59.1%、下肢群で 67.7%であり、9 ヵ月間のフォロー期間後も患者のコンプライアンスがよければ圧迫治療後の患肢体積は維持可能であったと報告している [9)]。

C. 整容性の改善、QOL の向上

整容性の改善は病変の縮小と相関している。一方、QOL については、CDPT を受けた 100 例のリンパ浮腫患者(原発性は 22%)のアンケートで、54%が大幅な QOL の改善、35%が中等度、11%が軽度の QOL の改善を示し、全体の 90%が同様の治療を勧めるとする回答を示した [5)]。また、34 例のリンパ浮腫患者(原発性 18 例)に対する CDPT により、身体活動、社会生活の両面において有意に QOL が向上したと報告している [7)]。

②治療による重大な合併症(腫脹、疼痛、出血、感染、麻痺、その他)

圧迫療法に関連した合併症に言及した文献は 3 編あった [4,13,19)]。Quéré らは 306 例(うち 21.6%が原発性)のリンパ浮腫患者に対して CDPT プロトコールを実施し、プロトコールを終了した 269 例が合併症なく終了したと報告している [4)]。しかし、皮膚発赤が 18.4%、皮膚圧迫痕が 15.7%の患者にみられ、介入中止を要する感染、水疱形成、皮膚不耐性を呈した患者は 6.3%、4.0%、3.6%に認めたとも報告している。また、Moffatt らの 82 例の上下肢リンパ浮腫患者[原発性は下肢 19 例(45%)]に対して低伸縮包帯を使用した報告では、下肢症例のうち 11 例(27.5%)に予期せぬ合併症を認めたと報告している [13)]。その内訳は、圧迫療法に伴う不快感、皮膚掻痒感、肌荒れ、発赤、水疱形成などの皮膚トラブル、関節腫脹などである。有意に多い合併症は報告されていない。一方で、Boris らは 128 例の下肢リンパ浮腫患者で圧迫ポンプ使用群と非使用群の比較において、性器リンパ浮腫の発生がポンプ使用群に有意に多かったと報告している [19)]。また圧迫療法においては圧迫用の弾性着衣・包帯の装着が適正に行われないと末梢での静脈うっ滞などによる障害を起こし得るので注意を要する。

＜統合＞

原発性リンパ浮腫に対する圧迫療法の①治療効果、②合併症につき分析を行った。圧迫療法単独で治療介入がなされた文献や、原発性と二次性とを区別して効果を検討した文献は非常に少なく、エビデンスレベルの高い論文はなかったが、病変の縮小、症状・QOL の改善を示した報告が多くみられた。

リンパ浮腫に対する非手術管理・治療法に関する Rodrick らのシステマティックレビューでは、圧迫療法は推奨すべき治療法としては挙げられていなかった [20)]。一方、手術療法に関しては 1985 年のシステマティックレビューで重症の患者のみに推奨すると報告しているが [21)]、それ以後、Debulking surgery を含めた切除術やリンパ管吻合術もしくはリンパ路−静脈吻合術の報告があるものの、手術治療は保存療法には優先されないと考えられる [22)]。さらに Schook らの 142 例(うち 138 例が原発性)の未成年リンパ浮腫症例報告では、四肢病変に対して手術加療が実施されたのは 6%であり、多くの症例が保存的治療のみでコントロール可能であったと報告している [3)]。

また、圧迫療法による合併症として皮膚トラブルなどがあるが、比較的安全に実施可能と言える。

一方で、Okajima らが原発性リンパ浮腫患者は圧迫療法や運動療法などのセルフケアを行っていたとしても日常生活における QOL が低いと報告しているように [23)]、圧迫療法を含めた CDPT の実施は専門的訓練を受けた者が実施すべきであると考えられており [17)]、今回圧迫療法を実施した多くの文献で専門理学療法士などが患者指導をしていた。また、小児では成長による圧迫着衣の修正、その都度の病院

訪問負担、トイレトレーニングでの消費負担、子どもが圧迫着衣を脱ぎたがってしまうこと、怪我による感染リスクなどが問題視されており[24]、患者家族へのサポート体制も検討しなければならない。

＜まとめ＞

原発性リンパ浮腫に対して、現段階では効果につきエビデンスレベルの高い研究による評価がない。基準を設けて圧迫療法の適応を決定することは困難であるが、侵襲性の程度から考えると実施を強く否定する文献はなかった。本 CQ の検討には原発性リンパ浮腫のみを対象としたランダム化比較試験などエビデンスレベルの高い研究デザインでの検証が必要と思われた。

3. 益と害のバランス評価

原発性リンパ浮腫に対する圧迫療法は、その治療効果により、病変の縮小、随伴する症状の改善、QOL の改善をある程度認めることが示されている。十分なエビデンスとは言えないが益はあると判断される。一方、比較的侵襲度は低く、重篤な合併症はほとんど起こらないことが示されており、害は非常に少ない。非常に小さい害に対して、益の方が大きいと考えられる。

4. 患者の価値観・希望

原発性リンパ浮腫は多くの場合、原因不明で徐々に症状は悪化することが多いが、確実に有効な治療法がなく、対症療法を選択せざるを得ない。その中では侵襲度や合併症発生率が低く、ある程度の効果を認める可能性がある圧迫療法は、特に症状が強い場合や悪化傾向を認める場合には、患者の価値観・希望に合致する。しかしながら、特に小児の患者においては長時間の圧迫療法を許容しない場合もあり、全ての患者の価値観が同一ではないと考えられる。

5. コスト評価、介入の外的妥当性評価

圧迫療法に用いる弾性着衣の資材費用が主なコストである。本邦では 2008 年に療養費支給対象となったが、小児の成長に伴う変化や、患部の特殊な形状に対応した装具が必要であり、オーダーメイドが必要となることもある。介入とその治療効果につき妥当性は十分検討されていない。

文献検索式

検索 DB：医中誌 Web
検索日：2022 年 2 月 17 日
検索式：
((((((リンパ浮腫/TH or リンパ浮腫/AL) and ((原発性/AL) or (先天性疾患/TH) or (先天性/AL)))) and (SH=治療的利用,治療,薬物療法,外科的療法,移植,食事療法,精神療法,放射線療法)) or (((リンパ浮腫/TH or リンパ浮腫/AL) and ((原発性/AL) or (先天性疾患/TH) or (先天性/AL))) and (圧迫/AL or (包帯/TH or 包帯/AL) or (治療/TH or 治療/AL) or (弾性/TH or 弾性/AL))))) and (DT=1980:2020 and PT=会議録除く)

検索 DB：PubMed
検索日：2021 年 3 月 4 日
検索式：

("lymphedema/congenital"[MeSH Terms] OR ("Lymphedema"[MeSH Terms:noexp] AND ("primary"[Title/Abstract] OR "congenital"[Title/Abstract]))) AND ("therapy"[Text Word] OR "compress*"[Text Word]) AND ("English"[Language] OR "Japanese"[Language]) AND 1980/01/01:2020/12/31[Date - Publication]

文献

1) Hobday A. Use of compression therapy in patients with lymphoedema. *Nurs Stand*. 2016;30(27):50-58; quiz 60. doi:10.7748/ns.30.27.50.s46
2) Morris RJ. Intermittent pneumatic compression - systems and applications. *J Med Eng Technol*. 2008;32(3):179-188. doi:10.1080/03091900601015147
3) Schook CC, Mulliken JB, Fishman SJ, Grant FD, Zurakowski D, Greene AK. Primary lymphedema: clinical features and management in 138 pediatric patients. *Plast Reconstr Surg*. 2011;127(6):2419-2431. doi:10.1097/PRS.0b013e318213a218
4) Quéré I, Presles E, Coupé M, et al. Prospective multicentre observational study of lymphedema therapy: POLIT study. *J Mal Vasc*. 2014;39(4):256-263. doi:10.1016/j.jmv.2014.05.004
5) Blumberg SN, Berland T, Rockman C, et al. Pneumatic compression improves quality of life in patients with lower-extremity lymphedema. *Ann Vasc Surg*. 2016;30:40-44. doi:10.1016/j.avsg.2015.07.004
6) Karafa M, Karafová A, Szuba A. A compression device versus compression stockings in long-term therapy of lower limb primary lymphoedema after liposuction. *J Wound Care*. 2020;29(1):28-35. doi:10.12968/jowc.2020.29.1.28
7) Blaise S, Satger B, Pernod G, Richaud C, Villemur B, Carpentier PH. Impact of an educational program on the quality of life of patients with lymphedema: a preliminary evaluation. *J Vasc Surg Venous Lymphat Disord*. 2017;5(5):715-722.e711. doi:10.1016/j.jvsv.2017.06.004
8) Deng J, Radina E, Fu MR, et al. Self-care status, symptom burden, and reported infections in individuals with lower-extremity primary lymphedema. *J Nurs Scholarsh*. 2015;47(2):126-134. doi:10.1111/jnu.12117
9) Ko DS, Lerner R, Klose G, Cosimi AB. Effective treatment of lymphedema of the extremities. *Arch Surg*. 1998;133(4):452-458. doi:10.1001/archsurg.133.4.452
10) Vignes S, Simon L, Benoughidane B, Simon M, Fourgeaud C. Clinical and scintigraphic predictors of primary lower limb lymphedema-volume reduction during complete decongestive physical therapy. *Phys Ther*. 2020;100(5):766-772. doi:10.1093/ptj/pzaa012
11) Kostanoğlu A, Ramoğlu M, Güneren E. Results of home-based modified combined decongestive therapy in patients with lower extremity lymphedema. *Turk J Med Sci*. 2019;49(2):610-616. doi:10.3906/sag-1809-25
12) Chanwimalueang N, Ekataksin W, Piyaman P, Pattanapen G, Hanboon BK. Twisting Tourniquet©

Technique: introducing Schnogh, a novel device and its effectiveness in treating primary and secondary lymphedema of extremities. *Cancer Med*. 2015;4(10):1514-1524. doi:10.1002/cam4.498

13) Moffatt CJ, Franks PJ, Hardy D, Lewis M, Parker V, Feldman JL. A preliminary randomized controlled study to determine the application frequency of a new lymphoedema bandaging system. *Br J Dermatol*. 2012;166(3):624-632. doi:10.1111/j.1365-2133.2011.10731.x

14) Lamprou DA, Damstra RJ, Partsch H. Prospective, randomized, controlled trial comparing a new two-component compression system with inelastic multicomponent compression bandages in the treatment of leg lymphedema. *Dermatol Surg*. 2011;37(7):985-991. doi:10.1111/j.1524-4725.2011.02002.x

15) Szuba A, Cooke JP, Yousuf S, Rockson SG. Decongestive lymphatic therapy for patients with cancer-related or primary lymphedema. *Am J Med*. 2000;109(4):296-300. doi:10.1016/s0002-9343(00)00503-9

16) Hassall A, Graveline C, Hilliard P. A retrospective study of the effects of the Lymphapress pump on lymphedema in a pediatric population. *Lymphology*. 2001;34(4):156-165.

17) Franzeck UK, Spiegel I, Fischer M, Börtzler C, Stahel HU, Bollinger A. Combined physical therapy for lymphedema evaluated by fluorescence microlymphography and lymph capillary pressure measurements. *J Vasc Res*. 1997;34(4):306-311. doi:10.1159/000159238

18) 三宅一正，丸濱恵，本多文江，他．リンパ浮腫保存治療の発症要因別治療効果．*リンパ学*. 2014;37(2):62-65.

19) Boris M, Weindorf S, Lasinski BB. The risk of genital edema after external pump compression for lower limb lymphedema. *Lymphology*. 1998;31(1):15-20.

20) Rodrick JR, Poage E, Wanchai A, Stewart BR, Cormier JN, Armer JM. Complementary, alternative, and other noncomplete decongestive therapy treatment methods in the management of lymphedema: a systematic search and review. *PM R*. 2014;6(3):250-274; quiz 274. doi:10.1016/j.pmrj.2013.09.008

21) Smeltzer DM, Stickler GB, Schirger A. Primary lymphedema in children and adolescents: a follow-up study and review. *Pediatrics*. 1985;76(2):206-218.

22) Tiwari A, Myint F, Hamilton G. Management of lower limb lymphoedema in the United Kingdom. *Eur J Vasc Endovasc Surg*. 2006;31(3):311-315. doi:10.1016/j.ejvs.2005.09.017

23) Okajima S, Hirota A, Kimura E, et al. Health-related quality of life and associated factors in patients with primary lymphedema. *Jpn J Nurs Sci*. 2013;10(2):202-211. doi:10.1111/j.1742-7924.2012.00220.x

24) Watt H, Singh-Grewal D, Wargon O, Adams S. Paediatric lymphoedema: a retrospective chart review of 86 cases. *J Paediatr Child Health*. 2017;53(1):38-42. doi:10.1111/jpc.13305

一般向けサマリー

原発性リンパ浮腫に対する圧迫療法は、その治療効果により、病変の縮小、随伴する症状の改善、QOL の改善を認めるとする報告が多くあります。一方、この治療法は比較的侵襲度が低く、重篤な合併症は起こりにくいことが示されており、他の理学療法とともに適切に行われるのであれば施行を妨げる理由はあまりありません。ただし、効果についてはまだ科学的には十分な検討を経て証明されてはいません。また軽微とはいえ合併症も起こりえますし、圧迫療法により生活上の制限もありえます。個々の患者さんにより必要性や価値観は一様ではないため、実際に圧迫療法を行うかどうかは医師と十分に話し合って決定し、適切な施行法の指導のもとに行うことが望ましいと考えられます。

第5章

公開後の取り組み

ガイドライン公開後の取り組み

１．公開後の組織体制

新たな改訂ガイドライン作成組織ができるまで、現統括委員会および事務局がガイドラインに関する対応を引き継ぐ。暫定事務局は医療法人城内会に置く。

２．導入

ガイドラインは電子版とし、詳細版と実用版を作成し、ホームページ上に公開する。厚生労働科学研究費補助金（難治性疾患等政策研究事業（難治性疾患政策研究事業））「難治性血管腫・血管奇形・リンパ管腫・リンパ管腫症および関連疾患についての調査研究」班ホームページで公開するとともに、関連する研究班のホームページでも公開する。承諾が得られれば関連学会のホームページでも公開する。

３．英文化

ガイドラインを英文化し、関係領域の医学系雑誌における投稿を行い、世界へ発信する。

４．改訂

5 年後をめどに改訂を行う。

文責　秋田定伯

併載

乳幼児巨大肝血管腫診療ガイドライン総説
Critical infantile hepatic hemangioma

作成主体

令和 2-4 年度厚生労働科学研究費補助金 難治性疾患等政策研究事業
「難治性小児消化器疾患の医療水準向上および移行期・成人期の QOL 向上に関する研究」(研究代表者 田口 智章)
「難治性血管腫・脈管奇形・血管奇形・リンパ管腫・リンパ管腫症および関連疾患についての調査研究」班（研究代表者 秋田定伯）

作成組織

ガイドライン作成担当：黒田 達夫（慶應義塾大学医学部小児外科　教授）
システマティックレビュー担当：藤野 明浩（国立成育医療研究センター
臓器運動器病態外科部外科　医長）
木下 義晶（新潟大学医学部小児外科学　教授）

作成経過

肝血管腫のなかで低年齢に発症して呼吸循環障害や血液凝固障害などの重篤な臨床徴候を呈し、時に致死的な経過をとる一群の症例が知られ、「乳幼児巨大肝血管腫」としてこれまでの厚生労働科学研究班における調査結果などに基づき疾患概念の確立ならびに診断基準、診断の手引き、重症度分類の策定等の研究が行われてきた。本ガイドライン 2017 年度版の策定に当たっては、「Minds の診療ガイドライン作成の手引き 2014」に沿って、診断、治療、長期予後にわけてクリニカルクエスチョンをあげ、PICO 事象を併記し、ガイドライン策定に向けた文献のシステマティックレビューを行ったが、肝血管腫に絞ると疾患の希少性から大きな症例数での前向きな研究報告は検索できず、症例報告や後ろ向き研究などエビデンスレベルの低い文献を散見するにとどまることが明らかになった。これよりガイドラインはクリニカルクエッション―推奨文方式の記述ではなく、総説として肝血管腫に関する章を仕上げ、日本小児外科学会へ外部コメントを求めた。今回のガイドライン改訂にあたり、新規治療薬の登場や新しい知見の蓄積を勘案し、ガイドライン策定が目指された。しかしながら、再度、システマティック・レビューを行った結果では、これまでのところ新規治療薬の有用性について肝血管腫に直接性の高いランダム化研究や前向き研究の報告は見られなかった。そこで今回のシステマティック・レビューに基づいて、成人期の発症例や移行症例の報告を追記し、これらを包含する新しい診断基準を含めて総論を一部改訂し、併催するに留めることとした。

乳幼児巨大肝血管腫診療ガイドライン総説

１） 乳幼児巨大肝血管腫の概念

肝の血管性病変は包括的に“肝血管腫”と呼ばれ、このうち単発性で巨大な病変あるいは多発性・びまん性の病変を持つ症例では、新生児期から乳幼児期早期より肝腫大、血管床の増大から高拍出性心不全や呼吸不全、消費性凝固障害などの重篤な病態を呈し、ときに致死的な経過を取ることが以前より報告されている[1]。さらに一部の症例では呼吸循環不全や凝固障害など急性期症状を制御しえた後、非代償性肝硬変が進行する。これらの肝血管腫の ISSVA 新分類に基づいた病理組織学的背景は未だに明らかにされていない。急性期の治療法は未確立であり、慢性期に肝障害が進行する機序に関しても完全には解明されていない。

Christison-Lagay ら[3]のグループは、特にびまん性病変のある症例で重篤な病態を呈することが多く、肝血管腫の中でも臨床的に独立した一群であることを提唱した。この疾患概念は徐々に支持を拡げている。本邦では厚生労働省難治性疾患克服研究事業の一環として、平成 21 年より数回にわたり小児外科施設を対象に、重症化する肝血管腫症例の全国調査が行われ[4]、乳幼児巨大肝血管腫の臨床像がまとめられた。

２） 難治性肝血管腫の臨床像

(1) 発症頻度の推定

上述の難治性疾患克服研究事業における調査では、全国の小児外科施設において生後 1 年以内に治療を要した肝血管腫症例として第二次調査で過去 5 年間に 19 例、続く第三次調査で過去 10 年間に新たに 26 例が同定された。これより全国で年間に 4 ～ 7 例の新規発症例が小児外科施設で治療されていることになり、小児外科施設へ搬送前の死亡例や、小児科領域で保存的に管理し得た症例の存在も勘案すると、本症に該当する症例の年間の新規発症は全国で 10 例程度と推定された。

(2) 臨床症状と病態

本症の約半数の症例で高拍出性心不全、血液凝固障害、腹部膨隆、呼吸循環障害などがみられる[4]。凝固障害から腫瘍内出血を呈した症例もみられる。予後因子の検索では、死亡例において血小板数の低下やプロトロンビン時間の延長が有意との報告がある[4]。心不全徴候よりも制御できない凝固異常が予後と密接に関連することが示唆される。上記の本邦における調査では転帰の明らかな 19 例中死亡例が 3 例あり、いずれも乳児期早期の死亡と報告されている。

慢性期症状として、肝血管腫における甲状腺機能低下症の併発が知られるが、上述の調査ではその頻度は 5%程度に留まった。肝機能異常は 3 割の症例でみられ、また、高ガラクトース血症・高アンモニア血症が 10－15%の症例でみられ、病変内の門脈―大循環系シャントの存在が示唆される。本邦の調査報告では 2 例で幼児期以降に肝機能障害が進行して移植を必要としていた。

Christison-Lagay ら[3,5]は重症化の背景として肝のびまん性血管腫を主張したが、本邦の調査では病変は肝の 4 区域にほぼ均等の頻度でみられ、死亡例の中には単発性で径 8 cm の病変を持ったものが含まれた。

以上に加えて新たな文献的検索では、海外より成人期になり凝固障害など重篤な症状の発症や重症化がみられた症例や、小児期からの移行症例、成人期の発症症例の報告もみられ[6,7,8,9]、これらの症例は本症の範疇に含められるべきものと思われた。

(3)　治療の動向

従来より肝血管腫治療の第一選択はステロイドとされるが、上述の調査[4]では、ステロイド単独で病変の退縮が見られた症例は 20 - 25%のみで、半数の症例ではステロイド単独では病態を制御出来ずに他の治療の併用を要し、ほか四分の一の症例ではステロイドに感受性が見られなかった。ステロイドの効果が不十分な症例に対してビンクリスチンや、アクチノマイシン D、サイクロフォスファマイドなどの抗がん剤が奏効した症例の報告が散見される[10,11]。しかしながら良性病変に対する抗悪性腫瘍剤の使用には慎重な考慮を要する。一方で 2008 年の Leaute- Labreze ら[12]の報告以降、プロプラノロールによる血管腫の退縮効果が注目されており[13]、本邦の調査でも即効性の見られた症例が含まれる。プロプラノロールの正確な作用機序は未だ解明されないが、血管新生因子を介するものとされる。低血圧などの副作用があり、新生児においては慎重な使用が必要である。プロプラノロールの乳児血管腫などに対する有用性の報告は多いが、前回の本疾患に関する総論併催以降でも、肝血管腫に対する有用性の報告はいずれも 1 例もしくは少数症例の観察研究または後方視的研究で、効果に関する RCT やメタアナリシスに関する報告はない。さらに近年、血管腫、血管奇形、リンパ管奇形に対する新規治療薬としてシロリムス、エベロリムスなど mTOR 阻害剤の有用性が指摘され、いくつかの報告がある。しかしながら肝血管腫に対する有用性や前向き研究の報告はなく、Triana ら[14]による比較的大きな後ろ向き研究でも肝血管腫症例は含まれていない。

放射線科的治療として、放射線照射や interventional radiology による血管塞栓が有効であった症例の報告も見られるが、本邦の全国調査では効果は限定的とされている。

外科的な治療として、開腹による肝動脈結紮術、肝切除術などの報告がみられるが、流入血管閉塞の効果は限定的であり[4]、肝切除は全身状態により適応が限定される。さらに肝移植の報告もある。海外では低年齢児において凝固障害や呼吸循環障害などの急性期の症状に対して肝移植を行なって救命した報告が見られる[15,16]。本邦で施行された肝移植症例は慢性期の肝機能低下に対して行われたものであった。

３）診断の手引きと重症度分類

難治性疾患克服研究事業研究班を中心にまとめられた本症の診断基準は、2021 年度の難病対策課との見直し作業で図 1 の様に改訂された。従前通り単発性で大きな病変をもつ症

例とび漫性病変をもつ症例の両者を、重篤な症状を呈しうるものとして本疾患概念に含めている。これに加えて海外などから成人期になって発症あるいは重症化される症例の報告が見られるようになったことを踏まえて、１歳以上においても症状を呈した場合は本疾患の範疇に含められるようにされた。また、重症度分類を図２に示す。生命の危険の迫っているものを重症と位置付けている。

文献

1) Drolet BA, Esterly NB, Frieden IJ. Hemangiomas in children. New Engl J Med 1999; 341(13):173-181. doi: 10.1056/NEJM199907153410307.
2) Wassef M, Blei F, Adams D, et al ; ISSVA Board and Scientific Committee. Vascular anomalies classification: recommendations from the International Society for the Study of Vascular Anomalies. *Pediatrics* 2015;136(1);e203-e214; originally published online June 8, 2015; doi: 10.1542/peds.2014-3673.
3) Christison-Lagay ER, Burrows PE, Alomari A, et al. Hepatic hemangiomas: subtype classification and development of a clinical practice algorithm and registry. *J Pediatr Surg*. 2007;42(1):62-67. doi: 10.1016/j.jpedsurg.2006.09.041.
4) Kuroda T, Kumagai M, Nosaka S, et al; Infantile Hemangioma Study Group. Critical infantile hepatic hemangioma: results of a nationwide survey by the Japanese Infantile Hepatic Hemangioma Study Group. *J Pediatr Surg*. 2011;46(12):2239-2243. doi: 10.1016/j.jpedsurg.2011.09.007.
5) Kulungowski AM, Alomari AI, Chawla A, Christison-LagayER, Fishman S. Lessons from a liver hemangioma registry: subtype classification. *J Pediatr Surg*. 2012;47(1):165-170. doi: 10.1016/j.jpedsurg.2011.10.037.
6) Hettmer S, Andrieux G, Hochrein J, et al. Epithelioid hemangioendotheliomas of the liver and lung in children and adolescents. *Pediatric Blood Cancer*. 2017;64(12). doi: 10.1002/pbc.26675.
7) Oak CY, Jun CH, Cho EA, et al. Hepatic hemangioma with Kasabach-Merritt syndrome in an adult patient. *Korean J Gastroenterol*. 2016;67(4):220-223. doi: 10.4166/kjg.2016.67.4.220.
8) Lee JH, Yoon CJ, Kim YH, et al. Living-donor liver transplantation for giant hepatic hemangioma with diffuse hemangiomatosis in an adult: a case report. *Clin Mol Hepatol*. 2018;24(2):163-168. doi: 10.3350/cmh.2017.0002.
9) Guerra A, Infante A, Rinninella E, et al. A peculiar case of diffuse hemangiomatosis of the left hepatic lobe in an asymptomatic adult patient: case report and literature review. *Eur Rev Med Pharmacol Sci*. 2017;21(7):1593-1597.
10) Hu B, Lachman R, Phillips J, Peng SK, Sieger L. Kasabach-Merritt syndrome associated

kaposiform hemangioendothelioma successfully treated with cyclophosphamide, vincristine, and actinomycin D. *J Pediatr Hematol Oncol*. 1998;20(6):567-569.

11) Fuchimoto Y, Morikawa N, Kuroda T, et al. Vincristine, actinomycin D, cyclophosphamide chemotherapy resolves Kasabach-Merritt syndrome resistant to conventional therapies. *Pediatr Int*. 2012;54(2):285-287. doi: 10.1111/j.1442-200X.2011.03414.x.
12) Léauté-Labrèze C, de la Roque ED, Hubiche T, Boralevi F, Thambo JB, Taïeb A. Propranolol for severe hemangioma of infancy. N Engl J Med. 2008;358(24):2649-2651. doi: 10.1056/NEJMc0708819.
13) Mazereeuw-Hautier J, Hoeger PH, Benlahrech S, et al. Efficacy of propranolol in hepatic infantile hemangiomas with diffuse neonatal hemangiomatosis. *J Pediatr*. 2010;157(2)：340-342. doi: 10.1016/j.jpeds.2010.04.003.
14) Triana P, Dore M, Cerezo VN, et al. Sirolimus in the treatment of vascular anomalies. *Eur J Pediatr Surg*. 2017;27(1): 86-90. doi: 10.1055/s-0036-1593383.
15) Rodriguez JA, Becker NS, O'Mahony CA, Goss JA, Aloia TA. Long-term outcome following liver transplantation for hepatic hemangioendothelioma: the UNOS experience from 1987 to 2005. *J Gastrointest Surg*. 2008;12(1):110-116. doi: 10.1007/s11605-007-0247-3.
16) Sakamoto S, Kasahara M, Shigeta T, et al. Living donor liver transplantation for multiple intrahepatic portosystemic shunts after involution of hepatic hemangioma. *J Pediatr Surg*. 2011;46(6):1288-1291. doi: 10.1016/j.jpedsurg.2011.02.061.

図１

○ 乳幼児巨大血管腫の診断基準

肝実質内を占拠する有症状性の血管性病変であり、以下の A～C 項に該当する。

※ 生後 1 歳以降であっても、下記の診断基準を満たすものは本疾患に含める。

Ａ－１. 生後1歳未満の画像検査所見

１、2のいずれか1つ以上を認める。

１. 肝内に単発で径 60mm 以上の血管性病変。

２. 肝内右外側、右内側、左内側、左外側の４区域のうち２区域以上にまたがって連続性に及ぶびまん性、多発性の血管性病変。

Ａ－２. １歳以降、成人期も含めて以下に挙げる画像検査所見を呈する

１、2のいずれか1つ以上を認める。

１. 肝内に単発で径 10cm以上の血管性病変。

２. 肝内右外側、右内側、左内側、左外側の４区域のうち２区域以上にまたがって連続性に及ぶびまん性、多発性の血管性病変。

B. 症状・徴候

１～8のいずれか1つ以上を認める。

１. 呼吸異常、2. 循環障害、3. 凝固異常、4. 血小板減少、5. 腎不全、6. 肝腫大

２. 甲状腺機能低下症、8. 体重増加不良

C. 参考となる所見

１～3のいずれか1つ以上を認める。

１. 高ガラクトース血症

注: 高ガラクトース血症とは酵素法による測定で血中ガラクトース値もしくは血中ガラクトース-1-リン酸値が 20 mg/dl を超える場合とする。（日本先天異常学会　診断基準策定委員会　ガイドラインを参照）

２. 高アンモニア血症

D. 鑑別診断

肝芽腫など肝原発の悪性腫瘍

※上記の基準に満たない肝内の単発性、多発性の無症候性の血管性病変は含まない。

＜診断のカテゴリー＞

Definite：Ａ－１または Ａ－2を満たし、かつBを満たし、Dを除外したもの。

Probable：Ａ－１または Ａ－2を満たし、かつCを満たし、Dを除外したもの。

注：日本小児外科学会　学術委員会による承認済

図２

新生児・乳児難治性肝血管腫
重症度分類案

・ 重症：生命の危険が差し迫っているもの
　凝固異常（PT20秒以上）
　血小板減少（血小板数<10万/mm3）
　Steroid投与に対してPT活性、血小板数の低下が
　　改善しないもの

・中等症：放置すれば生命の危険があるもの
　下に上げるうち一つ以上の徴候がみられるもの
　　心機能低下
　　呼吸障害
　　肝不全徴候

・軽症：上記以外